QUARTA EDIÇÃO

MANUAL DE FRATURAS

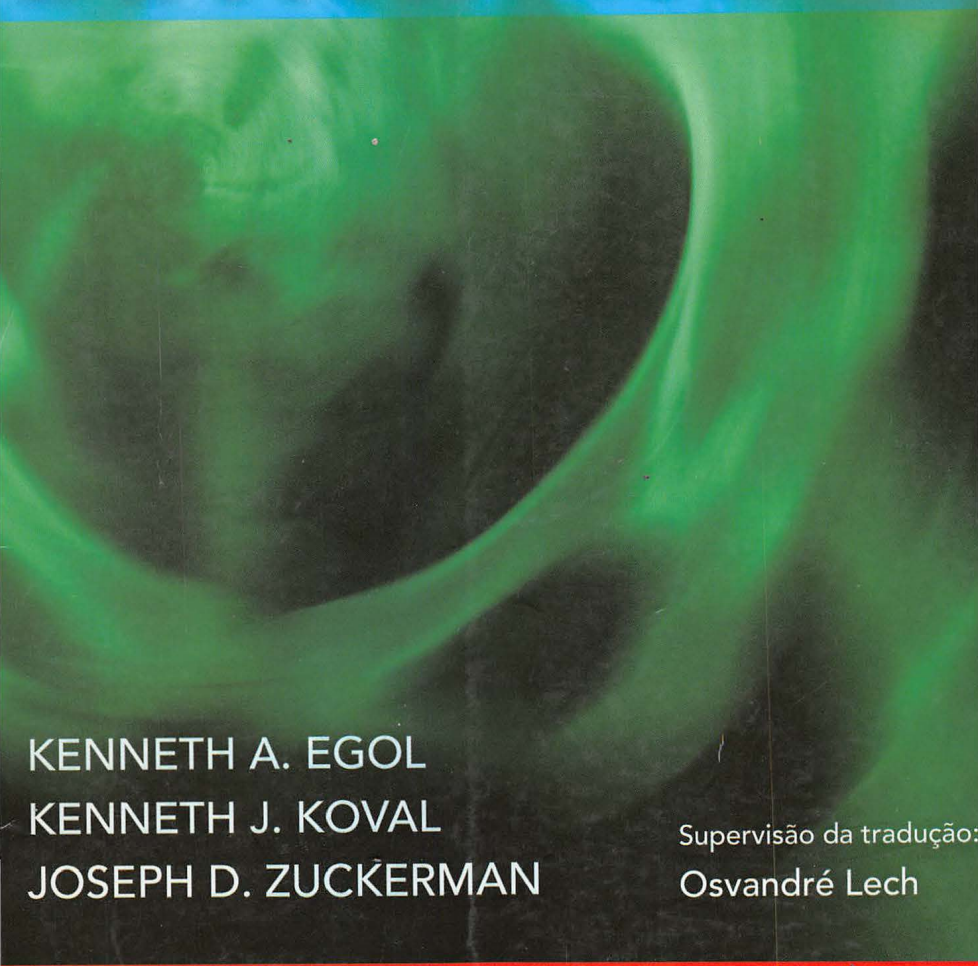

KENNETH A. EGOL
KENNETH J. KOVAL
JOSEPH D. ZUCKERMAN

Supervisão da tradução:
Osvandré Lech

Dilivros

QUARTA EDIÇÃO

Manual de Fraturas

Kenneth A. Egol, MD
Professor and Vice Chairman
Department of Orthopaedic Surgery
NYU Hospital for Joint Diseases New York University Medical Center
New York, New York

Kenneth J. Koval, MD
Professor
Department of Orthopaedics
Dartmouth Hitchcock Medical Center
Lebanon, New Hampshire

Joseph D. Zuckerman, MD
Professor and Chairman
Department of Orthopaedic Surgery
NYU Hospital for Joint Diseases
New York University Medical Center
New York, New York

Dilivros

Dilivros

Manual de **Fraturas, Quarta Edição** **ISBN 978-85-8053-053-7**
Copyright © 2013 by Di Livros Editora Ltda.

Rua Dr. Satamini, 55 – Tijuca
Rio de Janeiro – RJ/Brasil – CEP 20270-232
Telefax: (21) 2254-0335
dilivros@dilivros.com.br **www.dilivros.com.br**

Tradução:
Douglas Omena Futuro
Médico-Ortopedista, RJ

Supervisão da Tradução:
Osvandré Lech
Chefe do Serviço, Instituto de Ortopedia e Traumatologia (IOT) – Passo Fundo, RS
Secretário do International Board of Shoulder and Elbow Surgeon
Membro do Corpo Editorial da Revista Brasileira de Ortopedia (RBO), do Journal of Bone and Joint Surgery *(JBJS, Inglês), da Acta Ortopédica Brasileira, da Revista DOC.*
Presidente da Academia Passo-Fundense de Letras
Ex-Presidente da SBOT, da SBOT-RS, da SBCMão, da SBCOC, da SLAHOC
Membro da Academia Passo-Fundense de Medicina

Todos os direitos reservados. Nenhuma parte desta publicação poderá ser reproduzida, total ou parcialmente, por quaisquer meios, sem autorização, por escrito, da Editora.

Nota

A medicina é um campo em constante evolução. As precauções de segurança padronizada devem ser seguidas, mas, à medida que novas pesquisas e a experiência clínica ampliam o nosso conhecimento, são necessárias e apropriadas modificações no tratamento e na farmacoterapia. Os leitores são aconselhados a verificar as informações mais recentes fornecidas pelo fabricante de cada produto a ser administrado, a fim de confirmar a dose recomendada, o método e a duração do tratamento e as contra-indicações. Ao profissional de saúde cabe a responsabilidade de, com base em sua experiência e no conhecimento do paciente, determinar as doses e o melhor tratamento para cada caso. Para todas as finalidades legais, nem a Editora nem o(os) Autor(es) assumem qualquer responsabilidade por quaisquer lesões ou danos causados às pessoas ou à propriedade em decorrência desta publicação.
Alguns fármacos e dispositivos médicos citados nesta publicação foram autorizados pela Food and Drug Administration (FDA) para uso limitado em situações experimentais restritas. Cabe ao profissional de saúde verificar a condição de cada fármaco ou dispositivo que planeje usar em sua prática clínica.

A Editora

Edição original: ISBN 13: 978-1-60547-760-2
Handbook of Fractures, Fourth Edition ISBN 10: 1-60547-760-5
Copyright©2010 by LIPPINCOTT WILLIAMS & WILKINS
a WOLTERS KLUWER business
This edition of **Handbook of Fractures, 4th ed., by Kenneth A. Egol, Kenneth J. Koval and Joseph D. Zuckerman**, is published by arrangement with Lippincott Williams & Wilkins/Wolters Kluwer Health, Inc.

Editoração Eletrônica: BAW Editoração Ltda.
Impresso no Brasil – Printed in Brazil

Para minha família, Lori, Alexander, Jonathan e Gabrielle, e para meus mentores KJK, JDZ e MJB.
– Kenneth A. Egol

Para todas as pessoas que acreditaram em mim e permaneceram ao meu lado durante as adversidades.
– Kenneth J. Koval

Para os residentes do NYU Hospital for Joint Diseases, por todo o apoio nos últimos 25 anos.
– Joseph D. Zuckerman

SUMÁRIO

Prefácio da Edição Brasileira xi

Prefácio xiii

Agradecimentos xv

I. Considerações Gerais **1**

1. Redução fechada, imobilização e tração 3

2. Traumatismo múltiplo 12

3. Fraturas expostas 28

4. Ferimentos por arma de fogo 40

5. Fraturas patológicas 45

6. Fraturas periprotéticas 54

7. Analgesia ortopédica 69

II. Fraturas do Esqueleto Axial **85**

8. Coluna em geral 87

9. Coluna cervical 106

10. Coluna toracolombar 135

III. Fraturas e Luxações do Membro Superior **155**

11. Fraturas da clavícula 157

12. Lesões das articulações acromioclavicular e esternoclavicular 165

13. Fraturas da escápula 178

14. Luxação glenoumeral 189

15. Fraturas do úmero proximal 211

16. Fraturas da diáfise umeral 221

17. Úmero distal 233
18. Luxação do cotovelo 251
19. Olécrano 265
20. Cabeça radial 272
21. Diáfise do rádio e da ulna 281
22. Rádio distal 294
23. Punho 307
24. Mão 333

IV. Fraturas e Luxações do Membro Inferior 355
25. Pelve 357
26. Acetábulo 376
27. Luxações do quadril 393
28. Cabeça femoral 406
29. Fraturas do colo femoral 412
30. Fraturas transtrocantéricas 424
31. Fraturas subtrocantéricas 437
32. Diáfise femoral 447
33. Fêmur distal 461
34. Luxação do joelho 470
35. Lesões da patela e do mecanismo extensor 482
36. Platô tibial 500
37. Diáfise da tíbia/fíbula 510
38. Lesões ao redor do tornozelo 523
39. Fraturas do calcâneo 558
40. Tálus 572
41. Fraturas do mediopé e do antepé 584

V. Fraturas e Luxações Pediátricas **619**
42. Cirurgia ortopédica pediátrica: princípios gerais 621
43. Ombro em pediatria 631
44. Cotovelo em pediatria 660
45. Antebraço pediátrico 713
46. Punho e mão pediátricos 729
47. Quadril pediátrico 752
48. Diáfise femoral pediátrica 762
49. Joelho pediátrico 771
50. Tíbia e fíbula pediátricas 804
51. Tornozelo pediátrico 822
52. Pé pediátrico 832
Índice remissivo 851



Joseph Zuckerman e Osvandré Lech apreciando a primeira edição brasileira do *Manual de Fraturas* em 2008, em Porto Alegre, durante o 40º CBOTchê.

Prefácio da Edição Brasileira

A primeira edição brasileira desta excelente publicação ocorreu em 2008, capitaneada pela DiLivros, que mantém extensa lista de publicações na área ortopédica.

Em 2008, o editor-sênior deste livro, Joseph Zuckerman, cirurgião de ombro nova-iorquino e então presidente da AAOS, veio a Porto Alegre participar do 40º CBOTchê. A ilustre visita deveu-se a dois fatos: a oferta da AAOS de gratuidade por um ano para novos membros internacionais e o lançamento deste Manual naquele Congresso Brasileiro.

Esta quarta edição – segunda publicada no Brasil – mantém as mesmas características. Concisa, atualizada, de fácil compreensão, objetivando respostas rápidas aos dilemas diários da traumatologia.

O sumário é o mesmo das edições anteriores – considerações gerais, esqueleto axial, membro superior, membro inferior e fraturas e luxações em pediatria, já que a criança não é um adulto pequeno e exige decisões e tratamentos distintos. O formato simples e eficiente mantém este livro um fenômeno de vendas em todos os continentes e em vários idiomas.

Da mesma forma que Joe Zuckerman e Kenneth Koval incluíram Kenneth Egol, outro membro do *staff* do Hospital for Joint Diseases (New York University, ranqueado recentemente entre os 10 melhores serviços de ortopedia dos EUA), eu convidei jovens em treinamento no Serviço – Eduardo Costa, Daniel Strack e Tomas A. Prado Pereira que assinam este prefácio – para auxiliarem na tarefa de supervisionar a tradução. As novas gerações são sempre bem-vindas!

Boa leitura!

Osvandré Lech
Eduardo Costa (R4)
Daniel Strack (R2)
Tomas Prado Pereira (R1)

Instituto de Ortopedia e Traumatologia
Passo Fundo, outubro de 2012

PREFÁCIO

Este livro representa o trabalho de vários médicos que treinaram no Hospital for Joint Diseases. Começando na década de 1980, o Department of Orthopaedic Surgery passou a fazer uma conferência semanal de casos de fraturas, didática e relacionada em tópicos, que consistia em uma curta palestra apresentada por um residente sênior sobre a anatomia pertinente, o mecanismo da fratura, a avaliação radiológica e clínica e a classificação e as opções de tratamento, seguida por uma série de casos que eram utilizados para esclarecer ainda mais as opções para o tratamento da fratura. O residente sênior também era responsável pela preparação de um resumo sobre os tópicos da fratura, que era distribuído antes da palestra.

Com o passar dos anos, viu-se que aqueles resumos organizados em tópicos sobre as fraturas eram bastante úteis como referência para estudo e utilizados pelos residentes iniciantes como um auxiliar no Departamento de Emergência, o que resultou na compilação original do *Hospital for Joint Diseases Fracture Manual*, que foi organizado e preparado para ser uma publicação particular, por nós, dois residentes seniores Scott Alpert e Ari Ben-Yishay e nosso associado editorial William Green. O *Manual de Fraturas* rapidamente se tornou bastante popular. Sua popularidade levou à preparação e à publicação da segunda edição. A terceira edição foi criada, em parte, para acompanhar o livro de Rockwood e Green, *Fractures in Adults*.

A quarta edição é uma atualização completa do *Fracture Manual*. Tentamos mantê-lo no "formato de bolso", apesar do material cada vez mais volumoso. Mais importante, tentamos manter o *Fracture Manual* ligado às suas raízes como um guia abrangente e útil para o tratamento de pacientes com fraturas e lesões associadas. Esperamos que os usuários deste *Fracture Manual* o considerem útil na sua prática diária para o tratamento das fraturas.

Kenneth A. Egol, MD
Kenneth J. Koval, MD
Joseph D. Zuckerman, MD

AGRADECIMENTOS

Gostaríamos de agradecer a: James Slover, MD, Timothy Rapp, MD, Ronald Moskovich, MD, Alan Strongwater, MD, e Gail Chorney, MD, pela ajuda na preparação deste livro. Além deles, gostaríamos de agradecer a todos os residentes e colegas, do passado, do presente e do futuro, no NYU Hospital for Joint Diseases, cuja vontade de aprender nos compeliu a atualizar continuamente este texto.

PARTE I

Considerações Gerais

1 Redução fechada, imobilização e tração

PRINCÍPIOS DA REDUÇÃO FECHADA

- As fraturas desviadas, incluindo aquelas que serão submetidas a fixação interna, devem ser reduzidas de modo a minimizar o trauma aos tecidos moles e gerar conforto ao paciente.
- As imobilizações devem respeitar os tecidos moles.
  - Devem ser bem acolchoadas, para proteger todas as proeminências ósseas.
  - Devem ser capazes de acomodar o edema pós-lesão.
- Analgesia adequada e relaxamento muscular são importantes para o sucesso.
- As fraturas são reduzidas utilizando-se tração axial e inversão do mecanismo da lesão.
- Devem-se tentar corrigir ou restaurar o comprimento, a rotação e a angulação.
- As manobras de redução geralmente são específicas para determinado local.
- Deve-se tentar imobilizar a articulação acima e abaixo da lesão.
- São necessários contato em três pontos e estabilização para manter a maioria das reduções fechadas.

TÉCNICAS COMUNS DE IMOBILIZAÇÃO

- Os imobilizadores podem ser pré-fabricados ou feitos sob medida.
- Jones "volumoso".
  - Imobilização para o membro inferior, comumente aplicada para as fraturas do pé e do tornozelo e próximas ao joelho, em que se utiliza algodão ortopédico ou malha tubular para ajudar com o edema pós-lesão. A imobilização é aplicada utilizando-se uma calha posterior e uma calha em formato de U da região medial para a lateral ao redor dos maléolos. O membro deve ser bem acolchoado proximal e distalmente à lesão.
- Imobilização do tipo pinça de confeiteiro.

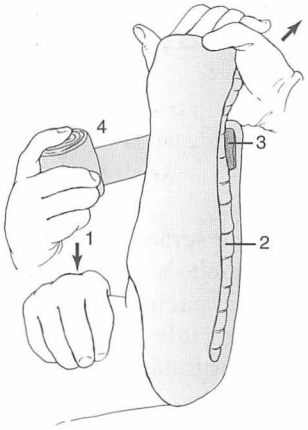

FIGURA 1.1 Uma imobilização em pinça de confeiteiro é colocada ao redor do cotovelo e do antebraço, sendo fixada por uma bandagem de gaze circunferencial. Ela deve estender-se da superfície dorsal das articulações metacarpofalangianas até a superfície volar do local da fratura. (De Bulchols RW, Heckman JD, Court-Brown C, eds. *Rockwood and Green's Fractures in Adults.* 6ª ed. Philadelphia. Lippincott Williams & Wilkins; 2006.)

- □ Imobilização para o membro superior no caso de fraturas de úmero distal, em que se utiliza uma calha, tala em formato de U aplicada sobre as faces volar e dorsal do antebraço, envolvendo o cotovelo (Fig. 1.1).
- Imobilização de coaptação.
  - □ Imobilização de extremidade superior para fraturas do úmero que utiliza uma tala em formato de U aplicada às faces medial e lateral do braço, circundando o cotovelo e cobrindo o ombro.
- Imobilização tipo goteira ulnar.
- Imobilização volar/dorsal para mão.
- Imobilização tipo espica para polegar.
- Calha (tornozelo), com ou sem imobilização em formato de U.
- Calha posterior (coxa).
- Imobilização para joelho.
- Colar cervical.
- Imobilização pélvica.

Ver o website da University of Ottawa para se familiarizar com as técnicas gerais de imobilização e detalhes específicos para a colocação de talas e aparelhos gessados: www.med.uottawa.ca/procedures/cast/

IMOBILIZAÇÕES GESSADAS

- O objetivo é uma imobilização semirrígida, evitando compressões ou complicações cutâneas.

- Podem ser uma opção ruim no tratamento agudo de fraturas, devido às complicações relacionadas com o edema e os tecidos moles.
  - **Acolchoamento:** é colocado da região distal para a proximal com uma superposição de 50%, um mínimo de duas camadas e acolchoamento extra para as proeminências ósseas (cabeça fibular, maléolos, patela e olécrano).
  - **Gesso:** água fria maximizará o tempo de moldagem. Água quente pode causar queimaduras na pele. Água à temperatura ambiente é a preferida.
  - Largura de 15 cm para a coxa.
    - Largura de 10–15 cm para a perna.
    - Largura de 10–15 cm para o braço.
    - Largura de 5–10 cm para o antebraço.
  - Gesso sintético de fibra de vidro.
    - Mais difícil de moldar, porém mais resistente à umidade e a quebras.
    - Geralmente, é duas a três vezes mais resistente, seja qual for a espessura.

Ver o website da University of Ottawa para se familiarizar com as técnicas gerais de imobilização e detalhes específicos para a colocação de talas e aparelhos gessados: www.med.uottawa.ca/procedures/cast/

Bota gessada

- A imobilização deve sustentar as cabeças metatarsianas.
- O tornozelo deve ser colocado na posição neutra; colocar a imobilização com o joelho em flexão.
- Assegurar a liberdade dos pododáctilos.
- Reforçar a superfície plantar para as imobilizações que suportarão carga.
  - O gesso sintético é preferido, devido à sua durabilidade.
- Acolchoar a cabeça fibular e a face plantar do pé.

Tubo gessado (cruropodálico)

- Aplicar primeiro abaixo do joelho.
- Manter o joelho em flexão de 5–20°.
- Moldar a região supracondilar do fêmur para uma melhor estabilidade rotacional.

- Aplicar acolchoamento extra na região anterior à patela.

Axilopalmar e luva gessada

- As articulações metacarpofalangianas (MCFs) devem ficar livres.
  - □ Não imobilizar além da prega palmar proximal.
- O polegar deve ficar livre até a base do metacarpiano; o movimento de oposição até o quinto quirodáctilo não deve ter obstrução.
- Deve-se aplicar uma pressão equilibrada, para conseguir a melhor moldagem.
- Para moldar, utilizar apenas as palmas de suas mãos para evitar pontos de compressão.

COMPLICAÇÕES DAS IMOBILIZAÇÕES GESSADAS E TALAS

- Perda da redução.
- Necrose por pressão, até 2 h após a aplicação do gesso/tala gessada.
- Gesso apertado ou síndrome compartimental.
  - □ Univalvar: diminuição de 30% da pressão.
  - □ Bivalvar: diminuição de 60% da pressão.
  - □ Abertura do acolchoamento para diminuir ainda mais a pressão.
- Lesão térmica.
  - □ Evitar gessos muito espessos.
  - □ Evitar água com temperatura acima dos 24°C.
  - □ Incomum com o gesso sintético.
- Cortes e queimaduras durante a remoção do gesso.
- **Tromboflebite ou embolia pulmonar:** aumentada nas fraturas dos membros inferiores tratadas com imobilização, mas a profilaxia é controversa.
- **Rigidez articular:** as articulações devem ficar livres sempre que possível (*i. e.*, MCF polegar para luva gessada) e mantidas em posição funcional quando não for possível deixá-las livres.

POSIÇÕES FUNCIONAIS

- **Tornozelo:** flexão dorsal neutra (sem equino).
- **Mão:** MCFs flexionadas (70–90°), articulações interfalangianas em extensão (também chamada posição intrínseca positiva) (Fig. 1.2).

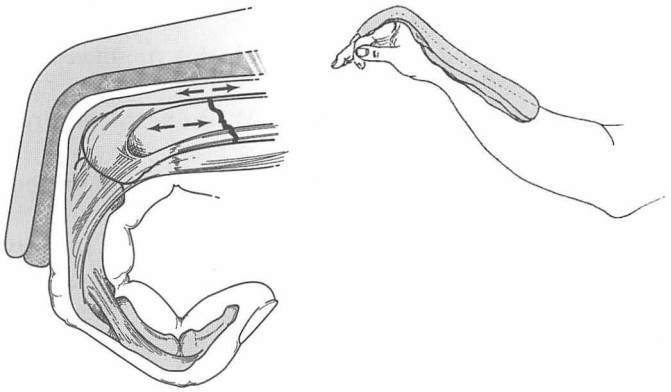

FIGURA 1.2 Posição funcional para a articulação MCF.

TRAÇÃO

- Permite que uma força constante e controlada seja exercida para estabilização inicial das fraturas de ossos longos, auxiliando na redução durante procedimentos cirúrgicos.
- A opção entre tração esquelética *vs.* percutânea depende do caso clínico.

Tração cutânea

- Pode-se aplicar força limitada, geralmente não acima de 4,5 kg.
- Pode causar problemas nos tecidos moles, especialmente em pacientes idosos ou naqueles com pele do tipo reumatoide.
- Não é tão poderosa quando utilizada durante procedimentos cirúrgicos para controle do comprimento e da rotação.
- A tração de Bucks utiliza acolchoamento ao redor da panturrilha e do pé, preso a um peso pendente na cabeceira do leito.
  - □ É uma opção para fornecer conforto temporário nas fraturas do quadril e em certas fraturas em crianças.
  - □ Deve-se utilizar um peso máximo de 3–4,5 kg.
  - □ Observar atentamente os problemas cutâneos, especialmente nos pacientes idosos ou reumatoides.

Tração esquelética (Fig. 1.3)

- É mais poderosa e gera maior controle dos fragmentos do que a tração cutânea.
- Permite a tração com uso de até 20% do peso corporal para o membro inferior.
- Requer anestesia local para inserção do fio se o paciente estiver consciente.
  - A anestesia deve ser infiltrada até o periósteo sensitivo.
- É o método preferido para tração temporária de fraturas de ossos longos, da pelve e do acetábulo, até que o tratamento cirúrgico possa ser realizado.

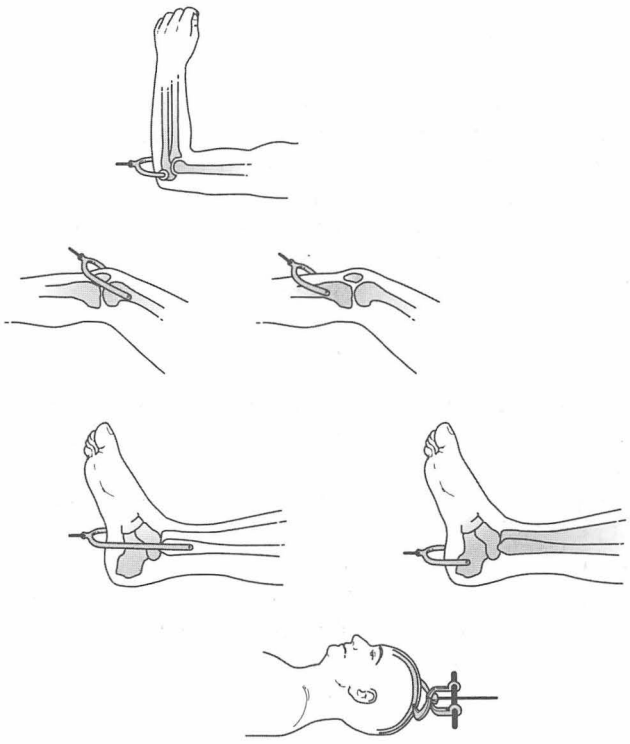

FIGURA 1.3 Locais de tração esquelética. Existem vários locais para tração esquelética. As técnicas variam desde a tração no olécrano até tração craniana, como ilustrado aqui. (Modificada de Connolly J. *Fractures and Dislocations: Closed Management.* Philadelphia: WB Saunders; 1995.)

- Opção entre o fio fino e o fio de Steinmann.
  - É mais difícil inserir um fio fino com uma broca manual e requer um arco de tração por tensão (Kirschner).
  - O fio de Steinmann pode ser liso ou rosqueado.
    - Um fio liso é mais forte, mas pode deslizar através da pele.
    - Um fio rosqueado é mais fraco e se curva mais facilmente com a progressão da carga, mas não deslizará e avançará mais facilmente durante a inserção.
    - Em geral, o maior fio disponível (5–6 mm) é o escolhido, especialmente quando se utiliza um fio rosqueado.

Tração esquelética tibial

- O fio é passado 2 cm posterior e 1 cm distal a tuberosidade tibial.
  - Pode ser colocado em uma posição mais distal no osso osteopênico.
- O fio é passado da região lateral para a medial, de modo a direcionar o fio para longe do nervo fibular comum.
- A pele é liberada nos pontos de entrada e saída do fio.
- Deve-se tentar ficar afastado do compartimento anterior.
  - Deve-se utilizar uma pinça hemostática para empurrar o músculo posteriormente.
- Um curativo estéril é aplicado próximo à pele.

Tração esquelética femoral (Fig. 1.4)

- É o método de escolha para fraturas da pelve, do acetábulo e muitas do fêmur (especialmente nos joelhos com lesões ligamentares).
- O fio é passado da região medial para a lateral (direcionado para longe do feixe neurovascular) no tubérculo adutor, levemente proximal ao epicôndilo femoral.
  - A localização do fio pode ser determinada com uma radiografia em AP do joelho, utilizando a patela como marco anatômico.
- Devem-se afastar os tecidos moles até o osso, para evitar lesão da artéria femoral superficial.

Tração esquelética calcânea

- Mais comumente utilizada com um fixador externo para "tração de viagem" ou pode ser utilizada com uma estrutura de Bohler-Braun.

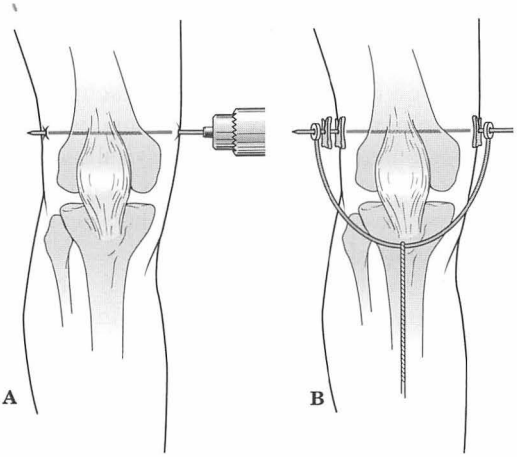

FIGURA 1.4 (A) Técnica de inserção de fios esqueléticos para tração femoral. Um fio de tração esquelética é inserido no fêmur distal, da face medial para a lateral. Anestésico local é infiltrado até o periósteo, com o cuidado de evitar as estruturas neurovasculares na face posteromedial do joelho. Uma broca manual é utilizada para inserir o fio de Steinmann de 3 mm, com cuidado para não prender a pele, o que pode ser doloroso. **(B)** O fio é acolchoado e um arco de tração é preso ao fio. (Modificada de Connolly J. *Fractures and Dislocations: Closed Management.* Philadelphia: WB Saunders; 1995.)

- Utilizada para fraturas rotacionais irredutíveis do tornozelo, algumas fraturas do pilão e extremidades com múltiplas fraturas de ossos longos ipsilaterais.
- O fio é passado da região medial para a lateral, direcionado para longe do feixe neurovascular, 2–2,5 cm posterior e inferior ao maléolo medial.

Tração olecraniana

- Raramente utilizada hoje.
- Um fio de tamanho pequeno ou médio é colocado da região medial para a lateral no olécrano proximal; o osso é penetrado a 1,5 cm da ponta do olécrano.
- O antebraço e o punho são apoiados com tração cutânea, com o cotovelo em 90° de flexão.

Pinças de Gardner Wells

- Utilizadas para tração e redução da coluna cervical.

- Os fios são passados a uma distância de um dedo acima do pavilhão auricular (*pinna*), levemente posterior ao meato auditivo externo.
- A tração é aplicada começando com 2 kg e aumentando em progressões de 2 kg com radiografias seriadas e exame clínico.

Halo

- Indicado para certas fraturas da coluna cervical como tratamento definitivo ou proteção suplementar para a fixação interna.
- Desvantagens.
  - □ Problemas relacionados com o pino.
  - □ Comprometimento respiratório.
- Técnica.
  - □ Posicionamento do paciente para manter precauções relacionadas com a coluna.
  - □ Ajuste do anel do halo.
  - □ Preparação dos locais de inserção dos pinos.
    - **Anterior:** acima da sobrancelha, evitando a artéria supra-orbitária, o nervo e o seio supra-orbitário.
    - **Posterior:** superior e posterior à orelha.
  - □ Tensionamento dos pinos a 2,5-3,5 kg.
  - □ Retensionamento se estiver frouxo.
    - Pinos somente uma vez, 24 h após a inserção.
    - Arco conforme a necessidade.

Fixação externa

- Conceito de "Dano de Controle Ortopédico" (DCO)
- Permite a estabilização temporária dos ossos longos.
- Permite a transferência do paciente.
- Não leva a uma elevação das pressões dos compartimentos nos membros acometidos.
  - □ Realizada em sala de cirurgia com presença de fluoroscopia.
  - □ Meios fios podem ser passados pelos ossos ilíaco, fêmur, tíbia, calcâneo, tálus e do antepé.
  - □ Conectada por vários grampos e barras.
  - □ Tração aplicada através dos ossos longos e articulações afetados.

2 Traumatismo múltiplo

- O traumatismo por alta velocidade é a principal causa de morte no grupo etário entre 18–44 anos de idade em todo o mundo.
- O traumatismo fechado é responsável por 80% da mortalidade no grupo etário inferior a 34 anos.
- Durante a década de 1990, somente nos EUA, os seguros pagos resultantes de morte e incapacidade secundárias a traumatismos por alta velocidade totalizaram 75 bilhões de dólares a cada ano; apesar disso, as pesquisas sobre as lesões causadas pelo traumatismo receberam menos de 2% do total da verba nacional para pesquisas.

O paciente politraumatizado é definido da seguinte forma:

- Escore de gravidade de lesão >18.
- Instabilidade hemodinâmica.
- Coagulopatia.
- Lesão fechada da cabeça.
- Lesão pulmonar.
- Lesão abdominal.

TRIAGEM NO LOCAL DO ACIDENTE

Prioridades de tratamento

- Avaliação e estabelecimento de vias respiratórias e ventilação.
- Avaliação da circulação e perfusão.
- Controle de hemorragias.
- Exposição do paciente.
- Manejo do choque.
- Estabilização das fraturas.
- Transporte do paciente.

MORTES POR TRAUMATISMO

As mortes por traumatismo tendem a ocorrer em três fases:

1. **Imediata:** geralmente é resultado de lesão cerebral grave ou ruptura cardíaca, da aorta ou dos grandes vasos. Pode ser evitada por medidas educacionais, como uso de capacetes de segurança e cintos de segurança.

2. **Precoce:** ocorre minutos ou horas após a lesão, geralmente resultante de sangramento intracraniano, hemopneumotórax, ruptura do baço, laceração hepática ou lesões múltiplas com perda sanguínea significativa. Essas representam lesões corrigíveis, para as quais o tratamento imediato, coordenado e definitivo em um centro de trauma de nível I pode ser mais benéfico.
3. **Tardia:** ocorre dias a semanas após a lesão e está relacionada com sepse, embolia ou falência múltipla de órgãos.
4. O aumento da mortalidade é proporcional ao avanço da idade do paciente (Fig. 2.1).

PRESTEZA NO ATENDIMENTO

- O transporte rápido de pacientes com lesões graves para um centro de traumatismo é essencial para a avaliação e o tratamento apropriados.
- A chance de sobrevivência do paciente diminui rapidamente após 1 h, com um aumento de três vezes na mortalidade para cada 30 min de tempo decorrido sem tratamento no paciente com lesões múltiplas e graves.

A EQUIPE

- O cirurgião ortopédico desempenha um papel crítico no tratamento do paciente com lesões múltiplas.
- A equipe de trauma é liderada pelo cirurgião geral, que atua como um "capitão de navio" na direção dos tratamentos do paciente.
- Uma avaliação ortopédica deve ser feita para se fazer um levantamento de todas as lesões musculoesqueléticas, promover estabilização óssea inicial e trabalhar em conjunto com os cirurgiões de trauma no tratamento do choque e de hemorragias.
  - □ Fixação IM de ossos longos.
  - □ Fixação interna ou externa da pelve.
  - □ Tratamento das feridas abertas.
  - □ Imobilização.
  - □ Tração.
  - □ DCO.

REANIMAÇÃO

- **Seguir ABCDE:** vias respiratórias (*airways*), ventilação (*breathing*), circulação, incapacidade (*disability*), exposição.

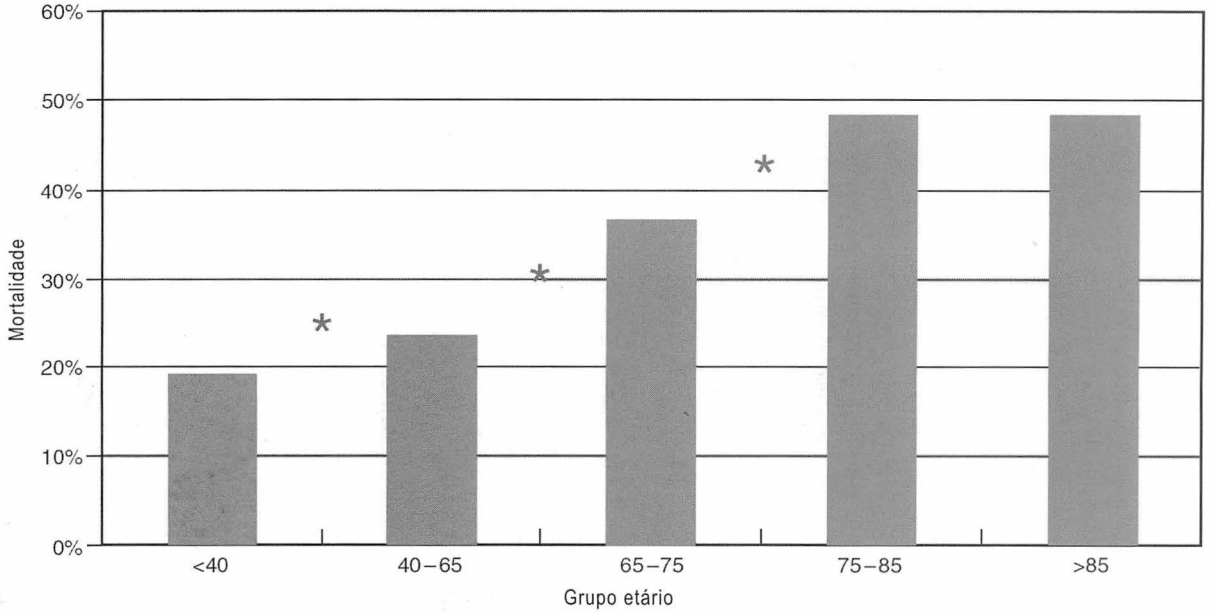

FIGURA 2.1 O índice de mortalidade aumenta com a progressão da idade.

CONTROLE DAS VIAS RESPIRATÓRIAS

- As vias respiratórias superiores devem ser inspecionadas para assegurar-se sua patência.
- Corpos estranhos devem ser removidos e as secreções, aspiradas.
- Uma via respiratória nasal, endotraqueal ou nasotraqueal deve ser estabelecida conforme a necessidade. Pode ser necessária traqueostomia.
- O paciente deve ser tratado como se uma lesão da coluna cervical estivesse presente. Entretanto, nenhum paciente deve morrer devido à falta de acesso às vias respiratórias por preocupações quanto a possíveis lesões cervicais. Manobras suaves como tração axial geralmente são possíveis para permitir uma intubação segura, sem comprometimento neurológico.

VENTILAÇÃO

- Envolve a avaliação da ventilação (respiração) e da oxigenação.
- Os motivos mais comuns para uma ventilação não efetiva após o estabelecimento das vias respiratórias incluem o mau posicionamento do tubo endotraqueal, pneumotórax e hemotórax.
  - □ *Pneumotórax hipertensivo.*
    Diagnóstico: desvio da traqueia, ausência unilateral de sons respiratórios, timpanismo, distensão dos vasos cervicais.
    Tratamento: inserção de uma agulha de grande calibre no segundo espaço intercostal na linha clavicular média, seguida pela colocação de um dreno torácico.
  - □ *Pneumotórax aberto.*
    Diagnóstico: ferida torácica aberta que permite a entrada de ar.
    Tratamento: curativo oclusivo não preso em um dos lados para permitir o escapamento de ar, seguido pelo fechamento cirúrgico da ferida e pela colocação de um dreno torácico.
  - □ *Tórax frágil com contusão pulmonar*
    Diagnóstico: movimentos paradoxais da parede torácica durante a ventilação.
    Tratamento: reanimação com líquidos (cuidado com a hidratação excessiva), intubação, pode ser necessária pressão expiratória final positiva.
  - □ *Mau posicionamento do tubo endotraqueal.*

Diagnóstico: mau posicionamento evidente na radiografia de tórax, sons respiratórios unilaterais, excursão assimétrica do tórax.

Tratamento: ajuste da posição do tubo endotraqueal com ou sem reintubação.

- □ *Hemotórax.*

  Diagnóstico: opacidade na radiografia de tórax, diminuição/ausência de sons respiratórios.

  Tratamento: colocação de dreno torácico.

- Indicações para intubação.
  - □ Controle das vias respiratórias.
  - □ Prevenção da aspiração em um paciente inconsciente.
  - □ Hiperventilação por aumento da pressão intracraniana.
  - □ Obstrução por trauma e edema facial.

CIRCULAÇÃO

- A *estabilidade hemodinâmica* é definida pela presença de sinais vitais normais (pressão arterial, frequência cardíaca) que se mantenham somente com a reposição de volume.
- No paciente traumatizado, o choque é hemorrágico até que se prove o contrário.
- No mínimo, dois acesos intravenosos de grande calibre devem ser instalados nas fossas antecubitais ou virilhas, evitando-se as extremidades lesionadas. Alternativamente, a punção da veia safena pode ser utilizada em adultos ou infusão intraóssea (tíbia) para crianças <6 anos de idade.
- O monitoramento seriado da pressão arterial e do débito urinário é necessário, com possível acesso central para monitoramento venoso central ou colocação de cateter de Swan-Ganz para instabilidade hemodinâmica. O monitoramento seriado do hematócrito deve ser feito até que a estabilidade hemodinâmica seja documentada.
- A pressão sanguínea periférica deve ser avaliada.
- A presença de pressão arterial é necessária para palpação dos pulsos periféricos.

Pulso periférico	Pressão arterial
Radial	80 mm Hg
Femoral	70 mm Hg
Carotídeo	60 mm Hg

TRATAMENTO INICIAL DO PACIENTE EM CHOQUE

- Controle direto de sangramentos óbvios: controle por pressão direta, compressão preferível ao uso de torniquetes ou pinçamento de vasos às cegas.
- Acesso venoso de grande calibre, reanimação com ringer lactato, monitoramento do débito urinário, pressão venosa central e pH.
- Reposição sanguínea conforme indicado pelo monitoramento seriado do hematócrito.
- Tração com imobilizadores de Thomas ou de extremidades para limitar a hemorragia nas fraturas instáveis.
- Considerar uma angiografia (com ou sem embolização) ou intervenção cirúrgica imediata para controle hemorrágico.

DIAGNÓSTICO DIFERENCIAL DA HIPOTENSÃO NO TRAUMATISMO

Choque cardiogênico

- Arritmias cardíacas, lesão miocárdica.
- Tamponamento cardíaco.
  Diagnóstico: distensão dos vasos do pescoço, hipotensão, abafamento dos das bulhas cardíacas (tríade de Beck).
  Tratamento: pericardiocentese por abordagem subxifoide.

Choque neurogênico

- Ocorre em pacientes com uma lesão da medula espinhal no nível do tórax no qual a ruptura simpática resulta na incapacidade de manter o tônus vascular.
- **Diagnóstico:** hipotensão sem taquicardia ou vasoconstrição. Considerar em um paciente com traaumatismo craniano ou lesão da medula espinhal que não responda à reanimação com líquidos.
- **Tratamento:** reanimação com volume, seguida pelo uso de fármacos vasoativos (cuidado com a sobrecarga de líquidos).

Choque séptico

- Considerar em pacientes com gangrena gasosa, lesões abertas não diagnosticadas inicialmente e feridas contaminadas fechadas primariamente.
- **Diagnóstico:** hipotensão acompanhada por febre, taquicardia, pele fria e falência múltipla de órgãos. Ocorre nas fases inicial a tardia, mas não em uma apresentação aguda.

- **Tratamento:** reposição de líquidos, fármacos vasoativos, antibióticos.

Choque hemorrágico

- Mais de 90% dos pacientes estão em choque agudo após traumatismo.
- Considerar em pacientes com grandes feridas abertas, sangramento ativo, fraturas da pelve e/ou fêmur, trauma abdominal ou torácico.
- **Diagnóstico:** hipotensão, taquicardia. Na ausência de hemorragia aberta, sangramento para cavidades (tórax, abdome, pelve, coxa) deve ser afastado. Pode requerer uma lavagem peritoneal diagnóstica, angiografia, tomografia computadorizada (TC), RM ou outras técnicas determinadas pela apresentação do paciente.
- **Tratamento:** reanimação agressiva com líquidos, reposição sanguínea, embolização angiográfica, intervenção cirúrgica, estabilização de fraturas e outras técnicas determinadas pela fonte da hemorragia.

CLASSIFICAÇÃO DA HEMORRAGIA

Classe I: perda do volume sanguíneo circulante <15%.
Diagnóstico: pressão arterial, pulso ou enchimento capilar inalterados.
Tratamento: cristaloides.

Classe II: 15–30% de perda do volume sanguíneo circulante.
Diagnóstico: taquicardia com pressão arterial normal.
Tratamento: cistaloides.

Classe III: 30–40% de perda do volume sanguíneo circulante.
Diagnóstico: taquicardia, taquipneia e hipotensão.
Tratamento: reposição rápida com cristaloides, seguida por sangue.

Classe IV: perda do volume sanguíneo circulante >40%.
Diagnóstico: taquicardia acentuada e hipotensão.
Tratamento: reposição imediata de sangue.

REPOSIÇÃO SANGUÍNEA

- Sangue compatível é preferível; requer aproximadamente 1 h para teste laboratorial e preparação das unidades de sangue.

- Solução salina compatível com o tipo sanguíneo pode estar pronta em 10 min; pode ter baixas doses de anticorpos.
- O sangue do tipo O negativo é utilizado para exsanguinação potencialmente letal.
- O aquecimento do sangue ajuda a prevenir contra hipotermia.
- Monitorar fatores da coagulação, plaquetas e níveis de cálcio.

VESTIMENTAS PNEUMÁTICAS ANTICHOQUE OU CALÇAS MILITARES ANTICHOQUE

- Utilizadas para controlar hemorragias associadas a fraturas da pelve.
- Pode auxiliar a pressão arterial sistólica pelo aumento da pressão vascular periférica.
- Pode auxiliar a pressão venosa central pela diminuição do represamento de sangue nos membros inferiores.
- **Vantagens:** simples, rápida, reversível e estabilização imediata de fraturas.
- **Desvantagens:** acesso limitado ao abdome, à pelve e aos membros inferiores, exacerbação da insuficiência cardíaca congestiva, diminuição da capacidade vital, potencial para síndrome do compartimento.
- Contraindicadas em pacientes com trauma torácico grave.

INDICAÇÕES PARA CIRURGIA IMEDIATA

Hemorragia secundária a:

- **Lesão de fígado, baço ou parênquima renal:** laparotomia.
- **Rupturas da aorta, da veia cava ou de vasos pulmonares:** toracotomia.
- **Fratura craniana com depressão ou hemorragia intracraniana aguda:** craniotomia.

INCAPACIDADE (AVALIAÇÃO NEUROLÓGICA)

- A pesquisa inicial consiste em uma avaliação do nível de consciência do paciente, resposta pupilar, sensorial e resposta motora em todas as extremidades, tônus retal e sensibilidade.
- A escala de coma de Glasgow (Tabela 2.1) avalia o nível de consciência do paciente, a função cerebral, a gravidade do dano cerebral e o potencial de recuperação do paciente, medindo três respostas comportamentais: abertura ocular, melhor resposta verbal e melhor resposta motora.

TABELA 2.1 Escala de coma de Glasgow

Escala de coma de Glasgow	Escore
A. Abertura ocular (E)	
1. Espontânea	4
2. Resposta verbal	3
3. Após dor	2
4. Nenhuma	1
B. Melhor resposta motora (M)	
1. Obedece a comandos	6
2. Localiza o estímulo	5
3. Retirada ao estímulo	4
4. Postura flexora	3
5. Postura extensora	2
6. Nenhuma	1
C. Resposta verbal (V)	
D. Orientado	5
E. Conversação confusa	3
F. Palavras inapropriadas	2
G. Fonação incompreensível	1
H. Nenhuma	

ECG = E + M + V (variação, 3–15).
Nota: pacientes com uma escala de coma de Glasgow <13, pressão arterial sistólica <90 ou frequência respiratória >29 ou <10/min devem ser encaminhados a um centro de trauma. Tais lesões não podem ser avaliadas adequadamente só pelo exame físico.

- Um escore de trauma revisto resulta da soma da frequência respiratória com a pressão arterial sistólica e a escala de coma de Glasgow, podendo ser utilizado para decidir quais pacientes devem ser enviados para um centro de trauma (Tabela 2.2).

ESCORE DA GRAVIDADE DA LESÃO (ISS, *INJURY SEVERITY SCORE*) (TABELA 2.3)

- Este sistema de classificação anatômico gera um escore geral para pacientes com múltiplas lesões.
- Baseia-se na Escala de Lesão Abreviada (AIS, *Abbreviated Injury Scale*), um sistema padronizado de classificação para a gravidade de lesões individuais de 1 (leve) a 6 (fatal).
- Cada lesão recebe um escore AIS e é alocada em uma das seis regiões corporais (cabeça, face, tórax, abdome e membros, incluindo pelve e estruturas externas).
- O escore ISS total é calculado pela soma dos quadrados dos três piores valores regionais. É importante enfatizar que só se utiliza a pior lesão em cada região corporal.
- O ISS varia de 1–75, com qualquer resultado 6 em qualquer região automaticamente gerando um resultado de 75.

TABELA 2.2 Escore de trauma revisto: sistemas de escore de traumatismo

Escore de traumatismo revisto	Medida	Escore
A. Frequência respiratória (respirações/min)	10–29	4
	>29	3
	6–9	2
	1–5	1
	0	0
B. Pressão arterial sistólica (mm Hg)	> 89	4
	76–89	3
	50–75	2
	1–49	1
	0	0
C. Conversão da escala de coma de Glasgow (ECG)	13–15	4
	9–12	3
	6–8	2
	4–5	1
	3	0

ETR = 0,9368 ECG + 0,7326 PAS + 0,2908 FR. O ETR se correlaciona bem com a probabilidade de sobrevivência.

- O ISS limita o número total de lesões contribuintes a apenas três, cada uma das três regiões mais afetadas, o que pode resultar em uma classificação inadequada do grau de trauma sofrido se um paciente tiver mais de uma lesão significativa em mais de três regiões ou múltiplas lesões graves em uma região.

TABELA 2.3 Avaliação do escore de gravidade de lesão no paciente com múltiplos traumatismos

Áreas corporais abreviadas para a escala de lesão
1. Tecidos moles
2. Cabeça e pescoço
3. Tórax
4. Abdome
5. Extremidade e/ou pelve
6. Face

Código de gravidade
1. Mínimo
2. Moderado
3. Grave (potencialmente não letal)
4. Grave (potencialmente letal)
5. Crítico (sobrevivência incerta)
6. Fatal (morto ao chegar)

ESL = $A^2 + B^2 + C^2$. A, B e C representam o código de gravidade individual para cada área.

- Para lidar com algumas dessas limitações, Osler et al. propuseram uma modificação do sistema, que denominaram Novo Escore de Gravidade da Lesão (NISS), definido pela soma dos quadrados dos escores AIS de cada uma das três lesões mais graves do paciente, apesar da região corporal em que ocorrem. Ambos os sistemas mostraram-se bons previsores do resultado em pacientes com traumatismos múltiplos.

EXPOSIÇÃO

- É importante despir completamente o paciente e examinar todo o corpo à procura de sinais e sintomas de lesão.

AVALIAÇÃO RADIOLÓGICA

Uma série radiológica de traumatismo consiste em:

- A radiografia lateral da coluna cervical: deve incluir todas as sete vértebras cervicais e a parte superior de T1.
  - Pode-se realizar uma incidência do nadador ou uma imagem de TC se necessário.
  - Na ausência de incidências adequadas da coluna cervical de todas as vértebras, a coluna cervical não pode ser "descartada" de possíveis lesões e um colar cervical rígido deve ser mantido até que incidências adequadas ou uma imagem de TC sejam obtidas.
  - A alta do paciente não pode ocorrer se ele apresentar uma diminuição do nível de consciência por qualquer motivo (p. ex., intoxicação por etanol).
- Anteroposterior (AP) do tórax.
- AP da pelve.
- Imagem de TC dessas regiões substituiu as radiografias simples.

ESTABILIZAÇÃO

- A fase de estabilização ocorre imediatamente após a reanimação inicial e pode levar horas ou dias, período durante o qual se busca uma otimização clínica. Ela consiste em:
  1. Restauração de uma hemodinâmica estável.
  2. Restauração de uma oxigenação e perfusão adequadas dos órgãos.
  3. Restauração de uma função renal adequada.
  4. Tratamento dos distúrbios hemorrágicos.

- O risco de trombose venosa profunda é maior neste período e pode chegar até 58% nos pacientes com lesões múltiplas. As lesões com maior risco incluem as da medula espinhal, fraturas do fêmur, da tíbia e da pelve. Um alto índice de suspeita deve ser confirmado pelo exame de ecodoppler.
- Heparina de baixo peso molecular, baixas doses de varfarina, somente heparina de baixo peso molecular em pacientes sem fatores de risco para hemorragia mostrou-se mais eficiente que materiais de compressão sequencial na prevenção das tromboses, mas está contraindicada em pacientes com risco de hemorragia, especialmente após trauma craniano. A profilaxia deve prosseguir até que uma mobilização adequada do paciente fora do leito possa ser obtida.
- Filtros de veia cava podem ser colocados no momento da angiografia e são efetivos em pacientes com trombose venosa proximal. Esses filtros somente serão efetivos no desenvolvimento de complicações embólicas.
- Lesões pulmonares (p. ex., contusão), sepse, falência múltipla de órgãos (p. ex., devido a choque prolongado), reposição maciça de sangue e fratura da pelve ou de ossos longos podem levar à síndrome da angústia respiratória do adulto (SARA).

DECISÃO PELA CIRURGIA

- A maioria dos pacientes está seguramente estabilizada do ponto de vista cardiopulmonar entre 4–6 horas após a internação.
- A intervenção cirúrgica precoce está indicada nos seguintes casos:
  1. Fratura do fêmur ou da pelve, em que há alto risco de complicações pulmonares (p. ex., embolia gordurosa, SARA).
  2. Síndrome compartimental ativa ou iminente, mais comumente associada a fraturas da tíbia ou do antebraço.
  3. Fraturas expostas.
  4. Ruptura vascular.
  5. Lesões instáveis da coluna cervical ou toracolombar.
  6. Pacientes com fraturas do colo femoral, do colo do tálus ou de outros ossos nos quais a fratura implica alto risco de osteonecrose.
- Determinação da estabilidade clínica do paciente.
  - A ativação do sistema imune resulta em liberação e supressão de mediadores.

- Pode levar ao fenômeno do segundo golpe (Fig. 2.2).

□ Adequação da reanimação.
- Os sinais vitais da reanimação são enganadores.
- Os parâmetros laboratoriais incluem déficit de base e acidose láctica.

□ Ausência de evidência de coagulopatia.

□ Desde que a homeostase seja mantida, não existem evidências de que a duração do procedimento cirúrgico resulte em disfunção pulmonar ou outros órgãos ou piore o prognóstico do paciente.

□ É preciso estar pronto para mudar os planos de acordo com o estado do paciente.

□ Pacientes hemodinamicamente estáveis sem indicação imediata de cirurgia devem receber otimização clínica (*i. e.*, estratificação do risco cardíaco) antes da intervenção cirúrgica.

■ Tomada de decisões.

□ Determinada pela cirurgia geral, pela anestesia e pela ortopedia.

□ A magnitude do procedimento pode ser adaptada às condições do paciente.

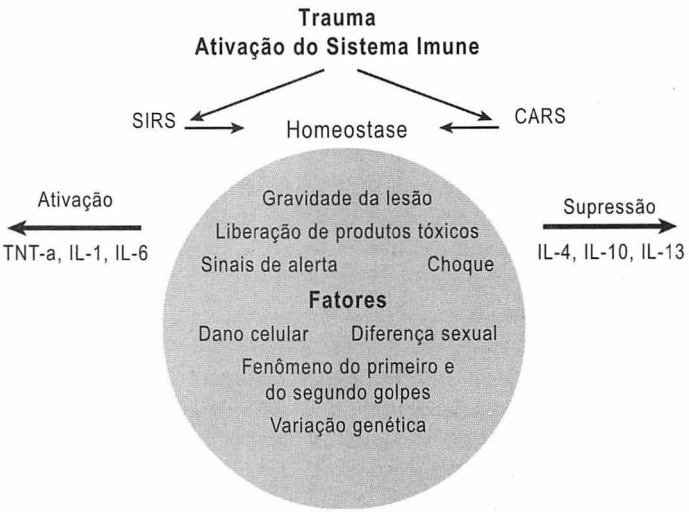

FIGURA 2.2 Fatores associados ao fenômeno do "segundo golpe".

- □ O momento ideal e a extensão do tratamento cirúrgico baseiam-se em critérios fisiológicos.
- □ O tratamento total precoce (TTP) é um conceito que favorece a estabilização/fixação definitiva de todas as lesões ortopédicas na primeira oportunidade.
- □ Pacientes incapazes de serem submetidos ao TTP podem requerer uma cirurgia de controle de danos como uma medida contemporizadora e estabilizadora.

- Reanimação incompleta.
  - □ Baseada na avaliação fisiológica.
  - □ O tratamento intensivo inclui monitoramento, reanimação, reaquecimento e correção da coagulopatia e do déficit de base.
  - □ Quando o paciente estiver aquecido e a liberação de oxigênio for normalizada, reconsiderar outros procedimentos cirúrgicos.

LESÕES CONCOMITANTES

Traumatismos cranianos

- O diagnóstico e o tratamento inicial dos traumatismos cranianos são a prioridade da primeira fase do tratamento.
- Os índices de mortalidade nos pacientes de trauma estão associados a lesão craniana grave, mais que em qualquer outro sistema orgânico.
- A avaliação neurológica é feita com o uso da escala de coma de Glasgow (já descrita).
- O monitoramento da pressão intracraniana pode ser necessário.

Avaliação

A imagem de TC de emergência com ou sem contraste intravenoso está indicada para caracterizar radiologicamente a lesão após a avaliação neurológica inicial.

- Contusão cerebral.
  - □ **Diagnóstico:** história de inconsciência prolongada com sinais neurológicos focais.
  - □ **Tratamento:** observação intensiva.
- Hemorragia epidural (ruptura da artéria meníngea média).
  - □ **Diagnóstico:** perda da consciência com intervalos de lucidez, seguida por perda grave da consciência.
  - □ **Tratamento:** descompressão cirúrgica.

- Hemorragia subdural (ruptura das veias subdurais).
  - **Diagnóstico:** os sinais neurológicos podem aparecer lentamente. Intervalos de lucidez podem ser acompanhados por uma depressão progressiva do nível de consciência.
  - **Tratamento:** descompressão cirúrgica.
- Hemorragia subaracnoide (contínua com o liquor)
  - **Diagnóstico:** sinais de irritação meníngea.
  - **Tratamento:** observação intensiva.

Lesões torácicas

- Podem ser resultantes de mecanismos fechados (p. ex., esmagamento), penetrantes (p. ex., perfuração por projétil de arma de fogo) ou desaceleração (p. ex., acidente automobilístico).
- Incluem ruptura dos grandes vasos, dissecção da aorta, fratura do esterno e contusões pulmonares ou cardíacas, entre outras.
- Deve-se ter alto índice de suspeita de lesões torácicas na presença de fraturas escapulares.
- A toracotomia de emergência pode estar indicada para a instabilidade hemodinâmica grave.
- A colocação do dreno torácico pode estar indicada no hemotórax ou pneumotórax.

Avaliação

- A radiografia AP do tórax pode revelar alargamento do mediastino, hemotórax, pneumotórax ou lesões musculoesqueléticas.
- TC com contraste intravenoso está indicada nas suspeitas de lesões torácicas e pode demonstrar lesões de vértebras torácicas.

Lesões abdominais

Podem acompanhar traumatismo fechado ou penetrante.

Avaliação

- A imagem de TC com contraste oral ou intravenoso pode ser utilizada para diagnosticar lesões intra-abdominais ou intrapélvicas. Deve-se verificar se há fraturas da pelve, lombossacrais ou distúrbios do quadril.
- A lavagem peritoneal diagnóstica permanece sendo o melhor padrão para o diagnóstico imediato de lesões intra-abdominais operáveis. Geralmente é reservada para situações nas quais o

paciente está muito instável para ser submetido a imagens de TC.

- Lavagem peritoneal positiva.
  Sangue vivo, bile ou material fecal.
  Mais de 100.000 hemácias/mL.
  Mais de 500 leucócitos/mL.
- A ultrassonografia tem sido cada vez mais utilizada para avaliar o líquido presente nas cavidades abdominal e torácica.

Lesões genitourinárias

Cinquenta por cento dos traumas abdominais resultam em lesão genitourinária.

Avaliação

- Na suspeita de lesão genitourinária (p. ex., presença de sangue no meato uretral), uma uretrografia retrógrada deve ser realizada antes da inserção de um cateter vesical de demora. A lesão da uretra pode necessitar da colocação de um cateter suprapúbico. Na presença de fratura da pelve, a avaliação de um urologista é mandatória.
- Na presença de hematúria, uretrografia miccional, cistografia e pielografia intravenosa estão indicadas.

3 Fraturas expostas

- Uma *fratura exposta* diz respeito à ruptura óssea com laceração na pele e nos tecidos moles subjacentes, que faz comunicação direta com a fratura e seu hematoma. *Fratura composta* diz respeito à mesma lesão, mas é uma designação arcaica.
- Um terço dos pacientes com fraturas expostas apresenta múltiplas lesões.
- Qualquer ferida que ocorra no mesmo segmento do membro em que ocorreu uma fratura deve ser suspeita de ser consequência de uma fratura exposta até que se prove o contrário.
- As lesões dos tecidos moles em uma fratura exposta podem ter três consequências importantes:
  1. Contaminação da ferida e fratura pela exposição ao ambiente externo.
  2. Esmagamento, dissecção e desvascularização, que resultam em comprometimento dos tecidos moles e aumento da suscetibilidade a infecção.
  3. Destruição ou perda do envoltório de tecidos moles pode afetar o método de imobilização da fratura, comprometer a contribuição dos tecidos moles na cicatrização da fratura (p. ex., contribuição das células osteoprogenitoras) e resultar na perda da função de músculos, tendões, nervos, vasos, ligamentos ou dano cutâneo.

MECANISMO DA LESÃO

- As fraturas expostas resultam da aplicação de uma força violenta. A energia cinética aplicada ($0{,}5\ mv^2$) é dissipada pelos tecidos moles e estruturas ósseas (Tabela 3.1).
- O grau de desvio ósseo e cominução é sugestivo do grau de lesão dos tecidos moles e proporcional à força aplicada.

AVALIAÇÃO CLÍNICA

1. **A avaliação do paciente envolve ABCDE:** vias respiratórias (*airways*), respiração (*breathing*), circulação, incapacidade (*disability*) e exposição.

TABELA 3.1 Energia transmitida pelo mecanismo de lesão

Lesão	Energia
Queda	100
Lesão praticando esqui	300–500
Ferida por arma de fogo de alta velocidade (um projétil)	2.000
Lesão causada por um pára-choque a 40 km/h	100.000

De Bucholz RW, Heckman JD, Court-Brown C, *et al.*, eds. *Rockwood and Green's Fractures in Adults*, 6ª ed. Philadelphia: Lippincott Williams & Wilkins, 2006.

2. Iniciar a reanimação e tratar das lesões potencialmente letais.
3. Avaliar as lesões cranianas, de tórax, abdome, pelve e coluna.
4. Identificar todas as lesões das extremidades.
5. Avaliar o estado neurovascular dos membros lesionados.
6. **Avaliação do dano à pele e aos tecidos moles:** a exploração da ferida na sala de emergência não está indicada quando se planeja uma intervenção cirúrgica, porque traz o risco de maior contaminação com capacidade limitada de obter informações úteis, podendo precipitar maior hemorragia.
   - □ Corpos estranhos óbvios facilmente acessíveis podem ser removidos na sala de emergência em condições estéreis.
   - □ A irrigação das feridas com soro fisiológico normal pode ser realizada na sala de emergência quando se espera uma demora significativa da cirurgia.
   - □ Podem ser feitas infiltrações articulares de soro fisiológico para determinar a saída de líquido pelos locais das feridas e avaliar possível continuidade.
7. Identificar lesões esqueléticas: obter as radiografias necessárias.

SÍNDROME COMPARTIMENTAL

- Uma fratura exposta não impede o desenvolvimento de síndrome compartimental, particularmente com o trauma fechado grave ou lesões por esmagamento.
- Dor intensa, diminuição da sensibilidade, dor à extensão passiva dos quiroláctilos ou podoláctilos e uma extremidade tensa são indícios diagnósticos. Uma forte suspeita ou um paciente inconsciente em um quadro clínico apropriado requer monitoramento das pressões compartimentais.
- Pressões compartimentais >30 mm Hg são preocupantes e dentro de 30 mm Hg da pressão arterial diastólica (ΔP) indicam

síndrome compartimental: o paciente deve ser submetido imediatamente a fasciotomias.
- Os pulsos distais podem permanecer presentes por muito tempo após isquemia nervosa e muscular e os danos são irreversíveis.

LESÃO VASCULAR

- Os índices tornozelo-braquial (ITBs) devem ser obtidos na presença de sinais de comprometimento vascular.
  - Obtidos pela mensuração da pressão diastólica no tornozelo e no braço.
  - Proporção normal >0,9.
- Uma angiografia deve ser obtida se existir a suspeita de lesão vascular.
- Indicações para uma angiografia incluem:
  - Luxação de joelho com ITB <0,9.
  - Pé frio e pálido com enchimento capilar distal lento.
  - Lesão por mecanismo de alta energia em uma área de comprometimento (p. ex., trifurcação da artéria poplítea).
  - ITB documentado <0,9 associado a lesão em membro inferior. (Nota: doença vascular periférica preexistente pode resultar em ITBs anormais; a comparação com o membro contralateral pode revelar doença vascular subjacente.)

AVALIAÇÃO RADIOGRÁFICA

- Radiografias das extremidades são obtidas conforme a indicação pelo quadro clínico, pelo padrão da lesão e pelas queixas do paciente. Devem ser feitas todas as tentativas de obter pelo menos duas incidências da extremidade a 90° com relação à outra. É importante incluir a articulação acima e aquela abaixo de uma lesão aparente em um membro.
- Estudos adicionais podem incluir uma TC na presença de envolvimento intra-articular.

CLASSIFICAÇÃO

Gustilo e Anderson (fraturas expostas) (Tabelas 3.2 e 3.3)

- Originalmente criada para classificar as lesões dos tecidos moles associadas às fraturas expostas da diáfise da tíbia, foi estendida para todas as fraturas expostas. Apesar de a descrição incluir o tamanho da lesão na pele, a lesão dos tecidos moles subcutâneos diretamente relacionados com a energia liberada

TABELA 3.2 Classificação das fraturas abertas

Tipo	Ferida	Nível de contaminação	Lesão dos tecidos moles	Lesão óssea
I	<1 cm de comprimento	Limpo	Mínima	Simples, cominução mínima
II	>1 cm de comprimento	Moderado	Moderada, dano muscular leve	Cominução moderada
III[a]				
A	Geralmente >10 cm de comprimento	Alto	Grave com esmagamento	Geralmente cominutiva; cobertura do osso por tecidos moles é possível
B	Geralmente >10 cm de comprimento	Alto	Perda grave da cobertura; geralmente requer cirurgia reconstrutiva dos tecidos moles	Cobertura óssea ruim; variável, pode haver cominução moderada a grave
C	Geralmente >10 cm de comprimento	Alto	Perda grave da cobertura mais lesão vascular necessitando de reparo; pode requerer cirurgia reconstrutiva dos tecidos moles	Cobertura óssea ruim; variável; pode haver cominução moderada a grave

[a] Fraturas segmentares, lesões em fazendas, fraturas que ocorrem em um ambiente altamente contaminado, feridas por armas de fogo, ou feridas por arma de fogo de alta velocidade automaticamente resultam em classificação como fraturas abertas do tipo III.
De Bucholz RW, Heckman JD, Court-Brown C, *et al.*, eds. *Rockwood and Green's Fractures in Adults,* 6ª ed. Philadelphia: Lippincott Williams & Wilkins, 2006.

TABELA 3.3 Fatores que modificam a classificação das fraturas abertas apesar do defeito cutâneo inicial

Contaminação
A. Exposição ao solo
B. Exposição à água (piscinas, lagos/corredeiras)
C. Exposição a material fecal (currais)
D. Exposição à microbiota oral (mordeduras)
E. Contaminação macroscópica à inspeção
F. Demora <12 h no tratamento
Sinais de mecanismo de alta energia
A. Fratura segmentar
B. Perda óssea
C. Síndrome compartimental
D. Mecanismo de esmagamento
E. Extenso desenluvamento da pele e do tecido adiposo subcutâneo
F. Requer cobertura com retalho (defeito de qualquer tamanho)

De Bucholz RW, Heckman JD, Court-Brown C, *et al.*, eds. *Rockwood and Green's Fractures in Adults,* 6ª ed. Philadelphia: Lippincott Williams & Wilkins, 2006.

sobre a extremidade é mais significativa. Por esse motivo, a classificação final da ferida só é feita após o debridamento cirúrgico.

- Entretanto, é útil para propósitos comunicativos, apesar da variabilidade de reprodução entre observadores.

Tipo I: abertura nítida da pele <1 cm, geralmente de dentro para fora; mínima contusão muscular; fraturas transversais simples ou oblíquas curtas.

Tipo II: laceração >1 cm de comprimento com extenso dano dos tecidos moles; componente de esmagamento mínimo a moderado; fraturas transversais simples ou oblíquas curtas com mínima cominução.

Tipo III: dano extenso dos tecidos moles, incluindo músculos, pele e estruturas neurovasculares; geralmente uma lesão por alta energia, com grave componente de esmagamento.

IIIA: laceração extensa dos tecidos moles, cobertura óssea adequada; fraturas segmentares, lesões por armas de fogo, deslocamento mínimo do periósteo.

IIIB: lesão extensa dos tecidos moles com deslocamento periósteo e exposição óssea necessitando de fechamento com retalho de tecidos moles; geralmente associada a contaminação maciça.

IIIC: lesão vascular necessitando de reparo.

Classificação de Tscherne das fraturas expostas

- Leva em consideração o tamanho da ferida, o nível de contaminação e o mecanismo da fratura.

Grau I: pequena ferida puntiforme sem contusão associada, contaminação bacteriana mínima, mecanismo de fratura de baixa energia.

Grau II: pequena laceração, contusões de pele e tecidos moles, contaminação bacteriana moderada, mecanismos variáveis de lesão.

Grau III: grande laceração com contaminação bacteriana intensa, extenso dano aos tecidos moles e frequente lesão arterial ou nervosa associada.

Grau IV: amputação incompleta ou completa com prognóstico variável baseado na localização e na natureza da lesão (p. ex., falange média com amputação limpa *vs.* perna esmagada no nível do fêmur proximal).

Classificação de Tscherne das fraturas fechadas

- Classifica as lesões dos tecidos moles nas fraturas fechadas e leva em consideração mecanismos diretos *vs.* indiretos.

Grau 0: lesão causada por forças indiretas, com dano mínimo aos tecidos moles.

Grau I: fratura fechada, causada por mecanismo de baixa a moderada energia, com contusões ou abrasões superficiais dos tecidos moles sobrejacentes a fratura.

Grau II: fratura fechada com contusão muscular significativa, com possíveis abrasões profundas contaminadas associadas a mecanismos de energia moderada a grave e lesão esquelética; alto risco de síndrome compartimental.

Grau III: esmagamento extensivo dos tecidos moles, com o desenluvamento ou avulsão subcutânea e ruptura arterial ou síndrome compartimental estabelecida.

TRATAMENTO

Tratamento na sala de emergência

Após a avaliação inicial do trauma e a reanimação de lesões potencialmente letais (ver Cap. 2):

1. Faça uma avaliação clínica e radiológica cuidadosa, conforme descrito anteriormente.
2. A hemorragia das feridas deve ser tratada com pressão direta, em vez de torniquetes aplicados ao membro ou clampeamento às cegas.
3. Inicie antibióticos parenterais (ver adiante).
4. Avalie o dano à pele e aos tecidos moles; coloque um curativo estéril úmido sobre a ferida.
5. Faça uma redução provisória da fratura e coloque uma imobilização provisória ou tração.
6. **Intervenção cirúrgica:** fraturas expostas constituem urgências ortopédicas. O momento ideal para a intervenção cirúrgica não está definido na literatura. A única intervenção que decididamente diminui a incidência de infecções nesses casos é a administração precoce de antibióticos intravenosos. Existem evidências crescentes de que as fraturas expostas na ausência de uma lesão que ponha em risco o membro (comprometimento vascular, síndrome compartimental) pode ser adiada até completar 24 h. O paciente deve ser submetido a exploração formal da ferida, irrigação e debridamento antes da fixação definitiva da fratura, com a compreensão de que a ferida pode requerer vários debridamentos.

Importante

- Não irrigue, debride ou explore a ferida na sala de emergência se está sendo planejada uma intervenção cirúrgica imediata, pois isso pode contaminar ainda mais os tecidos e forçar os detritos mais profundamente na ferida. Se a cirurgia for adiada por mais de 24 h, a irrigação suave com soro fisiológico normal pode ser realizada. Somente corpos estranhos óbvios que sejam prontamente acessíveis devem ser removidos.
- Os fragmentos ósseos não devem ser removidos na sala de emergência, mesmo que pareçam inviáveis.

Cobertura antibiótica para fraturas expostas

Tipo I, II:	cefalosporina de primeira geração.
Tipo III:	acrescentar um aminoglicosídeo.
Lesões em fazendas:	acrescentar penicilina e um aminoglicosídeo.

A profilaxia contra o tétano também deve ser iniciada na sala de emergência (ver adiante). A dose atual de toxoide é de 0,5 mL, independente da idade; para imunoglobulina, a dose é de 75 U para pacientes com menos de 5 anos de idade, 125 U para aqueles entre 5–10 anos de idade e 250 U para os >10 anos de idade. Ambas as doses são administradas por via intramuscular, cada uma com uma seringa diferente em um local diferente.

Pré-requisitos para a profilaxia antitetânica

História da imunização	dT	TIG	dT	TIG
Incompleta (menos de 3 doses) ou desconhecida	+	–	+	+
Completa/mais de 10 anos desde a última dose	+	–	+	–
Completa/menos de 10 anos desde a última dose	–	–	– a	–

+, necessidade de profilaxia; –, profilaxia não necessária; dT, toxoide para difteria e tétano; TIG, imunoglobulina imune para o tétano; a, necessário se >5 anos desde a última dose.

Tratamento cirúrgico

Irrigação e debridamento

A irrigação e o debridamento adequados são as etapas mais importantes no tratamento das fraturas expostas:

- A ferida deve ser estendida proximal e distalmente em linha com a extremidade para examinar-se a zona de lesão.
- A utilidade clínica das culturas intraoperatórias tem sido altamente debatida e permanece controversa.
- O debridamento meticuloso deve ser realizado, começando com o tecido adiposo subcutâneo e músculo (Tabela 3.4).
  - Grandes retalhos cutâneos não devem ser realizados, porque isso desvitaliza ainda mais os tecidos que recebem contribuições vasculares dos vasos que se originam verticalmente das inserções fasciais.
  - Um retalho cutâneo traumático com proporção base-comprimento de 1:2 frequentemente apresentará uma ponta desvitalizada, em particular se tiver base distal.
  - Os tendões, a menos que estejam gravemente danificados ou contaminados, devem ser preservados.
  - Os fragmentos ósseos desprovidos dos tecidos moles podem ser desprezados.

TABELA 3.4 Fatores de viabilidade muscular

Cor	Normalmente vermelho-vivo; raramente a exposição ao monóxido de carbono pode ser enganadora
Consistência	Normalmente firme, não se rompe com facilidade
Capacidade de sangramento	Pode ser enganadora, porque as arteríolas no músculo necrótico podem sangrar Tipicamente confiável
Contratilidade	Responde à compressão com pinça ou cautério fraco Tipicamente confiável

De Bucholz RW, Heckman JD, Court-Brown C, *et al.*, eds. *Rockwood and Green's Fractures in Adults*, 6ª ed. Philadelphia: Lippincott Williams & Wilkins, 2006.

- A extensão para as articulações adjacentes determina a exploração, a irrigação e o debridamento.
- As superfícies da fratura devem ser completamente expostas, com a recriação do mecanismo da lesão.
- Lavagem com irrigação, com ou sem solução antibiótica (atua como um surfactante), deve ser realizada. Alguns autores são favoráveis à lavagem pulsátil. Existem evidências crescentes de que a irrigação de altos volumes em baixo fluxo pode produzir menos danos aos tecidos adjacentes com o mesmo efeito. O acréscimo de antibiótico à solução não se mostrou eficaz.
- A hemostasia meticulosa deve ser mantida, porque a perda sanguínea já pode ter sido significativa e a geração de coágulos pode contribuir para o espaço morto e tecido não viável.
- A fasciotomia deve ser considerada se houver preocupações sobre síndrome compartimental, especialmente no paciente obnubilado.
- Historicamente, defende-se que as feridas traumáticas não sejam fechadas. Deve ser fechada a parte cirurgicamente estendida da ferida. Mais recentemente, a maioria dos centros fecha a ferida traumática com a colocação de um dreno ou sistema de fechamento assistido a vácuo (VAC) (Fig. 3.1) após o debridamento, com observação estrita para detectar sinais e sintomas de sepse.
- A ferida, se mantida aberta, deve ser coberta com gaze embebida em soro fisiológico, um curativo sintético, um curativo VAC ou uma bolsa impregnada com antibióticos.
- O debridamento seriado deve ser realizado a cada 24–48 h conforme a necessidade até que não haja mais evidência de tecido mole ou osso necrótico. A seguir, deve ser feito um fechamento definitivo primário ou secundário da ferida.

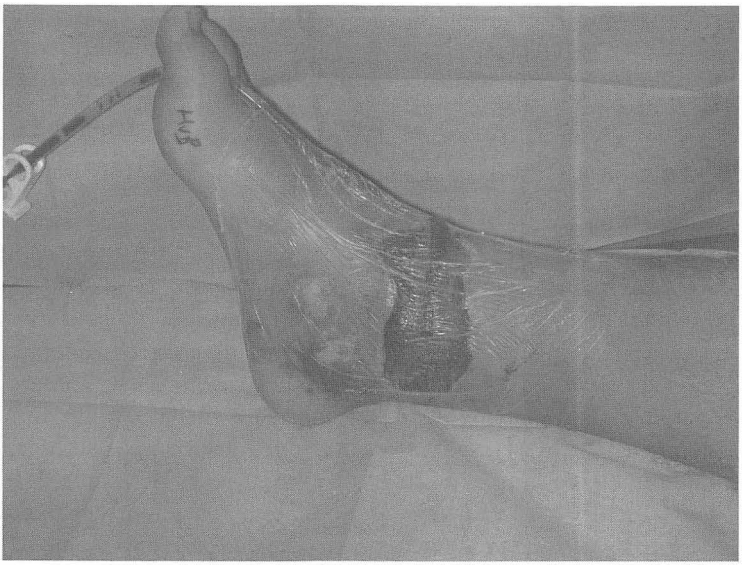

FIGURA 3.1 Exemplo de um curativo VAC utilizado para uma ferida aberta na região medial do tornozelo.

Corpos estranhos

Corpos estranhos, orgânicos ou inorgânicos, devem ser procurados e removidos porque podem levar a morbidade significativa se permanecerem na ferida. (Nota: as lesões por arma de fogo são discutidas separadamente.)

- Madeira pode ficar embebida por sangue e se tornar difícil de diferenciar do músculo.
- Pano e couro geralmente são encontrados entre os planos teciduais e podem ser encontrados à distância do local da lesão.
- O piche e o óleo podem requerer atenção especial. Emulsificantes como o Bisacodyl® podem ser úteis durante o debridamento.
- O corpo estranho propriamente dito em geral desencadeia uma resposta inflamatória, podendo abrigar organismos ou esporos patogênicos.

Estabilização da fratura

Nas fraturas abertas com extensa lesão dos tecidos moles, a estabilização da fratura (fixação interna ou externa, hastes IM) gera

proteção contra lesões adicionais dos tecidos moles, acesso máximo para o tratamento das feridas e máxima mobilização do membro e do paciente (ver capítulos individuais para tratamento específico das fraturas).

Cobertura de tecidos moles e enxertia óssea

- A cobertura da ferida é feita assim que não existam mais evidências de necrose.
- O tipo de cobertura – fechamento primário tardio, enxerto cutâneo com metade da espessura da pele, retalhos musculares livres ou rotacionais – depende da gravidade e da localização da lesão dos tecidos moles.
- A enxertia óssea pode ser feita quando a ferida estiver limpa, fechada e seca. O momento ideal para a enxertia óssea após uma cobertura com retalho livre é controverso. Alguns defendem a enxertia óssea no momento da cobertura; outros esperam até que o retalho tenha cicatrizado (normalmente 6 semanas).

Salvamento do membro

A opção entre salvar o membro *vs.* amputá-lo nas lesões de grau III de Gustilo é controversa. A amputação imediata ou precoce pode estar indicada se:

1. O membro não é viável: lesão vascular irreparável, tempo de isquemia quente >8 h ou esmagamento grave com pouco tecido viável.
2. Mesmo após a revascularização, o membro permanece tão gravemente danificado que a função será menos satisfatória que a gerada por uma prótese.
3. O membro gravemente danificado pode constituir uma ameaça à vida do paciente, em especial naqueles com doença grave, debilitante e crônica.
4. A gravidade da lesão pode demandar vários procedimentos cirúrgicos e tempo prolongado de reconstrução incompatível com as consequências pessoais, sociológicas e econômicas que o paciente está disposto a suportar.
5. O paciente apresenta um escore de gravidade da lesão (ESL; ver Cap. 2) >20, no qual o salvamento de uma extremidade marginal pode resultar em um alto custo metabólico ou grande carga necrótica/inflamatória, que pode precipitar falência pulmonar ou múltipla de órgãos.

Muitos dos escores preditivos, como o da gravidade do membro mutilado (MESS) mostraram-se previsores ruins para um salvamento bem-sucedido do membro (Estudo LEAP).

COMPLICAÇÕES

- **Infecção:** fraturas expostas podem resultar em celulite ou osteomielite, apesar de debridamentos agressivos e seriados, lavagem copiosa, antibióticos apropriados e meticuloso cuidado com a ferida. Certas áreas anatômicas podem ser mais propensas à infecção que outras. A tíbia com sua natureza de um terço de tecido subcutâneo será mais afetada pela dissecção dos tecidos moles no local da fratura que uma lesão no antebraço com maior cobertura pelos tecidos moles. Uma contaminação importante no momento da lesão é causadora, apesar de corpos estranhos retidos, quantidade de comprometimento dos tecidos moles (tipo da ferida), estado nutricional e lesão de múltiplos sistemas serem fatores de risco para infecção.
- **Síndrome compartimental não diagnosticada:** esta complicação devastadora resulta em perda grave de função, mais comumente no antebraço, no pé e na perna. Pode ser evitada por um alto índice de suspeita com exames neurovasculares seriados acompanhados por monitoramento da pressão dos compartimentos, pronto reconhecimento de síndrome compartimental iminente e liberação fascial no momento da cirurgia.

4 Ferimentos por arma de fogo

BALÍSTICA

- **Baixa velocidade (<600 m/s):** inclui todas as armas portáteis.
- **Alta velocidade (>600 m/s):** inclui todos os rifles militares e a maioria dos rifles de caça.
- O potencial de lesão por uma arma de fogo depende:
  1. Do padrão do tiro.
  2. Da carga (tamanho do projétil).
  3. Da distância do alvo.

ENERGIA

- A energia cinética (EC) de qualquer objeto em movimento é diretamente proporcional à sua massa (m) e ao quadrado de sua velocidade (v^2), sendo definida pela equação: $EC = \frac{1}{2} (mv)^2$.
- A energia liberada por um projétil em um alvo depende:
  1. Da energia do projétil durante o impacto (energia de impacto).
  2. Da energia do projétil ao sair do tecido (energia de saída).
  3. Do comportamento do projétil ao atravessar o alvo: impacto, deformação, fragmentação.

PARÂMETROS DO TECIDO

- O potencial de lesão de uma bala depende dos parâmetros do projétil, incluindo calibre, massa, velocidade, amplitude, composição e formato, bem como de parâmetros do tecido-alvo.
- O grau de lesão criado pelo projétil geralmente depende da gravidade específica do tecido atravessado: quanto maior a gravidade específica, maior o dano tecidual.
- Um projétil atinge alta energia cinética por causa de sua velocidade relativamente alta. A área de impacto é relativamente pequena, resultando em uma pequena área de entrada, com um vácuo momentâneo criado pela onda de choque sobre os tecidos moles, a qual pode levar consigo material adjacente, como roupas e pele, para dentro da ferida.

- A passagem direta do projétil através do tecido-alvo torna-se a cavidade permanente, que é pequena e seus tecidos estão sujeitos a esmagamento (Fig. 4.1).
- A cavidade temporária (cone de cavitação) é o resultado de uma lesão do tipo distensão, causada pela dissipação da energia cinética exercida (*i. e.*, onda de choque). Ela é grande e seu tamanho distingue as feridas causadas por mecanismo de alta energia das causadas por mecanismo de baixa energia.
- Gases são compressíveis, enquanto líquidos não; portanto, lesões penetrantes por projéteis sobre o tórax podem originar padrões destrutivos somente ao longo da via direta do impacto, como resultado das estruturas cheias de ar, enquanto lesões similares sobre estruturas cheias de líquido (p. ex., fígado, músculo) causam um deslocamento considerável do líquido incompressível, com dissipação da onda de choque, resultando

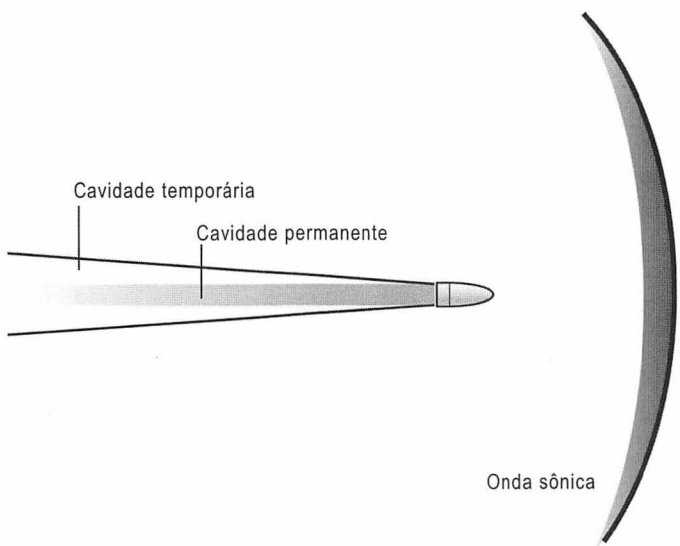

FIGURA 4.1 As duas áreas de lesão tecidual: a cavidade permanente e a cavidade temporária. A cavidade permanente é causada por áreas localizadas de necrose celular proporcional ao tamanho do projétil durante seu curso. A cavitação temporária causa um deslocamento lateral temporário dos tecidos. A onda de choque, apesar de ser mensurável, não causa lesão no tecido. (De Bucholz RW, Heckman JD, Court-Brown C, *et al.*, eds. *Rockwood and Green's Fractures in Adults*, 6ª ed. Philadelphia: Lippincott Williams & Wilkins, 2006.)

em cavidades momentâneas significativas, o que pode levar a regiões de destruição aparentemente distantes ao caminho imediato do projétil, com consequente comprometimento dos tecidos moles.

AVALIAÇÃO CLÍNICA

- Após a avaliação e o tratamento inicial (ver Capítulo 2), a avaliação específica da lesão causada pelo projétil de arma de fogo irá variar com base na localização da lesão e na apresentação clínica do paciente. Um exame neurovascular cuidadoso do paciente deve ser realizado, para afastar a possibilidade de ruptura de elementos vasculares ou neurais.
- As feridas de entrada se caracterizam por uma zona avermelhada de abrasão na pele – "o anel de abrasão" na Avaliação Radiológica.
- As feridas de saída são de maior tamanho do que as de entrada e de formato mais irregular (p. ex., estreladas, em forma de fenda ou crescente).

AVALIAÇÃO RADIOLÓGICA

- Radiografias AP e lateral padrão dos locais lesionados devem ser obtidas.
- As fraturas causadas por projéteis de baixa velocidade tendem a apresentar várias linhas de fraturas não desviadas, que podem desviar.
- Atenção específica deve ser dada para fragmentos retidos do projétil, o grau de cominução das fraturas e a presença de outros corpos estranhos (p. ex., cascalho).
- Fragmentos do projétil geralmente podem ser encontrados longe do local de entrada ou saída do projétil.

TRATAMENTO DAS LESÕES ORTOPÉDICAS POR ARMAS DE FOGO

Feridas causadas por mecanismos de baixa velocidade

- As etapas do tratamento incluem:
  1. Administração de antibióticos (cefalosporinas de primeira geração), toxoide tetânico e antitoxina.
  2. Irrigação e debridamento das bordas de entrada e saída na pele. Além disso, deve-se compreender que tecidos não viáveis e detritos podem ter entrado no local da fratura. Caso

isso ocorra, o debridamento cirúrgico em uma sala de cirurgia pode ser necessário.

3. Indicações para o debridamento cirúrgico:
   - Retenção no espaço subaracnoide.
   - Acometimento articular (osso ou fragmentos da bala na região intra-articular)
   - Ruptura vascular
   - Contaminação macroscópica
   - Hematoma maciço
   - Dano tecidual grave
   - Síndrome compartimental
   - Contaminação gastrointestinal.
4. **Tratamento da fratura:** padrões instáveis de fratura são tratados cirurgicamente, enquanto os padrões estáveis podem ser tratados de maneira conservadora após debridamento.

Feridas causadas por mecanismo de alta velocidade

- Devem ser tratadas como lesões por mecanismos de alta energia com dano tecidual significativo.
- As etapas do tratamento incluem:
  1. Administração de antibióticos (cefalosporinas de primeira geração), toxoide tetânico e antitoxina.
  2. Debridamentos cirúrgicos extensos e geralmente múltiplos.
  3. Estabilização das fraturas.
  4. Fechamento tardio da ferida, com possibilidade de enxertos ou retalhos de pele para perdas extensas de tecidos moles.

Importante: feridas por armas de fogo que passam através do abdome e saem através dos tecidos moles com contaminação intestinal merecem atenção especial. Elas requerem debridamento dos trajetos intra e extra-abdominais do projétil, juntamente com a administração de antibióticos de amplo espectro cobrindo patógenos gram-negativos e anaeróbicos.

COMPLICAÇÕES

- **Retenção de fragmentos do projétil:** em geral são bem tolerados pelo paciente e não constituem indicação específica para cirurgia ou uma busca por eles no momento da cirurgia, a menos que causem sintomas (dor, perda de função), tenham localização superficial, especialmente nas palmas e regiões plantares,

estejam envolvidos em uma ferida infectada ou tenham localização intra-articular. Ocasionalmente, o paciente desenvolverá um seio de drenagem através do qual os fragmentos serão expulsos.

- **Infecção:** estudos demonstraram que as lesões por armas de fogo não são necessariamente "lesões estéreis", como se pensava no passado. As infecções são secundárias à contaminação pela microbiota da pele, das roupas e outros corpos estranhos que são levados para dentro da ferida no momento da lesão. Além disso, projéteis que passam pela boca ou pelo abdome são contaminados por patógenos que então se dispersam ao longo do caminho percorrido pelo projétil. O debridamento meticuloso e a irrigação copiosa minimizarão a possibilidade de infecção da ferida, formação de abscesso e osteomielite.
- **Ruptura neurovascular:** a incidência de dano às estruturas neurovasculares é muito maior nas lesões por mecanismos de alta velocidade (armas militares, rifles de caça), devido à dissipação da energia através dos tecidos, criada pela onda de choque. A cavitação temporária pode ocasionarr lesões por tração ou avulsão em estruturas remotas do trajeto imediato do projétil, que podem resultar em danos que variam da neuropraxia e da trombose à franca ruptura de estruturas neurais e vasculares.
- **Envenenamento pelo chumbo:** o líquido sinovial e o cerebroespinhal são cáusticos para os componentes de chumbo dos projéteis de arma de fogo, resultando na degradação do chumbo, o que pode causar sinovite grave e um envenenamento por chumbo de baixa intensidade. Assim, a retenção intra-articular ou subaracnoide de um projétil ou de seus fragmentos é uma indicação para exploração e remoção.

5 Fraturas patológicas

DEFINIÇÃO

- Uma fratura patológica é aquela que ocorre quando a integridade normal e a força do osso foram comprometidas por doença invasiva ou processo destrutivo.
- As causas incluem neoplasias (tumor primário ou doença metastática), necrose, doença metabólica, desuso, infecção, osteoporose ou causas iatrogênicas (p. ex., defeito cirúrgico).
- Fraturas são mais comuns nos tumores benignos (*vs.* tumores malignos).
  - □ A maioria é assintomática antes da fratura.
  - □ Sintomas noturnos antecedentes são raros.
  - □ Mais comuns em crianças:
    - Úmero.
    - Fêmur.
    - Cisto ósseo unicameral, fibroma não ossificante, displasia fibrosa, granuloma eosinofílico são condições predisponentes comuns.
- Tumores malignos primários.
  - □ São relativamente raros.
  - □ Osteossarcoma, sarcoma de Ewing, condrossarcoma, histiocitoma fibroso maligno e fibrossarcoma são exemplos.
  - □ Eles ocorrem mais tardiamente em pacientes com osteonecrose induzida pela radiação (sarcoma de Ewing, linfoma).
  - □ Suspeitar de um tumor primário em pacientes mais jovens com lesões de aparência agressiva:
    - Margens mal definidas (ampla zona de transição).
    - Produção de matriz.
    - Reação perióstea.
  - □ Os pacientes em geral apresentam dor antes da fratura, especialmente dor noturna.
  - □ A fratura patológica complica, mas não mitiga contra a salvação do membro.
  - □ A recorrência local é maior.

- Pacientes com fraturas e lesões suspeitas subjacentes ou história devem ser encaminhados para avaliação e possivelmente biópsia.
- Sempre obtenha uma biópsia de uma lesão óssea destrutiva solitária, mesmo em pacientes com história de carcinoma primário, antes de prosseguir para a fixação definitiva.

MECANISMO DA LESÃO

- As fraturas patológicas podem ocorrer como resultado de trauma mínimo ou mesmo durante atividades normais.
- Alternativamente, as fraturas patológicas podem ocorrer durante traumas de alta energia envolvendo uma região que está predisposta a fratura.

AVALIAÇÃO CLÍNICA

- **História:** a suspeita de fratura patológica deve ser aumentada em pacientes com fraturas envolvendo:
  - □ Atividade normal ou trauma mínimo.
  - □ Dor excessiva no local antes da fratura.
  - □ Pacientes com história conhecida de doença maligna primária ou doença metabólica.
  - □ História de múltiplas fraturas.
  - □ Fatores de risco como o tabagismo ou exposição ambiental a carcinogênios.
- **Exame físico:** além do exame físico padrão realizado para a fratura específica encontrada, a atenção deve ser direcionada para a avaliação de possíveis massas de tecidos moles no local da fratura ou evidência de doença primária como linfadenopatia, nódulos na tireoide, massas na mama, nódulos na próstata, lesões retais, bem como exame de outras regiões dolorosas para afastar a possibilidade de fraturas iminentes.

AVALIAÇÃO LABORATORIAL (TABELA 5.1)

- Hemograma completo com contagem diferencial, hematócrito e esfregaço periférico.
- Velocidade de hemossedimentação (VHS).
- **Perfil químico:** eletrólitos, com cálcio, fosfato, albumina, globulina e fosfatase alcalina.
- Urinálise.
- Guáiaco nas fezes.

TABELA 5.1 Distúrbios que produzem osteopenia

	Valor laboratorial			
Distúrbio	**Cálcio sérico**	**Fósforo sérico**	**Fosfatase alcalina sérica**	**Urina**
Osteoporose	Normal	Normal	Normal	Ca normal
Osteomalacia	Normal	Normal	Normal	Ca baixo
Hiperparatireoidismo	Normal para alto	Normal para baixo	Normal	Ca alto
Osteodistrofia renal	Baixo	Alto	Alto	
Doença de Paget	Normal	Normal	Muito alta	Hidroxi-prolina
Mieloma*	Normal	Normal	Normal	Proteína

* Imunoeletroforese sérica ou urinária anormal.
De Bucholz RW, Heckman JD, Court-Brown C, *et al.*, eds. *Rockwood and Green's Fractures in Adults*, 6ª ed. Philadelphia: Lippincott Williams & Wilkins, 2006.

- Eletroforese de proteína no soro e na urina para afastar a possibilidade de possível mieloma.
- Hidroxiprolina na urina de 24 h para afastar possível doença de Paget.
- **Testes específicos:** provas da função tireóidea, antígeno carcinoembrionário (CEA), hormônio paratireóideo (PTH), antígeno prostático específico (PSA).

AVALIAÇÃO RADIOLÓGICA

- **Radiografias simples:** como em todas as fraturas, incluir a articulação acima e abaixo da fratura. É difícil medir precisamente o tamanho, particularmente com lesões permeativas; mais de 30% do osso devem ter sido perdidos antes de a fratura ser detectável radiologicamente.
- **Radiografia de tórax:** para afastar a possibilidade de tumor primário do pulmão ou metástases em todos os casos.
- **Cintilografia óssea:** é o indicador mais sensível de doença esquelética, pois informa sobre a presença de lesões múltiplas, correlaciona áreas "quentes" com as radiografias simples e podem ser "frias" no mieloma.
- **TC:** é um teste mais sensível para lesões que destroem menos de 30% do osso. Também demonstra a extensão de uma lesão para os tecidos moles.
- **RM:** mais útil para os tumores primários. Demonstra a extensão óssea da lesão, as alterações da medula óssea, reação perióstea

e extensão para tecidos moles. A RM da coluna também é útil na avaliação do comprometimento do canal espinhal.

- **Imagem PET:** mais sensível que a cintilografia óssea na detecção de lesões metastáticas. Especialmente útil no câncer de pulmão.
- Outros testes úteis na avaliação de um paciente com fratura patológica suspeita de origem desconhecida incluem (Tabela 5.2):
  - □ Séries para trato gastrointestinal superior e inferior.
  - □ Endoscopia.
  - □ Mamografia.
  - □ Tomografia computadorizada de tórax, abdome e pelve.

Apesar de uma avaliação elaborada, o processo patológico primário não será identificado em 15% dos pacientes com suspeita de doença metastática.

CLASSIFICAÇÃO

Springfield

Baseia-se no padrão de invasão óssea.

Sistêmica

- **Osteoporose:** é a causa mais comum de fratura patológica na população idosa.
- **Doença metabólica do osso:** osteomalacia, hiperparatireoidismo e osteodistrofia renal podem estar presentes.

TABELA 5.2 Pesquisa da fonte primária em pacientes com suspeita de lesão óssea metastática

1. História, especialmente de nódulo na tireoide, na mama ou na próstata
2. Revisão dos sistemas, especialmente sintomas gastrointestinais, perda de peso, dor no flanco, hematúria
3. Exame físico, especialmente de linfonodos, tireoide, mama, abdome, próstata, testículos e reto
4. Cintilografia corporal total com tecnécio 99m
5. Laboratório: hemograma completo, velocidade de hemossedimentação, cálcio, fosfato, urinálise, antígeno prostático específico, imunoeletroforese e fosfatase alcalina
6. Biópsia: corte congelado antes de fixação profilática

De Bucholz RW, Heckman JD, Court-Brown C, *et al.*, eds. *Rockwood and Green's Fractures in Adults*, 6ª ed. Philadelphia: Lippincott Williams & Wilkins, 2006.

- **Doença de Paget:** está presente em 5–15% da população idosa. A fratura patológica é a complicação mais comum, vista em 10–30% dos pacientes e geralmente é a primeira manifestação de uma doença de Paget não reconhecida.

Localizada

- Responsável pela maioria das fraturas patológicas e inclui:
  - □ Malignidade primária do osso.
  - □ Distúrbios hematopoiéticos: mieloma, linfoma, leucemia.
  - □ Doença metastática:
    - A maioria das fraturas patológicas (80%) oriunda de doença metastática se origina de lesões de mama, pulmão, tireoide, rins e próstata.
    - As localizações mais comuns incluem coluna, costelas, pelve, fêmur, úmero.

Classificação por processo patológico

Doença esquelética sistêmica

- Os ossos são fracos e predispostos à fratura. A consolidação e a formação de calo são normais.
- Distúrbios correlacionados incluem osteomalacia, osteoporose por desuso, hiperparatireoidismo, osteodistrofia renal e osteoporose induzida por esteroides.
- Distúrbios não correlacionados incluem osteogênese imperfeita, displasia fibrosa poliostótica, osteopetrose, osteoporose pós-menopausa, doença de Paget, artrite reumatoide, doença de Gaucher.

Doença local

- Tumores ósseos primários benignos.
  - □ Fibroma não ossificante, cisto ósseo unicameral, cisto ósseo aneurismático, encondroma, fibroma condromixoide, tumor de células gigantes, osteoblastoma, condroblastoma, granuloma eosinofílico.
- Tumores ósseos primários malignos.
  - □ Sarcoma de Ewing, mieloma múltiplo, linfoma não Hodgkin, osteossarcoma, condrossarcoma, fibrossarcoma, histiocitoma fibroso maligno.
- Carcinoma metastatizado para o osso.

Outras

- Osso irradiado.
- Pseudoartrose congênita.
- Defeitos estruturais localizados.

TRATAMENTO

Tratamento inicial

- **Tratamento padrão da fratura:** redução e imobilização.
- Avaliação do processo patológico subjacente.
- Otimização da condição clínica.

Tratamento conservador

- Em geral, as fraturas através de lesões benignas primárias do osso consolidarão sem tratamento cirúrgico.
- O tempo de consolidação é mais lento que o do osso normal, em particularmente após radioterapia e quimioterapia.
- Ao contrário da crença popular, a fratura não estimulará a involução da lesão.

Tratamento cirúrgico

- Os objetivos da intervenção cirúrgica são:
  - Prevenção de osteopenia por desuso.
  - Suporte mecânico para o osso enfraquecido ou fraturado, de modo a permitir que o paciente execute as atividades cotidianas.
  - Alívio da dor.
  - Diminuição da duração e do custo da hospitalização.
- Fixação interna, com ou sem reforço utilizando cimento, é o tratamento padrão para a maioria das fraturas patológicas, em particular de ossos longos. A fixação interna eventualmente falha se o osso não consolidar.
- A ressecção e a fixação protética podem ser consideradas para fraturas patológicas iminentes em localizações periarticulares ou para tentativas falhas de fixação interna.
- A perda da fixação é a complicação mais comum no tratamento das fraturas patológicas, devido à má qualidade óssea.
- As contraindicações para o tratamento cirúrgico das fraturas patológicas são:

- □ Condição geral do paciente inadequada para tolerar a anestesia e o procedimento cirúrgico.
- □ Obnubilação mental ou diminuição do nível de consciência que eliminam a necessidade de medidas locais para alívio da dor.
- □ Expectativa de vida <1 mês.

- O tratamento adequado da dor requer cuidados multidisciplinares por oncologistas, clínicos gerais e radioterapeutas.
  - □ A radioterapia e a quimioterapia são terapias adjuvantes úteis no tratamento das fraturas patológicas, bem como são os principais meios de tratamento nos casos de doença metastática.
    - São utilizados para diminuir o tamanho da lesão, interromper a progressão da lesão e aliviar os sintomas.
    - Eles retardam a cicatrização dos tecidos moles e não devem ser administrados entre 10–21 dias após a cirurgia.
    - O carcinoma de células renais é mais resistente à radiação e à quimioterapia.
  - □ Para os carcinomas de células renais e da tireoide, a embolização local pré-operatória deve ser realizada.
- Os objetivos da cirurgia no tratamento de pacientes com fraturas patológicas são:
  - □ Alívio da dor.
  - □ Restauração da função.
  - □ Facilitação dos cuidados de enfermagem.
- Sobrevivência do paciente com fratura patológica.
  - □ Setenta e cinco por cento dos pacientes com uma fratura patológica estarão vivos 1 ano após.
  - □ A sobrevivência média é de aproximadamente 21 meses e varia de acordo com o diagnóstico primário (p. ex., mais curto para carcinoma de pulmão).
- O tratamento da fratura patológica inclui:
  - □ Biópsia, especialmente para lesões solitárias antes de prosseguir com a cirurgia definitiva.
  - □ Hastes *vs.* placas *vs.* artroplastia.
    - Hastes cefalomedulares interbloqueadas para estabilizar todo o osso (p. ex., hastes celafomedulares para lesões femorais).
    - Artroplastia para fraturas periarticulares, especialmente ao redor do quadril.
  - □ Reforço com cimento, que geralmente é necessário.

- □ Radioterapia e quimioterapia.
- □ Reabilitação agressiva.

Terapia adjuvante: radioterapia e quimioterapia

- Papel no tratamento das fraturas patológicas:
  - □ Aliviar os sintomas.
  - □ Diminuir o tamanho da lesão.
  - □ Prevenir contra o avanço da lesão.

Metástases de origem desconhecida

- Três a 4% de todos os carcinomas não apresentam sítio primário conhecido.
- Dez a 15% desses pacientes apresentam metástases ósseas.

Tratamento de fraturas patológicas específicas

Fraturas do fêmur

- O fêmur proximal está envolvido em mais de 50% das fraturas patológicas dos ossos longos que resultam de altos estresses de carga.
- As fraturas patológicas do colo femoral geralmente não consolidam, apesar do grau de desvio, necessitando de uma artroplastia. Se o acetábulo não estiver envolvido, uma hemiartroplastia pode estar indicada; entretanto, com o envolvimento acetabular, a artroplastia total é necessária.
- As fraturas patológicas da diáfise femoral podem ser tratadas com fixação intramedular.
- Indicações para fixação profilática (Harrington) são:
  - □ Destruição do osso cortical ≥50%.
  - □ Lesão femoral proximal ≥2,5 cm.
  - □ Avulsão patológica do trocânter menor.
  - □ Persistência da dor após a irradiação.
- O sistema de classificação de Mirel para fixação profilática (*Clin Orthop* 1989) é útil (Tabela 5.3).
- As vantagens da fixação profilática em comparação com a fixação após a fratura são:
  - □ Menor morbidade.
  - □ Menor tempo de hospitalização.
  - □ Reabilitação mais fácil.
  - □ Alívio da dor.

TABELA 5.3 Critérios de Mirel para risco de fratura

	Número designado		
Variável	**1**	**2**	**3**
Sítio	Braço	Extremidade inferior	Peritrocantérico
Dor	Leve	Moderada	Grave
Lesão*	Blástica	Mista	Lítica
Tamanho	<1/3 do diâmetro do osso	1/3–2/3 do diâmetro do osso	>2/3 do diâmetro do osso

Cada situação do paciente recebe um número (1, 2 ou 3) para cada um dos aspectos da sua apresentação (local, dor, lesão e tamanho) e depois os números são somados para se obter um número total que indique o risco de fratura do paciente. Os dados de Mirel sugerem que os pacientes cujos números totais são ≥7 podem ser irradiados e ficar em observação, mas aqueles com uma soma 8 devem receber fixação profilática.
* Por meio de radiografia.
De Bucholz RW, Heckman JD, Court-Brown C, *et al.*, eds. *Rockwood and Green's Fractures in Adults,* 6ª ed. Philadelphia: Lippincott Williams & Wilkins, 2006.

- □ Cirurgia mais rápida e menos complicada.
- □ Menor perda sanguínea durante a cirurgia.

Fraturas do úmero

- A diáfise umeral frequentemente está envolvida com a doença metastática, aumentando a possibilidade de fratura da diáfise umeral.
- A fixação profilática de fraturas patológicas iminentes não é recomendada rotineiramente.
- A estabilização cirúrgica das fraturas patológicas do úmero pode ser feita para aliviar a dor, reduzir a necessidade de cuidados de enfermagem e otimizar a independência do paciente.

Fraturas da coluna

- Se dolorosas, mas sem perda neurológica, ou diminuição da altura, podem ser tratadas com radioterapia.
- Para fraturas causadas por osteoporose, mieloma, carcinoma metastático, a colocação percutânea de cimento no corpo vertebral pode ser utilizada. Existe o risco de escape do cimento para o canal e veias adjacentes.
- Para a perda neurológica, a descompressão espinhal e fusão com fixação interna podem ser feitas por via anterior ou posterior.

6 Fraturas periprotéticas

ARTROPLASTIA TOTAL DE QUADRIL

Fraturas da diáfise femoral

Epidemiologia

- **Intraoperatórias:** incidência geral de 0,8–2,3%, incluindo componentes cimentados e não cimentados.
- **Pós-operatórias:** incidência de 0,1%.
- Ocorrem mais frequentemente nos componentes não cimentados, com incidência de 2,6–4% ou até 21% no caso das revisões não cimentadas.
- Mortalidade associada ao sexo masculino e a idade >70 anos (homens 2,1% *vs.* 1,2% em mulheres).

Fatores de risco

- **Osteopenia:** osteoporose ou diminuição da densidade do osso secundária à osteólise.
- Artrite reumatoide.
- Artroplastia total de quadril após falha na redução aberta e na fixação interna.
- Fatores de elevação do estresse sobre as paredes dos ossos secundários a defeitos corticais.
- Cirurgia de revisão.
- **Preparação inadequada do local do implante:** grandes implantes com fresagem inadequada podem ser os responsáveis.
- **Patologia pericapsular:** uma cápsula com tecido cicatricial e liberação inadequada pode resultar em fratura intraoperatória.
- **Componentes frouxos:** componentes femorais frouxos são responsáveis por até 33% de fraturas periprotéticas do fêmur.

Considerações cirúrgicas (para evitar fraturas periprotéticas durante a cirurgia de revisão)

- Utilizar próteses com hastes mais longas, cobrindo o dobro do diâmetro além do defeito.
- Considerar enxertia óssea do defeito.

- Aloenxerto de reforço ou suporte com placa.
- Criação de janelas corticais em uma localização anterolateral no fêmur, em linha com o eixo de curvatura neutro.
- Deixar janelas corticais <30% do diâmetro do osso.
- Escolher pelo ponto de partida correto para a fresagem.

Classificação

Johansson (Fig. 6.1)

Tipo I: fratura proximal à ponta da prótese, com a haste permanecendo no canal medular.

Tipo II: fratura estendendo-se além da haste distal, com luxação da haste do canal distal.

Tipo III: fratura totalmente distal à ponta da prótese.

Cooke e Newman (modificação de Bethea *et al.*)

Tipo I: tipo explosão, com cominução ao redor da haste; a prótese sempre fica frouxa e a fratura, inerentemente instável.

Tipo II: fratura oblíqua ao redor da haste; padrão de fratura estável, mas afrouxamento da prótese em geral presente.

Tipo III: fratura transversa na ponta distal da haste; fratura instável, mas a fixação da prótese geralmente não é afetada.

Tipo IV: fratura completamente distal à prótese; fratura instável, mas a fixação da prótese geralmente não é afetada.

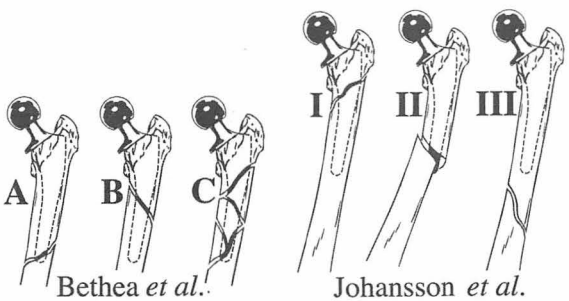

FIGURA 6.1 Esquema de classificação proposto por Johansson.

Classificação da American Academy of Orthopaedic Surgeons (Fig. 6.2)

Divide o fêmur em três regiões separadas:

Nível I: fêmur proximal distalmente à extensão inferior do trocânter menor.

Nível II: 10 cm de fêmur distais no nível I.

Nível III: considerar o restante do fêmur distal no nível II.

Tipo I: fratura proximal à linha intertrocantérica, que geralmente ocorre durante a luxação do quadril.

Tipo II: divisão vertical ou espiral que não se estende além da extensão inferior do trocânter menor.

Tipo III: divisão vertical ou espiral que se estende além da extensão inferior do trocânter menor, mas não além do nível II, geralmente na junção entre os terços médio e distal da haste femoral.

Tipo IV: fraturas que atravessam ou se localizam dentro da área da haste femoral no nível III, com o tipo IVA sendo uma fratura espiral ao redor da ponta e o tipo IVB sendo uma fratura transversa simples ou oblíqua curta.

Tipo V: fraturas gravemente cominutivas ao redor da haste no nível III.

Tipo VI: fraturas distais à ponta da haste, também no nível III.

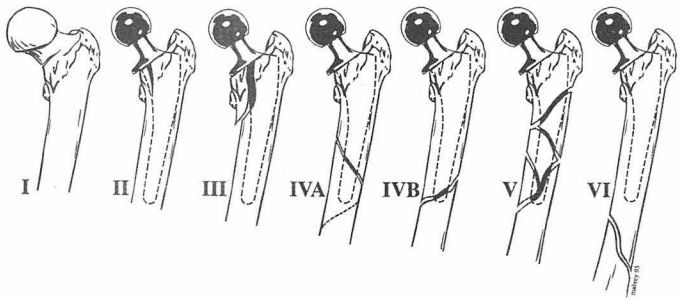

FIGURA 6.2 Classificação da American Academy of Orthopaedic Surgeons para as fraturas associadas às artroplastias de quadril. (Modificada de Petty W, ed. *Total Joint Replacement*. Philadelphia: WB Saunders; 1991:291–314.)

Classificação de Vancouver (Fig. 6.3)

Tipo A: fratura na região trocantérica.
AG: região do trocânter maior.
AL: região do trocânter menor.
Tipo B: ao redor da haste ou distal a ela.
B1: prótese estável.
B2: prótese instável.
B3: prótese instável e estoque ósseo inadequado.
Tipo C: logo abaixo da haste.

Princípios do tratamento

- O tratamento depende da(o):
  - □ Localização da fratura.
  - □ Estabilidade da prótese.
    - Uma haste solta deve ser revista.
  - □ Estoque ósseo.
  - □ Idade e condição clínica do paciente.
  - □ Redução precisa e fixação firme.
- As opções incluem:
  - □ **Tratamento conservador:** redução da carga, imobilização com *brace*, aparelho gessado ou tração.
  - □ RAFI (com placa e parafusos ou cabo e/ou aloenxerto de reforço).
  - □ Revisão e RAFI.

Fraturas Vancouver do tipo A

- Em geral são estáveis e com mínimo desvio.

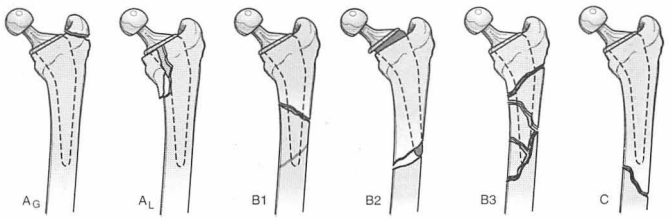

FIGURA 6.3 Esquema de classificação de Vancouver para as fraturas periprotéticas ao redor das artroplastias totais do quadril. (Modificada de Duncan CP, Masri BA. Fractures of the femur after hip replacement. Em: Jackson D, ed. *Instructional Course Lectures 44.* Rosemont, IL: American Academy of Orthopaedic Surgeons; 1995:293–304.)

- RAFI utilizada para manter a função abdutora com amplos desvios.
- A revisão do componente acetabular está indicada na presença de desgaste grave do polietileno.

Fraturas Vancouver do tipo B1

- Geralmente são tratadas com fixação interna.
- As opções para fixação incluem:
  - □ Fios ou cabos.
  - □ Placas e parafusos e/ou cabos.
  - □ Aloenxerto cortical.
  - □ Combinação.
- Os resultados a longo prazo dependem do(a):
  - □ Alinhamento do implante.
  - □ Preservação do suprimento sanguíneo periósteo.
  - □ Adequação do reforço com aumento do estresse.
- A enxertia óssea de rotina é utilizada com RAFI.

Fraturas Vancouver do tipo B2

- Artroplastia de revisão e RAFI são utilizadas.
- As opções de implante incluem:
  - □ **Prótese não cimentada:**
    - Prótese curva de haste longa com revestimento externo.
    - Prótese de haste longa em forma de flauta.
    - Implantes modulares.
  - □ Prótese cimentada.

Fraturas Vancouver do tipo B3

- Ausência de estoque ósseo suficiente para suportar a prótese de revisão.
- As opções incluem:
  - □ Reconstrução proximal do fêmur
    - Aloenxerto composto.
    - Técnica do andaime.
  - □ Substituição femoral proximal.
- O tratamento depende da:
  - □ Idade do paciente.
  - □ Gravidade do defeito ósseo.
  - □ Classe funcional do paciente.

Fraturas Vancouver do tipo C

- Tratar independentemente da artroplastia.
- Usar uma placa e parafusos e/ou cabos com ou sem aloenxerto.
- Não criar qualquer outro fator que eleve o estresse.

Fraturas acetabulares

- As fraturas sem desvio devem ser observadas e tratadas com uso de muletas e limitação da carga. Há alta incidência de soltura tardia do componente acetabular, necessitando de revisão.
- Associadas durante a cirurgia a uma fresagem deficiente antes da colocação do componente acetabular com fixação por encaixe sob pressão.
- A fratura tardia está associada a osteólise ou blindagem por estresse.
- Deve-se avaliar a presença de descontinuidade pélvica.
- As fraturas desviadas devem ser tratadas com RAFI, e o componente deve ser revisto.

ARTROPLASTIA TOTAL DE JOELHO

Fraturas supracondilares do fêmur

Epidemiologia

- A incidência pós-operatória é de 0,6–2,8% nas cirurgias primárias e até de 6,3% nas revisões.
- Elas geralmente ocorrem 10 anos após a cirurgia, na maioria dos casos após um pequeno trauma.

Fatores de risco

As fraturas supracondilares após as artroplastias totais de joelho são de origem multifatorial, e os fatores de risco incluem:

- Osteoporose.
- Doença neurológica preexistente.
- Rigidez/artrofibrose do joelho.
- Surgimento de uma incisura no córtex anterior.
  - **Análise biomecânica:** incisura de 3 mm no córtex anterior reduz a resistência torcional em 29%.
  - Existe alta correlação entre o surgimento da incisura e as fraturas supracondilares em pacientes com artrite reumatoide e osteopenia significativa.

- Na ausência de osteopenia significativa, não há correlação entre a incisura e as fraturas supracondilares.
- Se uma incisura no córtex anterior >3 mm for notada durante a cirurgia, um implante com haste pode ser considerado.

Classificação

Neer, com modificação de Merkel

Tipo I: fratura supracondilar minimamente desviada.
Tipo II: fratura supracondilar desviada.
Tipo III: fratura cominutiva supracondilar.
Tipo IV: fratura na ponta da haste femoral ou na diáfise acima da prótese.
Tipo V: qualquer fratura da tíbia.

Fraturas periprotéticas do fêmur ao redor de próteses totais de joelho (Lewis e Rorabeck)

Esta classificação leva em consideração o desvio da fratura e a estabilidade da prótese (Fig. 6.4).

Tipo I: a fratura não está desviada, e a interface osso-prótese permanece intacta.
Tipo II: a interface permanece intacta, mas a fratura está desviada.
Tipo III: o paciente possui uma prótese solta ou que está falhando na presença de uma fratura com ou sem desvio.

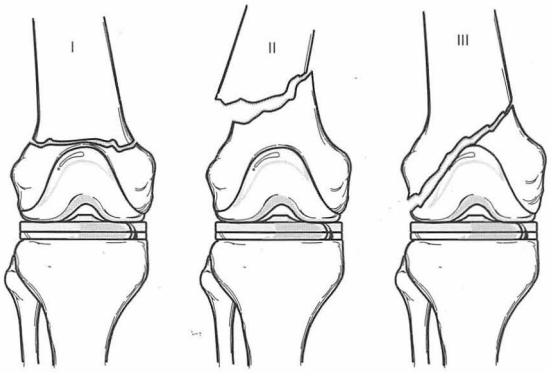

FIGURA 6.4 Esquema de classificação para as fraturas periprotéticas do joelho. (Modificada de Lewis PL, Rorabeck CH. Periprosthetic fractures. Em: Engh GA, Rorabeck CH, eds. *Revision Total Knee Arthroplasty.* Baltimore: Williams & Wilkins; 1997:275–295.)

Tratamento

Princípios

- Os alinhamentos anatômico e mecânico são importantes.
- Fraturas não desviadas podem ser tratadas de maneira conservadora.
- RAFI está indicada se o alinhamento é inaceitável por meios fechados e o estoque ósseo é adequado para os materiais de fixação.
- Revisão imediata da prótese está indicada em alguns casos.

Tratamento conservador

- Imobilização com aparelho gessado longo por 4–8 semanas pode ser utilizada para o tratamento de fraturas com desvio mínimo.

Tratamento cirúrgico

- As fraturas periprotéticas desviadas ao redor de uma prótese total de joelho quase sempre são tratadas com RAFI por causa das dificuldades de manutenção de um alinhamento aceitável após o desvio.
  - Uma placa-lâmina, parafuso condilar dinâmico, placa de compressão dinâmica, placa da ponte condilar, placa bloqueada ou haste intramedular retrógrada podem ser utilizados para estabilização cirúrgica. (Os índices de pseudoartrose são mais elevados com o uso da haste IM.)
  - A revisão primária com um componente com haste pode ser considerada na presença de envolvimento da interface osso-implante e se a prótese estiver solta.
  - A perda óssea pode ser tratada com uso de enxerto autólogo.
  - Os casos de perda óssea grave, especialmente na região metafisária, podem ser tratados com substituição femoral distal com uma prótese especializada feita para tratamento oncológico.
- As fraturas ao redor da diáfise ou ponta do componente femoral podem ser tratadas com enxertos corticais e cerclagem, placa de compressão dinâmica, placa bloqueada ou uma combinação de técnicas.
- Diretrizes de alinhamento aceitável:
  - Angulação <5–10° em cada um dos planos.
  - <5 mm de translação.

□ Rotação <0°.
□ Encurtamento <1 cm.

Fraturas da tíbia

Fatores de risco

- Trauma significante (fraturas da diáfise).
- Desalinhamento do componente tibial associado a aumento das fraturas por estresse do platô medial.
- Cirurgia de revisão com hastes de encaixe sob pressão para ultrapassar o defeito.
- Componentes frouxos e osteólise.
- Mais comuns com o aumento nas artroplastias unicompartimentais do joelho.
- Local de passagem do pino.

Classificação

Fraturas periprotéticas da tíbia (Felix *et al.*)

- **Classificação baseada em três fatores:** localização da fratura, estabilidade do implante e se a fratura ocorreu durante ou após a cirurgia (Fig. 6.5).

Tipo I: ocorre no platô tibial.
Tipo II: adjacente à haste.
Tipo III: distal à prótese.
Tipo IV: envolve o tubérculo.

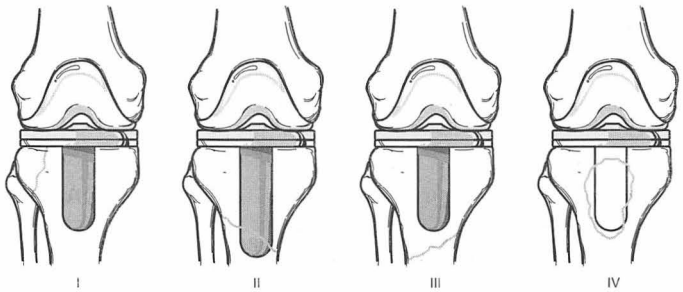

FIGURA 6.5 Classificação das fraturas periprotéticas da tíbia. (Modificada de Felix NA, Stuart MJ, Hansen AD. Periprosthetic fractures of the tibia associated with total knee arthroplasty. *Clin Orthop.* 1997; 345:113–124.)

- Utiliza-se então a estabilidade do implante para subclassificar as fraturas:
  - □ O subtipo A apresenta um implante bem fixado.
  - □ O subtipo B está frouxo.
  - □ As fraturas do subtipo C são intraoperatórias.

Tratamento

Tratamento conservador

- Redução fechada e imobilização com gesso pode ser feita para a maioria das fraturas da diáfise tibial após a restauração do alinhamento.
- Conversão precoce para uma tala gessada para preservar o arco de movimento é aconselhada.

Tratamento cirúrgico

- Fraturas periprotéticas da tíbia não envolvendo o platô necessitam de RAFI se a redução fechada e a imobilização gessada não forem bem-sucedidas.
- Fraturas do tipo I envolvendo o platô tibial tipicamente envolvem a interface osso-implante, necessitando de revisão do componente tibial.

Fraturas da patela

Epidemiologia

- A incidência pós-operatória é de 0,3–5,4% (registros de até 21%).

Fatores de risco

- Componente grande com haste central.
- Ressecção excessiva da patela durante a implantação da prótese.
- Liberação lateral, com desvascularização da patela.
- Desalinhamento.
- Necrose térmica (secundária ao metilmetacrilato).
- Flexão excessiva do componente femoral.

Classificação

Goldberg

Tipo I: fraturas que não envolvem o composto implante/cimento ou o mecanismo do quadríceps.

Tipo II: fraturas envolvendo o composto implante/cimento e/ou o mecanismo do quadríceps.
Tipo IIIA: fraturas do polo inferior com ruptura do ligamento patelar.
Tipo IIIB: fraturas do polo inferior sem ruptura do ligamento patelar.
Tipo IV: fraturas-luxações.

Tratamento

Tratamento conservador

- Fraturas sem soltura do componente, ruptura do mecanismo extensor ou desalinhamento do implante (tipo I ou IIIB) podem ser tratadas de maneira conservadora (tais situações compõem a maioria dos casos clínicos).
- O paciente pode ser colocado em um imobilizador de joelho durante 4–6 semanas, com carga parcial sobre muletas.

Tratamento cirúrgico

- Indicado para pacientes com ruptura do mecanismo extensor, luxação da patela ou soltura da prótese.
- As opções de tratamento incluem:
  - RAFI com revisão da prótese da patela. Está indicada para as fraturas dos tipos II, IIIA e IV.
  - **Excisão do fragmento:** pode ser feita para pequenos fragmentos que não comprometam a estabilidade do implante ou a trilha patelar.
  - **Patelectomia:** pode ser necessária nos casos de cominução extensa ou desvascularização com osteonecrose.
  - As considerações cirúrgicas incluem artrotomia medial adequada, liberação lateral adequada, preservação da artéria genicular lateral superior e preservação do coxim adiposo da patela.

ARTROPLASTIA TOTAL DE OMBRO

Epidemiologia

- Fraturas periprotéticas do ombro complicam em aproximadamente 1,6–2,3% dos casos.

Fatores de risco

- Fresagem excessiva do úmero proximal.

- Impacção excessiva do componente umeral.
- Torque excessivo exercido sobre o úmero durante a inserção do implante.

Classificação

Classificação da University of Texas San Antonio para as fraturas periprotéticas do ombro (Fig. 6.6).

Tipo I: fraturas proximais à ponta da prótese umeral.
Tipo II: fraturas na porção proximal do úmero, com extensão distal além da ponta da prótese umeral.
Tipo III: fraturas completamente distais à ponta da prótese umeral.
Tipo IV: fraturas adjacentes à prótese glenoide.

Tratamento

- **Controverso:** alguns defendem o tratamento conservador com a intervenção cirúrgica indicada para as fraturas com compromisso da fixação da prótese ou fraturas intraoperatórias. Outros defendem a estabilização agressiva do ombro de todas as fraturas periprotéticas do ombro.

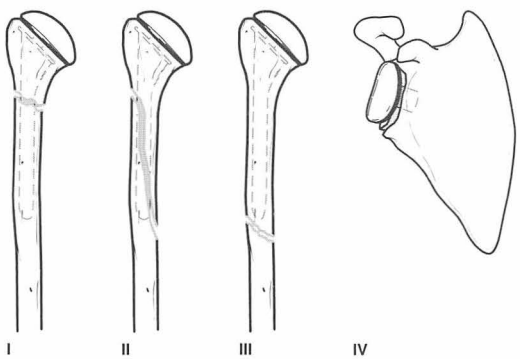

FIGURA 6.6 Classificação das fraturas periprotéticas do ombro. Tipo I: fraturas proximais à ponta da prótese. Tipo II: fraturas na porção proximal do úmero, com extensão distal além da ponta da prótese. Tipo III: fraturas adjacentes à prótese glenoide. (De Bucholz RW, Heckman JD, eds. *Rockwood and Green's Fractures in Adults.* 5ª ed. Baltimore: Lippincott Williams & Wilkins; 2002:587.)

Tratamento conservador

- O tratamento fechado envolve a imobilização da fratura, exercícios isométricos e exercícios precoces para o arco de movimentos até que surjam evidências radiológicas de consolidação.

Tratamento cirúrgico

- Os objetivos primários incluem consolidação da fratura, estabilidade da prótese e manutenção do movimento.
- RAFI pode ser realizada com cerclagem e possível enxertia óssea.
- Revisão para uma prótese de haste longa pode ser necessária nos casos com grande afrouxamento do implante.
- Opções para a imobilização pós-operatória variam da imobilização com tipoia para conforto até que exercícios para o arco de movimentos possam ser instituídos, até uma espica gessada para ombro durante 6 semanas nos casos de fixação precária.

ARTROPLASTIA TOTAL DE COTOVELO

Epidemiologia

- A prevalência geral das fraturas periprotéticas do cotovelo é de aproximadamente 13%.
- A maioria das fraturas é precedida por afrouxamento da prótese e afilamento das córtices. Elas são mais comuns no úmero que na ulna.

Fatores de risco

- Osteoporose.
- Carência de osso entre as colunas medial e lateral do úmero distal.
- Curvatura anormal do úmero no plano sagital.
- Tamanho e angulação dos canais medulares da ulna e do úmero.
- Fresagem excessiva para acomodar a prótese.
- Cirurgia de revisão do cotovelo.

Classificação (Fig. 6.7)

Tipo I: fratura do úmero proximal ao componente umeral.

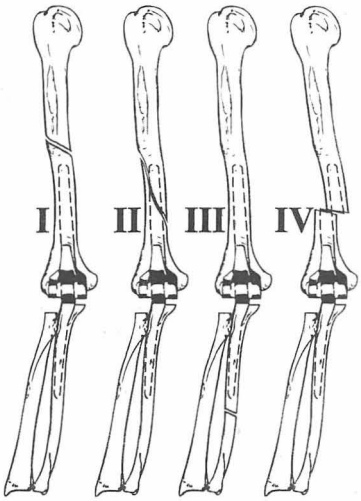

FIGURA 6.7 Classificação das fraturas periprotéticas do cotovelo. Tipo I: fraturas do úmero proximais ao componente umeral. Tipo II: fraturas do úmero ou da ulna em qualquer localização ao longo do comprimento da prótese (incluindo as fraturas que se estendem proximal e distalmente aos componentes umeral e ulnar, respectivamente). Tipo III: fratura da ulna distal ao componente ulnar. Tipo IV: fratura do implante. (De Bucholz RW, Heckman JD, eds. *Rockwood and Green's Fractures in Adults.* 5ª ed. Baltimore: Lippincott Williams & Wilkins; 2002:601.)

Tipo II: fratura do úmero ou ulna em qualquer localização ao longo do comprimento da prótese.
Tipo III: fratura da ulna distal ao componente ulnar.
Tipo IV: fratura do implante.

Tratamento

Tratamento conservador

- Fraturas periprotéticas sem desvio que não comprometem a estabilidade do implante inicialmente podem ser tratadas com imobilização em 90° e exercícios isométricos precoces.
- A imobilização pode ser trocada para um *brace* de fratura por 3–6 semanas.

Tratamento cirúrgico

- As fraturas desviadas dos tipos I ou II podem ser tratadas com RAFI, utilizando-se fio de cerclagem para fixação,

ou com placas e parafusos. Alternativamente, a revisão para um componente umeral de haste longa pode ser realizada, com o componente estendendo-se por pelo menos dois diâmetros proximais à ponta do implante. Enxertia óssea suplementar pode ser utilizada conforme a necessidade.

- As fraturas do tipo III em geral podem ser tratadas com fios de cerclagem.
- Nos casos em que a fixação estável não pode ser obtida, deve-se considerar o uso de uma prótese articulada.
- As fraturas do tipo IV necessitam de revisão do componente.
- Fraturas desviadas do olécrano devem ser fixadas com uma banda de tensão e cimento.

7 Analgesia ortopédica

FARMACOLOGIA: CLASSES DE DROGAS

- Anestésicos locais.
- Vasoconstritores.
- Opiáceos.
- Sedativos (benzodiazepínicos).
- Outros.

ANESTÉSICOS LOCAIS

- Função básica.
  - □ Esses fármacos atuam pelo bloqueio da voltagem dos canais de sódio nos axônios, impedindo o disparo de potenciais de ação.
- Efeito local.
  - □ O bloqueio é mais efetivo nas fibras menores e mielinizadas, que disparam em altas frequências.
  - □ Fibras para a dor e a temperatura são muito mais sensíveis que as fibras para pressão, que são mais sensíveis que as fibras motoras e proprioceptivas.
- Toxicidade.
  - □ Sistema nervoso central (SNC).
    - Resulta da absorção intravenosa ou injeção em altos níveis plasmáticos.
    - Bloqueia as vias inibitórias, levando a componentes excitatórios sem oposição.
    - *Sinais e sintomas* incluem desorientação, *torpor na língua*, nistagmo e convulsões (tônico-clônicas).
  - □ Efeitos depressivos cardiovasculares
    - Ocorrem contração mais fraca e dilatação arteriolar.
    - Altas doses podem resultar em fibrilação ventricular, que é de difícil tratamento. Intralipídios a 20% são utilizados para reverter a toxicidade cardíaca significativa.
  - □ Neurotoxicidade.
    - Em altas concentrações, podem danificar diretamente as fibras nervosas periféricas.

- **Lidocaína:** rápida, potente, alta penetração.
  - Curta ação.
  - **Anestésico local mais amplamente utilizado:** analgesia local, regional, espinhal, epidural.
- **Bupivacaína:** mais lenta, potente.
  - Duração maior do que a da lidocaína.
  - Pode separar bloqueio motor e sensitivo por alteração da concentração.
  - Possibilidade de maior toxicidade cardíaca.
- Ropivacaína.
  - Versão "mais segura" da bupivacaína, com as mesmas características analgésicas, e considerada associada a menor incidência de toxicidade cardíaca significativa.
- Dose máxima dos analgésicos comumente utilizados:
  - **Lidocaína:** 5 mg/kg (7 mg/kg se combinada com epinefrina).
    - **Exemplo de cálculo:**
      Porcentual da concentração × 10 = mg/mL da droga
      1% de lidocaína = 10 mg/mL de lidocaína
    - Criança de 30 kg, lidocaína a 1% sem epinefrina
      10 mg/mL de lidocaína
      5 mg/kg × 30 kg = permitidos 150 mg
      150 mg/10 mg/mL = 15 mL de lidocaína a 1%.
  - **Bupivacaína:** 1,5 mg/kg (3 mg/kg com epinefrina).

VASOCONSTRITORES

- Permitem um bloqueio de maior duração (diminuição do fluxo de sangue, menos droga deixa a área).
- Também podem diminuir a perda local de sangue.
- Epinefrina
  - Mais amplamente utilizada, diluída na proporção de 1/200.000.
  - *Não* devem ser utilizados para bloqueio digital, Bier ou do tornozelo.
  - **Áreas em que *não* se deve utilizar epinefrina:** nariz, pênis, dedos das mãos e pés.
- A fenilefrina ocasionalmente é utilizada para anestesia espinhal.

OPIÁCEOS

- São derivados da semente da papoula ópio: *Papaver somniferum*.
- Morfina e codeína diretamente da planta; outros são sintéticos.

- Atuam pela ligação a receptores específicos no SNC (μ, δ, κ).
  - O receptor μ é o responsável pelo efeito analgésico.
  - A ação é tanto pré-sináptica como pós-sináptica.
- Ação central/modulação da dor.
  - Quando ativado, o receptor μ inibe os neurônios (GABA)-érgicos do ácido γ-aminobutírico, que, por sua vez, inibem os neurônios inibidores da dor.
  - Também podem afetar neurônios no tálamo e no mesencéfalo, para modular os estímulos dolorosos.
- Efeitos no SNC.
  - Analgesia, euforia, sedação, depressão respiratória, supressão da tosse, miose, náusea.
- Efeitos periféricos.
  - **Cardiovasculares:** bradicardia.
  - **Gastrointestinais:** diminuição da mobilidade, constipação, constrição da árvore biliar.
  - **Geniturinários:** diminuição da função renal e aumento do tônus esfincteriano.
- Morfina.
  - Ocorre na natureza, membro mais antigo desta classe de drogas.
  - Dosagem para adultos.
    - Dose de ataque de 0,05–0,10 mg/kg por via intravenosa (IV), seguida por 0,8–10 mg/hora IV, titulada em relação à dor.
  - **Início:** 5 minutos.
  - **Duração relativamente longa:** 3–4 h.
  - Melhor para dor contínua de baixa intensidade do que para dor aguda e grave.
  - Utilizada para PCA pós-operatória em incrementos de 1 mg, com retirada entre 6–10 min. Taxas basais tendem a aumentar episódios de hipóxia.
- Meperidina (Demerol®).
  - Narcótico mais comum nos departamentos de emergência.
  - Um décimo da potência da morfina.
  - Dosagem para adultos.
    - Quinze a 35 mg/h em infusão IV lenta ou 50–150 mg por via subcutânea ou intramuscular a cada 3–4 h, conforme a necessidade.
  - **Mal titulada:** início em 5–10 min e 2–3 h de duração.
  - Potencial para estimulação do SNC.
  - Menos utilizada para a dor que no passado.

- Preocupação sobre interações ruins com os inibidores da MAO.

- Fentanil.
  - 100 vezes mais potente e 7.000 vezes mais lipofílico que a morfina.
  - **Captação rápida:** 30–60 segundos, com pico de analgesia em 2–3 min.
  - **Duração:** 20–30 min.
  - **Dose:** 1 μg/kg lentamente, com sedação geralmente entre 3–4 μg/kg.
  - **Riscos:** "síndrome do tórax rígido", bradicardia, depressão respiratória.
- Naloxona, naltrexona (Narcan®).
  - Antagonista opiáceo.
  - Forte afinidade pelo receptor μ.
  - Liga-se ao receptor, mas não o ativa, rapidamente revertendo o efeito opiáceo entre 1–3 min.
  - **Dose usual**: 0,1–0,4 mg IV (0,01 mg para crianças).
  - Meia-vida mais curta que a maioria dos agonistas, múltipas doses podem ser necessárias.

SEDATIVOS

- Benzodiazepínicos.
  - Em geral, induzem ansiólise e sedação, estimulando o sono.
  - São metabolizados no fígado e excretados na urina.
  - Mecanismo.
    - Atuam centralmente, ligando-se e ativando o receptor GABA–A.
    - GABA é o principal neurotransmissor inibitório no SNC.
    - O receptor GABA é o canal de cloreto.
    - Quando ativados, hiperpolarizam a membrana, tornando-a menos excitável.
  - Efeitos.
    - Sedação, hipnose, anestesia, amnésia (anterógrada), efeitos anticonvulsivantes, relaxamento muscular, depressão respiratória (especialmente em pacientes com problemas pulmonares).
    - Geralmente exacerbados quando combinados com opiáceos.
- Midazolam.
  - **Efeito máximo:** em 2–3 min.
  - Hidrossolúvel, metabolização hepática.

- Facilmente titulado com doses a cada 5–7 min.
- 1–2 mg por dose (0,1 mg/kg/dose em crianças).

- Flumazenil.
  - Bloqueia o efeito das benzodiazepinas no nível do receptor GABA.
  - Tem meia-vida muito mais curta que os benzodiazepínicos utilizados clinicamente.
  - A dose é de 0,1–0,2 mg IV (0,02 mg/kg para crianças).
  - Utilizar com cuidado, porque pode precipitar convulsões.
- Cetamina.
  - Anestésico dissociativo.
  - Catatônico, amnésico, sem perda da consciência ou perda dos reflexos protetores.
  - Bloqueio do ácido glutâmico no receptor subtipo *N*-metil-D-aspartato.
  - Pode estimular o sistema cardiovascular e aumentar o fluxo sanguíneo.
  - **Dose:** 1 mg/kg IV.
  - **Início rápido:** 1–3 min.
  - **Duração:** 15–20 min.
  - **Alucinações ocasionais ao despertar da anestesia:** podem ser evitadas com pequenas doses de midazolam.
  - **Pode aumentar a salivação:** atropina, 0,01 mg/kg, administrada antes da cetamina.
- Propofol.
  - Composto isopropilfenólico.
  - Início rápido, curta duração (meia-vida de 30 min, mas lipossolúvel, de modo que a duração clínica é menor).
  - Efeitos adversos gastrointestinais mínimos ou náusea.
  - **Proporciona anestesia geral:** sedação, hipnose, sem analgesia ou amnésia.
  - **Complicações:** depressão respiratória, hipotensão, dor no local da injeção.
  - Necessidade de anestesia/assistência respiratória no departamento de emergência.
  - **Dose:** 05–1 mg/kg para indução da sedação.
  - **Altamente titulável:** 25–100 µg/kg/min após bolo inicial.

ÓXIDO NÍTRICO

- Agente inalatório.
- Administrado em uma mistura variável 50/50–70/30 com oxigênio.

- Fluxo controlado pelo paciente segurando a máscara.
- Gera analgesia e ansiólise, alguma sedação.
- *Início e desaparecimento rápido dos efeitos.*
- **Curta duração:** resolve-se 5 min após a retirada da máscara.
- Geralmente utilizado como adjunto com outras formas de anestesia ou para procedimentos curtos.
- Muito seguro para procedimentos rápidos.

BLOQUEIOS REGIONAIS E SEDAÇÃO CONSCIENTE

Bloqueios no hematoma, regionais, de Bier (na presença de equipamento adequado e treinamento) e sedação consciente podem ser efetivamente utilizados por ortopedistas para a redução de fraturas e alguns procedimentos específicos.

Bloqueio no hematoma

- Substitui o hematoma da fratura por anestésico local.
- Gera analgesia para reduções fechadas.
- Gera analgesia pós-redução.
- Técnica
  - □ Preparação estéril do sítio da fratura está indicada.
  - □ Entrar no hematoma da fratura com uma agulha de grande calibre, aspirando-o.
  - □ Substituir o hematoma por 10–15 mL de lidocaína a 1% sem epinefrina.
    - A bupivacaína pode ser adicionada para ajudar com a dor pós-redução. *Administrar em dose segura como 10 mL a 0,25%.*
  - □ Esperar 5–7 min e depois realizar a manobra de redução.
- Riscos.
  - □ Toxicidade sistêmica.
    - Risco potencial de entrada do anestésico local diretamente na corrente sanguínea, via suprimento sanguíneo do osso.
    - Infecção.

      Teoricamente, conversão de uma fratura fechada em uma aberta. Um único caso registrado na literatura ortopédica.

Bloqueios regionais

- Geram anestesia em determinada área do corpo, sem efeitos sistêmicos.
- São úteis na redução das fraturas-luxações, bem como para pequenos e grandes procedimentos cirúrgicos nas extremidades.

- Também são benéficos para a analgesia após o procedimento.
- Anestésico local é injetado ao redor de *nervos ou plexos* periféricos.
- A duração do bloqueio depende da opção pelo anestésico, bem como do uso da epinefrina.

Bloqueio digital

- Indicações incluem fratura de quirodáctilos, laceração, lesão do leito ungueal e infecção dos quirodáctilos/leito ungueal.
- *Não usar epinefrina.*
- Técnica (Fig. 7.1).
  - □ Mão em pronação (a pele do dorso é menos sensível).
  - □ Usar dois locais de injeção em cada lado da articulação metacarpofalangiana.
  - □ Usar aproximadamente 2 mL por nervo (8 mL no total).

Bloqueio do punho (Fig. 7.2)

- Nervo mediano.
  - □ Indicações incluem fraturas de vários quirodáctilos e lacerações dos quirodáctilos/leitos ungueais.
  - □ Técnica.
    - Pôr o antebraço em supinação.

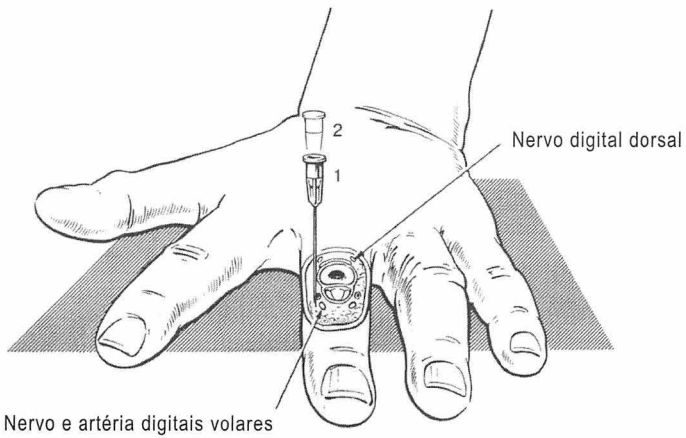

FIGURA 7.1 Anatomia cirúrgica para a técnica do bloqueio digital. (De Consins MJ, Bridenbaugh PO, eds. *Neural Blockade*. 3ª ed. Philadelphia: Lippincott-Raven; 1998.)

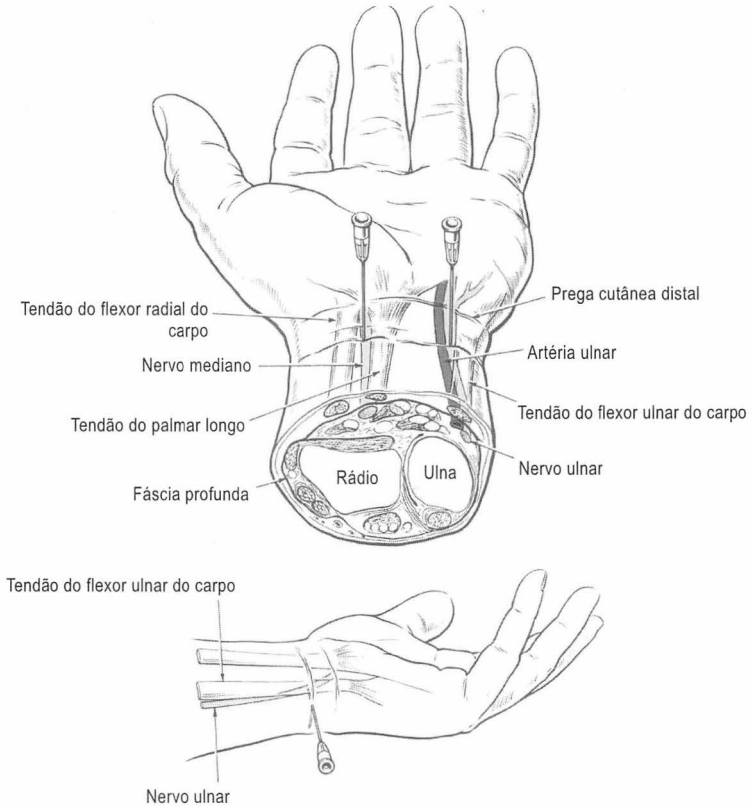

FIGURA 7.2 Anatomia cirúrgica para a técnica do bloqueio de punho. (De Consins MJ, Bridenbaugh PO, eds. *Neural Blockade*. 3ª ed. Philadelphia: Lippincott-Raven; 1998.)

- A agulha é colocada entre o palmar longo e o flexor radial do carpo, 2 cm proximal à prega de flexão do punho.
- Na presença de parestesia, injetar 3–5 mL nesse local.
- Na ausência de parestesia, injetar 5 mL em movimento de hélice de ventilador.

■ Nervo ulnar.

□ **Indicações:** lacerações no lado ulnar, reduções de fraturas do boxeador (na necessidade de anestesia).

□ **Técnica:** mão supinada, 6 cm proximal à prega do punho, imediatamente radial ao flexor ulnar do carpo, 8–10 mL (um bloqueio mais distal não alcançará o ramo dorsal, que pode ser bloqueado por um botão ulnar sobre o flexor ulnar do carpo).

- Nervo radial.
  - Indicações incluem lacerações no polegar e no dorso da mão.
  - Técnica.
    - O bloqueio de campo é feito sobre a mão pronada no nível da tabaqueira anatômica.
    - Superficial ao tendão do extensor palmar longo.
    - Começar na tabaqueira anatômica e continuar sobre todo o dorso da mão.
    - É necessária uma dose de 5–8 mL.

Bloqueio do cotovelo

- Indicações incluem procedimentos na mão e no punho.
- **Quatro nervos são envolvidos:** mediano, ulnar, radial e cutâneo antebraquial lateral.
- Nervo mediano.
  - Traçar uma linha entre os côndilos medial e lateral do úmero.
  - O botão na pele é feito medialmente à artéria braquial.
  - Avançar a agulha até que se obtenha parestesia.
  - Injetar 3–5 mL de lidocaína.
- Nervo ulnar.
  - O cotovelo é flexionado.
  - Injetar 1 cm proximal à linha que conecta o epicôndilo medial e o olécrano.
  - Usar 3–5 mL de lidocaína.
  - Injetar muito superficialmente.
  - *Muito líquido pode causar "síndrome do compartimento".*
- Radial/musculocutâneo (nervo cutâneo antebraquial lateral)
  - Na linha intercondilar, injetar 2 cm lateral ao tendão do bíceps.

Bloqueio axilar

- Indicações.
  - Incluem procedimentos na mão e no antebraço e alguns procedimentos no cotovelo.
- Técnica (Fig. 7.3).
  - O paciente é colocado em decúbito dorsal com o ombro abduzido e rodado externamente.
  - Palpar a artéria axilar na axila distal.
  - Alguns defendem passar através da artéria, depositando 2/3 do total do anestésico (20–30 mL) atrás da artéria e 1/3 superficial a ela.

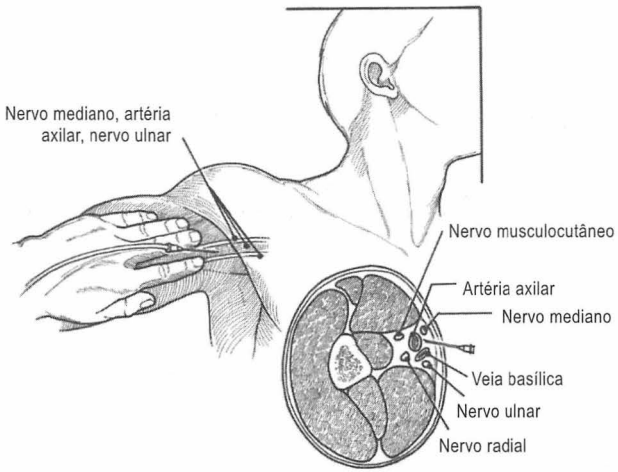

FIGURA 7.3 Anatomia cirúrgica para a técnica do bloqueio axilar. (De Doyle JR, *Hand and Wrist.* Philadelphia: Lippincott Williams & Wilkins; 2006.)

- □ Outros sugerem prosseguir por cada lado da artéria palpável.
- □ Pensar nos 4 nervos em 4 quadrantes:
  - **Musculocutâneo:** 9–12 h.
  - **Mediano:** 12–3 h.
  - **Ulnar:** 3–6 h.
  - **Radial:** 6–9 h.
- □ *Outras técnicas incluem bloqueios guiados por ultrassom e técnicas de estimulação nervosa.*

Bloqueio do tornozelo

- Indicações incluem qualquer procedimento no pé ou no tornozelo.
- **O bloqueio deve incluir todos os cinco nervos:** tibial, fibulares superficial e profundo, safeno e sural (Fig. 7.4).
  - □ Tibial.
    - Posterior à artéria tibial anterior, a meio caminho entre o maléolo medial e o calcâneo.
  - □ Fibular profundo.
    - Lateral à artéria tibial anterior e ao extensor longo do hálux.
  - □ Fibular superficial e safeno.

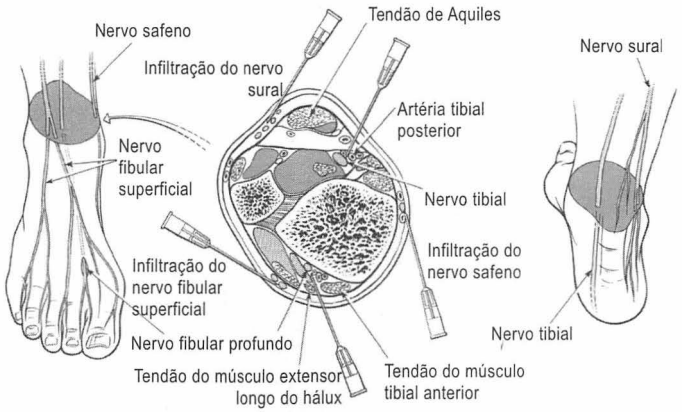

FIGURA 7.4 Anatomia cirúrgica para a técnica do bloqueio de tornozelo. (De Consins MJ, Bridenbaugh PO, eds. *Neural Blockade*. 3ª ed. Philadelphia: Lippincott-Raven; 1998.)

- Bloqueio de campo medial e lateral a partir de um sítio fibular profundo.

□ Sural.

- Borda lateral do tendão de Aquiles, a meio caminho entre o maléolo lateral e o calcâneo.

Bloqueio poplíteo

- Indicações incluem cirurgias no pé e no tornozelo.
- Técnica.
  - □ O paciente é colocado em decúbito ventral, com o joelho flexionado.
  - □ Identificar a artéria poplítea.
  - □ Injetar 7 cm superior à prega na pele, 1 cm lateral à linha média, lateral à artéria.
  - □ Avançar em direção anterossuperior.
- Acrescentar um bloqueio de campo do safeno distal ao platô tibial medial para um bloqueio mais completo.
- Técnicas guiadas por ultrassonografia e de estimulação nervosa podem ser utilizadas para este bloqueio.

Bloqueio de Bier (Fig. 7.5)

- Também conhecido como anestesia regional IV.
- Procedimento criado por August Bier em 1908.

A

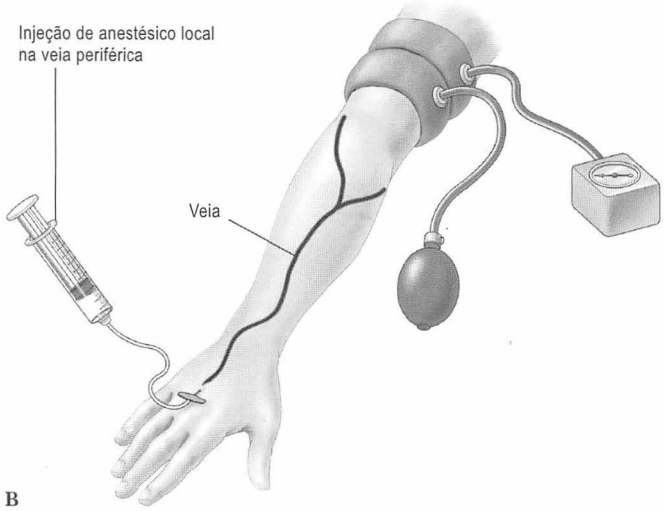

B

FIGURA 7.5 (**A** e **B**) Bloqueio regional intravenoso (bloqueio de Bier). (De Bucholz RW, Heckman JD, eds. *Rockwood and Green's Fractures in Adults.* 5ª ed. Baltimore: Lippincott Williams & Wilkins; 2002:102.)

- Indicações incluem procedimentos na mão/punho e reduções de fraturas.
- Técnica.
  - □ Começar a infusão IV pela mão. *Colocar um catéter IV. Não corra líquidos IV.*
  - □ Colocar dois torniquetes ao redor do braço.
  - □ Fazer a exsanguinação da extremidade superior.
  - □ Insuflar o torniquete proximal.
  - □ Injetar lidocaína sem epinefrina (1,5 mg/kg de solução diluída ou 3 mg/kg, ~50 mL a 0,5%) e sem conservante.
  - □ O torniquete deve ser insuflado por 25–30 min. *Se o paciente relatar dor na região do torniquete, o torniquete distal pode ser insuflado, seguindo-se o esvaziamento do torniquete proximal.*
- Riscos.
  - □ Dor na região do torniquete.
  - □ A duração do bloqueio geralmente é limitada pela capacidade de tolerar o torniquete.
  - □ Toxicidade sistêmica.
  - □ **Riscos teóricos:** sérios efeitos adversos cardiovasculares e no SNC com liberação precoce do torniquete e um grande bolo intravascular de lidocaína.

SEDAÇÃO MODERADA

- Alteração na consciência.
  - □ Diminuição da ansiedade.
  - □ Alívio da dor.
- Paciente capaz de manter vias respiratórias e reflexos protetores delas intactos.
- Paciente capaz de responder a estímulos verbais ou físicos.
- Sedação de modo contínuo.
  - □ Paciente consciente/levemente sedado.
  - □ Ansiólise, paciente essencialmente responde de modo normal.
  - □ Sedação consciente.
    - Resposta requer estímulos verbais ou físicos, vias respiratórias mantidas.
  - □ Sedação profunda.
    - Estímulos repetidos ou dolorosos são necessários para desencadear uma resposta, patência questionável das vias respiratórias.

- Anestesia geral.
  - Não estimulável, vias respiratórias não protegidas.
- Quando utilizá-la?
  - Toda vez que um procedimento potencialmente doloroso precisa ser realizado em um paciente.
  - Para procedimentos que não necessitam de anestesia geral e de duração relativamente curta.
  - Quando não se dispõe de equipamento adequado de monitoração.
  - *Quando o paciente está em jejum apropriado.*
- Contraindicações.
  - Paciente clinicamente instável necessitando de outros procedimentos mais urgentes.
  - Recusa por um paciente competente.
  - **Contraindicação relativa:** procedimentos de longa duração, que provavelmente necessitarão de anestesia geral.
- Equipamento apropriado.
  - Acesso IV.
  - Oximetria de pulso.
  - Monitor eletrocardiográfico.
  - Equipamento para aferição da pressão arterial.
  - Equipamento para vias respiratórias.
  - Oxigênio suplementar.
  - Medicações que revertem o procedimento (naloxona, flumazenil).
- Técnica.
  - Tipicamente envolve a combinação de um opiáceo (morfina ou fentanil) para analgesia e um benzodiazepínico (midazolam) para sedação, relaxamento e amnésia.
  - Titular a dosagem para obter o nível apropriado de sedação, minimizando o risco de um resultado adverso.
  - O paciente sempre deve responder a estímulos verbais e físicos (portanto, deve permanecer com reflexos protetores das vias respiratórias intactos).
  - Lembrar que tais pacientes provavelmente já receberam grandes doses de opiáceos para controle da dor.
  - Cuidado com o "empilhamento de doses" ao administrar doses adicionais de narcóticos antes de esperar pelos efeitos das doses anteriores.
- Riscos.
  - Depressão/hipoventilação respiratória.

- □ Risco de depressão respiratória potencializado por uma combinação de opiáceos e benzodiazepinas.
- □ Moderado com o uso de dose apropriada, monitoração e presença de agentes para a reversão dos efeitos.
- □ Aspiração.
- □ Risco teórico em pacientes sedados que não estão em jejum.
- □ Ausência de incidência registrada de aspiração durante a sedação consciente no departamento de emergência na literatura atual.

■ Alta.

- □ Sinais vitais, estado mental, função motora retornando aos valores basais.
- □ Controle da dor com analgésicos orais.
- □ Ingesta oral adequada.
- □ Adulto responsável presente para monitorar os efeitos continuados dos sedativos.

PARTE II

Fraturas do Esqueleto Axial

8 Coluna: em geral

EPIDEMIOLOGIA

- Existem aproximadamente 11.000 novas lesões da medula espinhal que necessitam de tratamento a cada ano.
- As lesões da coluna vertebral ocorrem com frequência muito menor do que as do esqueleto apendicular, e as fraturas da coluna vertebral são responsáveis por aproximadamente 6% de todas as fraturas.
- Entre 15–20% das fraturas vertebrais podem ocorrer em vários níveis não contíguos.
- Os acidentes automobilísticos são responsáveis por mais de 50% de todas as lesões da medula espinhal.
- Nos pacientes com lesão da medula espinhal, a mortalidade geral durante a hospitalização inicial é de 17%.
- Aproximadamente 2–6% dos pacientes vítimas de trauma sofrem uma fratura da coluna cervical.
- A proporção de pacientes do sexo masculino/sexo feminino com fraturas vertebrais é de 4:1.
- O custo médico estimado direto das lesões da medula espinhal fica entre 630.000–970.000 dólares norte-americanos por pessoa, com um custo anual agregado estimado em 7.74 bilhões de dólares somente nos EUA.

ANATOMIA

- A medula espinhal ocupa aproximadamente 35% do canal no nível do atlas (C1) e até 50% do canal na coluna cervical inferior e nos segmentos toracolombares. O restante do canal é preenchido por tecido adiposo epidural, líquido cerebroespinhal e dura-máter.
- O *cone medular* representa a terminação caudal da medula espinhal. Ele contém os mielômeros sacral e coccígeo e se localiza dorsalmente ao corpo de L1 e ao disco intervertebral L1–2.
- A *cauda equina* representa as raízes motoras e sensitivas dos mielômeros lombossacrais. Essas raízes apresentam menor probabilidade de sofrer lesão porque têm mais espaço no canal e

não são tão fixas no canal quanto a medula espinhal. Além disso, as raízes nervosas motoras são compostas por neurônios motores inferiores, que são mais resistentes à lesão que os neurônios motores superiores do cérebro e da medula espinhal.

- Um *arco reflexo* é uma via sensoriomotora simples que pode funcionar sem o uso dos axônios ascendentes ou descendentes do trato longo da substância branca. Um nível de medula espinhal que está anatômica e fisiologicamente intacto pode demonstrar um arco reflexo funcional naquele nível, apesar da disfunção da medula espinhal cefalicamente a esse nível.

MECANISMOS DE LESÃO

Um problema antigo e fundamental na classificação das lesões espinhais baseada no mecanismo presumido da lesão é que o mesmo mecanismo de lesão pode resultar em padrões morfologicamente diferentes de lesão; padrões morfológicos similares de lesão também podem resultar de diferentes mecanismos de lesão e os padrões de deflexão da cabeça não preveem os padrões de lesão da medula espinhal. Várias características da força da lesão que determinam a extensão do dano ao tecido neural foram identificadas e incluem a velocidade de aplicação da força, o grau de compressão do tecido neural e a duração da compressão do tecido neural.

Lesão primária

A lesão primária diz respeito à ruptura física dos tecidos causada por forças mecânicas.

- **Contusão:** compressão súbita e breve por uma estrutura desviada, que afeta primariamente os tecidos centrais e é responsável pela maioria das lesões primárias; assim, é responsável pela maioria dos déficits neurológicos. As lesões por contusão são potencialmente reversíveis, apesar de uma morte neuronal irreversível ocorrer juntamente com lesões vasculares e hemorragia intramedular.
- **Compressão:** a lesão resulta da diminuição do tamanho do canal espinhal; pode ocorrer com a translação ou angulação da coluna espinhal, como nas lesões por explosão ou hematomas epidurais. A lesão ocorre por:
  - Deformação mecânica que interrompe o fluxo axônico.
  - Interrupção da vascularização espinhal, resultando em isquemia das estruturas neurológicas.

- **Distensão:** a lesão resulta em uma tração longitudinal, como no caso de uma lesão em flexão-distração. A lesão ocorre como resultado de colapso capilar e axônico secundário à distorção tênsil.
- **Laceração:** causada pela penetração de corpos estranhos, fragmentos de projéteis ou osso deslocado.

Lesão secundária

A lesão secundária é o dano adicional ao tecido neural, resultante de resposta biológica iniciada pela ruptura física dos tecidos. Elementos teciduais locais sofrem alterações estruturais e químicas que, por sua vez, desencadeiam respostas sistêmicas. Alterações no fluxo sanguíneo local, edema dos tecidos, concentrações de metabólitos e mediadores químicos levam à propagação de reações interdependentes. Essa resposta fisiopatológica, conhecida como lesão secundária, pode propagar a destruição dos tecidos e a perda funcional.

AVALIAÇÃO CLÍNICA

- **Avaliar o paciente:** vias respiratórias, respiração, circulação, incapacidade e exposição (ABCDE). Evitar a manobra de extensão do pescoço, hipóxia e hipotensão.
- **Reanimação inicial:** tratar lesões potencialmente letais.
- Avaliar o nível de consciência do paciente.
- Avaliar lesões cranianas, torácicas, abdominais, pelve e coluna. A coluna deve ser protegida a todo momento durante o tratamento de um paciente com lesões múltiplas. A posição ideal é com a imobilização de toda a coluna em posição neutra sobre uma superfície firme, o que pode ser conseguido manualmente ou com uma combinação de colares cervicais semirrígidos, apoios laterais para a cabeça e faixas. As faixas devem ser aplicadas sobre os ombros e a pelve, bem como sobre a cabeça, para impedir que o pescoço se torne o centro de rotação do corpo.

  Ter muito cuidado durante a rolagem do paciente ao avaliar a coluna vertebral, já que há risco significativo de lesão da medula espinhal na presença de instabilidade. Examinar a pele à procura de escoriações e abrasões, e palpar os processos espinhosos em busca de dor e diastase. Os pacientes devem ser posicionados sobre uma tábua para imobilização de coluna com a cabeça e o pescoço apoiados.

- Calenoff encontrou uma incidência de 5% de lesões vertebrais múltiplas não contíguas. A metade das lesões secundárias inicialmente não foi detectada, com uma demora média de 53 dias até o diagnóstico; 40% de lesões secundárias acima da lesão primária e 60% abaixo. A região de T2–T7 é responsável por 47% das lesões primárias nessa população, mas somente 16% das lesões vertebrais em geral são relatadas.
- **Lesões da coluna vertebral tendem a se agrupar nas áreas juncionais:** a junção craniocervical (occipito a C2), a junção cervicotorácica (C7–T1) e a junção toracolombar (T11–L12). Essas áreas representam regiões de concentração do estresse, onde um segmento rígido da coluna encontra um segmento mais flexível. Também contribui para a concentração do estresse nessas regiões a diferença de mobilidade entre estas vértebras.
- Entre essas lesões, a mais séria e mais frequentemente não diagnosticada é a dissociação craniocervical.
- Nos pacientes traumatizados, as fraturas torácicas e lombares se concentram na junção toracolombar, com 60% das fraturas torácicas e lombares ocorrendo entre os níveis vertebrais T11–L2.
- Três padrões comuns de lesões não contíguas da coluna são:
  Padrão A: lesão primária em C5–7, com lesões secundárias em T12 ou na coluna lombar.
  Padrão B: lesão primária em T2–4, com lesões secundárias na coluna cervical.
  Padrão C: lesão primária em T12–L2, com uma lesão secundária em L4–5.

- Avaliar as lesões das extremidades.
- Completar o exame neurológico para avaliar os reflexos, sensibilidade (toque, dor) e função motora (Fig. 8.1 e Tabelas 8.1 e 8.2).
- Fazer um toque retal para testar sensibilidade perianal, tônus de repouso e reflexo bulbocavernoso.

Choque medular

- O choque medular é definido com uma disfunção da medula espinhal baseada na disfunção fisiológica, e não estrutural. A resolução do choque medular pode ser reconhecida quando os arcos reflexos caudais ao nível da lesão começam a funcionar novamente, em geral 24 h após a lesão.

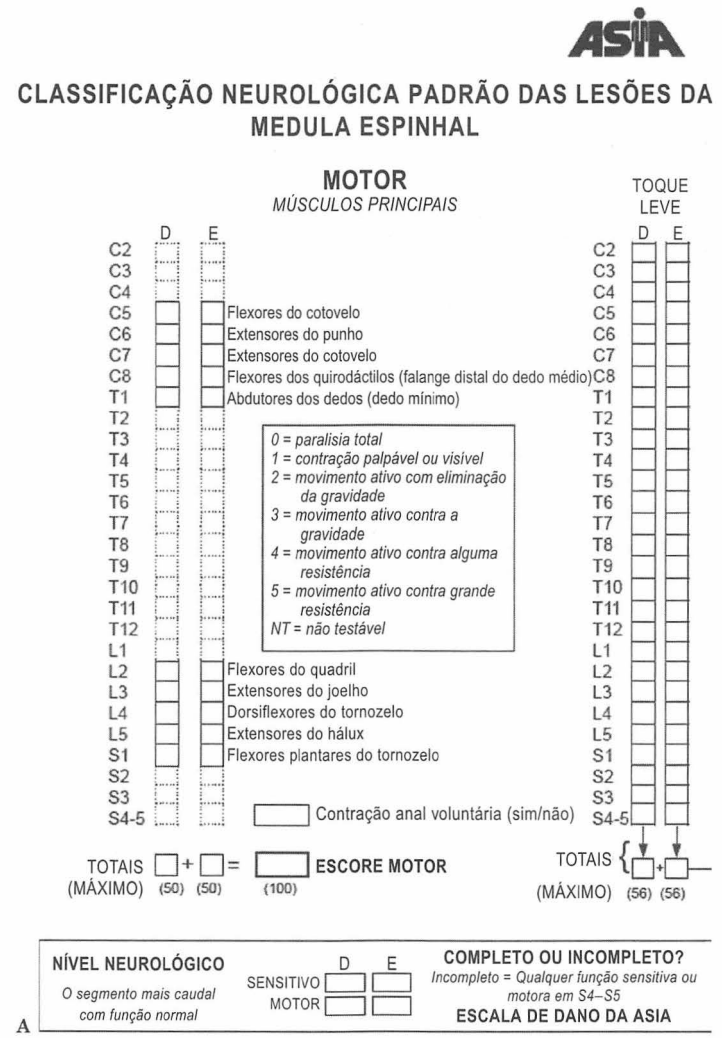

FIGURA 8.1 Exame neurológico recomendado pela American Spinal Injury Association (ASIA). **(A)** Escore motor e **(B)** escore sensitivo. (De Bucholz RW, Heckman JD, Court-Brown C, *et al.*, eds. *Rockwood and Green's Fractures in Adults*. 6ª ed. Philadelphia. Lippincott Williams & Wilkins, 2006.)

- O choque medular deve ser distinguido do choque neurogênico, que é a hipotensão associada a perda da resistência vascular periférica nas lesões da medula espinhal.

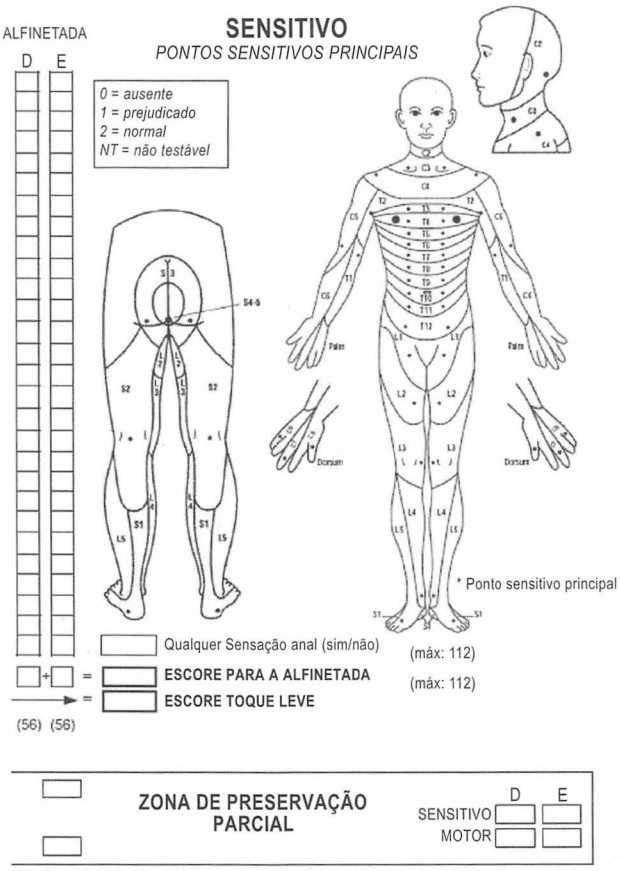

FIGURA 8.1 (Continuação)

Choque neurogênico

- Choque neurogênico (Tabela 8.3) se traduz por uma paralisia flácida, arreflexia e ausência de sensibilidade secundária ao "desligamento" fisiológico da medula espinhal em resposta às lesões.
- É mais comum nas lesões cervicais e torácicas superiores.
- Quase sempre resolve-se em 24–48 h.
- O reflexo bulbocavernoso (S3–4) é o primeiro a retornar (Tabela 8.4).

TABELA 8.1 Elementos da avaliação neurológica da ASIA

Exame	Método	Localização do teste	Gradação
Elementos necessários para a avaliação de dano neurológico			
Alfinetada	Discriminar as extremidades com ponta e sem ponta de uma agulha de segurança padrão	28 dermátomos pelas proeminências ósseas designadas	0,1,2, NT
Toque leve	Identificar o contato com um cotonete		
Sensação anal profunda	Toque retal	Pressão na parede retal	0,1 (ausente, presente)
Músculos principais	Paciente em decúbito dorsal	10 músculos principais	0,1,2,3,4,5,5*, NT
Elementos opcionais da avaliação de dano neurológico da ASIA			
Apreciação do movimento articular (propriocepção)	Apoiar a porção proximal e mover a porção distal segurando as bordas medial e lateral	Punho Articulação interfalangiana do polegar Articulação interfalangiana do dedo mínimo Joelho Tornozelo Articulação interfalangiana do hálux	0,1,2,NT
Sensação à pressão profunda	Aplicar pressão com o polegar ou indicador	Estiloide radial do punho Leito ungueal do polegar Leito ungueal do dedo mínimo Maléolo medial do tornozelo Leito ungueal do hálux Leito ungueal do quinto pododáctilo	0,1 (ausente, presente)
Diafragma	Observar sob fluoroscopia	Movimento de dois ou mais espaços intercostais	0,1 (ausente, presente)
Deltoides	Abdução do ombro	C5–6 ±4	0,1,2,3,4,5,5*, NT
Músculos abdominais	Observar o movimento da cicatriz umbilical (sinal de Beevor: a cicatriz umbilical se move para cima nas lesões de T9–11)	T6–12	0,1,2,3,4,5,5*, NT

(continua)

Tabela 8.1 (Continuação)

Exame	Método	Localização do teste	Gradação
Adutores do quadril	Palpar o adutor longo	L2–3	0,1,2,3,4,5,5*, NT
Flexores da perna	Flexão do joelho	Plurissegmentar	0,1,2,3,4,5,5*, NT
Escores das graduações motoras	**Descrição**	**Escores das graduações sensitivas**	**Descrição**
0	Sem contração visível ou palpável	0	Ausente → incapaz de distinguir
1	Qualquer contração palpável ou visível	1	Lesão → capaz de distinguir, mas intensidade é anormal
2	Arco de movimento articular completo sem ação da gravidade	2	Normal
3	Arco de movimento articular completo contra gravidade	NT	Não testável
4	Arco de movimento articular completo contra resistência parcial		
5*	Capaz de vencer resistência suficientemente normal, de acordo com os critérios do examinador		
5	Normal de acordo com os critérios do examinador, se fatores inibitórios não estiverem presentes		
NT	Não testável		

ASIA, American Spinal Injury Association

De ASIA. *Standards for Neurological Classification of Spinal Injury.* Chicago: American Spinal Injury Association; 1996, com permissão.

TABELA 8.2 Definição dos termos que descrevem as lesões da medula espinhal

Dano	Perda da função motora e sensitiva
Incapacidade	Perda do funcionamento das atividades cotidianas
Tetraplegia	Perda de função motora e/ou sensitiva nos segmentos cervicais
Paraplegia	Perda de função motora e/ou sensitiva nos segmentos torácico, lombar ou sacral
Dermátomo	Área da pele inervada por axônios sensitivos de cada segmento nervoso
Miótomo	Conjunto de fibras musculares inervadas por axônios de cada segmento nervoso
Nível neurológico	O segmento mais caudal com função sensitiva e motora normal em ambos os lados
Nível sensitivo	O segmento mais caudal com função sensitiva normal em ambos os lados
Nível motor	O segmento mais caudal com função motora normal em ambos os lados
Nível esquelético	Nível radiográfico de maior dano vertebral
Escore sensitivo	Valor da soma numérica do dano sensitivo
Escore motor	Valor da soma numérica do dano motor
Lesão incompleta	Preservação parcial de função sensitiva e/ou motora abaixo do nível neurológico e preservação sensitiva e/ou motora do segmento sacral mais inferior
Lesão completa	Ausência de função sensitiva e motora no segmento sacral mais inferior
Zona de preservação parcial	Dermátomos e miótomos caudais no nível neurológico que permanecem parcialmente inervados Utilizada somente nas lesões completas

De ASIA. *Standards for Neurological Classification of Spinal Injury.* Chicago: American Spinal Injury Association; 1996, com permissão.

- O choque neurogênico ocorre secundariamente à ruptura do efluxo simpático (T1–L2), resultando em tônus vagal sem oposição (parassimpático).
- A taquicardia e a hipertensão inicial imediatamente após a lesão são seguidas por hipotensão acompanhada por bradicardia e estase venosa.
- A hipotensão por choque neurogênico pode ser diferenciada da do choque cardiogênico, séptico e hipovolêmico pela presença de bradicardia associada, e não taquicardia.
- O tratamento se baseia na administração de líquidos isotônicos, com a avaliação cuidadosa do estado hídrico (cuidado com a hiper-hidratação).
- O reconhecimento do choque neurogênico como uma entidade distinta do choque hemorrágico é importante para uma rea-

TABELA 8.3 Choque neurogênico e hipovolêmico

Choque neurogênico	Choque hipovolêmico
Como resultado da perda do efluxo simpático	**Como resultado de hemorragia**
Hipotensão	Hipotensão
Bradicardia	Taquicardia
Extremidades quentes	Extremidades frias
Débito urinário normal	Débito urinário baixo

De Bucholz RW, Heckman JD, Court-Brown C, *et al.*, eds. *Rockwood and Green's Fractures in Adults*. 6ª ed. Philadelphia. Lippincott Williams & Wilkins, 2006.
Graundy D, Swain A, Russell J. ABC of spinal cord injury; early management and complications–II *Br Med J.* 1986.292:123–125.
Piepmeier JM, Lehmann KB, Lane JG. Cardiovascular instability following acute cervical spinal cord trauma. *Cent Nerv Syst Trauma.* 1985;2:153–160 e Zipnick RI, Scalea TM, Trooskin SZ, *et al.* Hemodynamic responses to penetrating spinal cord injuries. *J Trauma.* 1993;35:578–582; discussão 582–582, com permissão.

nimação inicial segura do paciente traumatizado. O tratamento do choque neurogênico é feito por intervenção farmacológica para aumentar o tônus vascular periférico. O tônus vascular pode ser essencial para uma reanimação efetiva. A sobrecarga de líquidos por uma administração excessiva de volume, típica no tratamento do choque hemorrágico, pode levar a edema pulmonar na presença de choque neurogênico.

Reflexo bulbocavernoso

- O reflexo bulbocavernoso diz respeito à contração do esfíncter anal em resposta ao estímulo do trígono da bexiga, seja pela mobilização da glande peniana, um estímulo no monte pubiano ou uma tração sobre o catéter uretral.
- A ausência desse reflexo indica choque medular.
- O retorno do reflexo bulbocavernoso anuncia o final do choque medular e geralmente ocorre até 24 h após a lesão inicial.
- A presença de uma lesão completa após a resolução do choque medular significa uma chance virtualmente inexistente de recuperação neurológica.
- O reflexo bulbocavernoso não é prognóstico para as lesões que envolvem o cone medular ou a cauda equina.

AVALIAÇÃO RADIOGRÁFICA

- Radiografias laterais da coluna cervical são rotineiras na avaliação padrão dos pacientes de traumatismo. Os pacientes que

TABELA 8.4 Reflexos da medula espinhal e do cone medular

Reflexo	Localização da lesão	Estímulo	Resposta normal	Resposta anormal
Babinski	Neurônio motor superior	Pressão na face plantar da região proximal e lateral do pé, para a medial e distal	Pododáctilos fazem flexão plantar	Pododáctilos fazem extensão e se afastam
Oppenheim	Neurônio motor superior	Pressão sobre a crista tibial da região proximal para a distal	Pododáctilos fazem flexão plantar	Pododáctilos estendem e se afastam
Cremastérico	T12–L1	Pressão na coxa medial proximal para distal	Elevação do escroto	Ausência de movimento do escroto
Movimento anal	S2–S4	Pressão na pele ao redor do ânus	Esfíncter anal se contrai	Ausência de contração do esfíncter anal
Bulbocavernoso	S3-S4	Comprimir o pênis em homens, aplicação de pressão sobre o clitóris em mulheres ou tração sobre o catéter vesical	Esfíncter anal se contrai	Ausência de contração do esfíncter anal

De Bucholz RW, Heckman JD, Court-Brown C, *et al.*, eds. *Rockwood and Green's Fractures in Adults*. 6ª ed. Philadelphia. Lippincott Williams & Wilkins, 2006.

se queixam de dor cervical devem ser submetidos a uma avaliação radiográfica completa da coluna cervical, incluindo incidências anteroposterior e transoval.

- O exame radiográfico lateral de toda a coluna é recomendado em pacientes com fraturas da coluna, quando a avaliação é prejudicada pela lesão neurológica ou por outras lesões associadas.
- Apesar do uso de todas as técnicas radiológicas disponíveis, incertezas sobre a integridade da coluna cervical podem permanecer. A manutenção da proteção do pescoço e estudos seriados podem demonstrar lesões ocultas.
- As imagens de ressonância magnética podem auxiliar na avaliação da medula espinhal ou lesão de raiz nervosa, bem como do grau de comprometimento do canal.

CLASSIFICAÇÃO

As consequências funcionais da lesão da medula espinhal geralmente são descritas por termos que se referem à gravidade e ao padrão da disfunção neurológica: lesão completa da medula espinhal, lesão incompleta e disfunção transitória da medula espinhal descrevem os diferentes níveis de gravidade da lesão neurológica. Nomes para diferentes tipos de síndromes de lesões da medula espinhal, como síndrome medular anterior, síndrome medular central e síndrome de Brown-Séquard, referem-se a padrões de disfunção neurológica observados durante a avaliação clínica.

GRADUAÇÃO DA LESÃO NEUROLÓGICA

Lesão da medula espinhal: completa

- Não se observa sensibilidade ou função motora voluntária caudalmente ao nível da lesão, na presença de reflexo bulbocavernoso. (Os níveis sacrais comumente são denominados S2, S3 e S4.)
- Retorno dos reflexos abaixo do nível da lesão da medula espinhal.
- O nível da lesão é denominado pelo último nível espinhal de função neurológica parcial.
- Pode-se esperar o retorno adicional de um ou dois níveis, apesar de o prognóstico para a recuperação ser extremamente ruim.

Lesão da medula espinhal: incompleta

- Alguma função neurológica persiste caudal ao nível de lesão após o retorno do reflexo bulbocavernoso.
- Em geral, quanto maior a função distal à lesão e mais rápida a recuperação, melhor o prognóstico.
- A preservação sacral, representada por sensibilidade perianal, função motora retal voluntária e atividade flexora do hálux, indica continuidade pelo menos parcial dos tratos longos da substância branca (corticoespinhal e espinotalâmico), com continuidade entre o córtex cerebral e os neurônios motores sacrais inferiores. Indica lesão medular incompleta, com maior potencial para retorno da função medular após a resolução do choque espinhal.

PADRÕES DE LESÃO INCOMPLETA DA MEDULA ESPINHAL (TABELA 8.5)

Síndrome de Brown-Séquard

- É uma lesão de metade da medula com paralisia muscular ipsolateral, perda da propriocepção e da sensibilidade ao toque leve, além de hiperestesia contralateral para dor e temperatura.
- O prognóstico é bom, com mais de 90% dos pacientes recuperando a função intestinal e a vesical, além da capacidade de deambulação.

Síndrome medular central

- É mais comum e frequentemente está associada a uma lesão em extensão sobre uma coluna osteoartrítica em uma pessoa de meia-idade.
- Apresenta-se com paralisia flácida das extremidades superiores (mais envolvidas) e paralisia espástica das extremidades inferiores (menos envolvidas), com preservação da função das raízes sacrais.
- As radiografias frequentemente demonstram ausência de fratura ou luxação, porque a lesão é criada por um pinçamento entre osteófitos anteriores e uma prega posterior do ligamento amarelo.
- O prognóstico é razoável, com 50–60% dos pacientes recuperando a função motora e sensitiva das extremidades inferiores,

TABELA 8.5 Descrições de padrões incompletos de lesão da medula espinhal

Síndrome	Lesão	Apresentação clínica
Paralisia cruzada de Bell	Lesão do trato longo no nível da decussação do tronco cerebral	Envolvimento variável de nervos cranianos, maior fraqueza na extremidade superior do que na inferior, maior fraqueza proximal do que distal
Medular anterior	Lesão da substância cinzenta anterior, do trato motor corticoespinhal descendente e do espinotalâmico, com preservação das colunas dorsais	Perda motora variável e sensitiva para dor e temperatura, com preservação da propriocepção e da sensação de pressão profunda
Medular central	Lesão incompleta da substância branca cervical	Preservação da inervação sacral e maior fraqueza nos membros superiores do que nos inferiores
Brown-Séquard	Lesão da metade lateral da medula e preservação da metade contralateral	Perda motora e proprioceptiva ipsolateral e perda sensitiva para dor e temperatura contralateral
Cone medular	Lesão da medula sacral (cone), de raízes nervosas lombares dentro do canal espinhal	Arreflexia vesical intestinal e de membros inferiores; pode haver preservação dos reflexos bulbocavernoso e da micção
Cauda equina	Lesão das raízes nervosas lombossacrais dentro do canal espinhal	Arreflexia vesical, intestinal e membros inferiores
Lesão de raiz	Avulsão ou lesão por compressão sobre uma ou várias raízes nervosas (avulsão do plexo braquial)	Perda sensitiva por dermátomo, perda motora por miótomos e ausência de reflexos de tendíneos profundos

De ASIA. *Standards for Neurological Classification of Spinal Injury*. Chicago: American Spinal Injury Association; 1996; com permissão.

apesar de a destruição permanente da substância cinzenta central resultar em função deficiente das mãos.

Síndrome medular anterior

- É comum e envolve perda motora e da sensibilidade dolorosa e da temperatura (tratos corticoespinhal e espinotalâmico), com preservação da sensibilidade para toque leve e propriocepção (colunas dorsais).
- O prognóstico é bom se a recuperação for evidente e progressiva até 24 h após a lesão. A ausência de sensibilidade em área de inervação sacral à temperatura ou a uma alfinetada após 24h representa um resultado ruim, com recuperação funcional em 10% dos pacientes de acordo com uma série de casos estudados.

Síndrome medular posterior

- É rara e envolve perda de sensibilidade à pressão profunda, dor profunda e propriocepção com força voluntária, sensibilidade para dor e temperatura completas.

Síndrome do cone medular

- Pode ser observada nas lesões de T12–L1 e envolve uma perda do controle voluntário de alça intestinal e vesical (controle parassimpático S2–4), com preservação da função das raízes nervosas lombares.
- Pode ser completa ou incompleta; o reflexo bulbocavernoso pode ser permanentemente perdido.
- É incomum como uma lesão pura e mais comum com uma lesão associada de raiz nervosa lombar (lesão mista de cone e cauda).

LESÕES DAS RAÍZES NERVOSAS

- Lesões isoladas da raiz podem ocorrer em qualquer nível e acompanhar lesões da medula espinhal.
- Pode ser parcial ou completa e resulta em dor radicular, disfunção sensitiva, fraqueza, hiporreflexia ou arreflexia.

SÍNDROME DA CAUDA EQUINA

- Causada por compressão de múltiplas raízes lombossacras dentro do canal espinhal lombar.

- As manifestações clínicas incluem anestesia em sela, dor radicular bilateral, hipoestesia, fraqueza, hipo ou arreflexia e perda da função voluntária intestinal ou vesical.

SISTEMAS DE GRADUAÇÃO PARA A LESÃO DA MEDULA ESPINHAL

Classificação de Frankel

Grau A: ausência de função motora e sensitiva.
Grau B: ausência de função motora; sensibilidade presente.
Grau C: função motora presente, mas não útil (2/5 ou 3/5); sensibilidade presente.
Grau D: função motora presente e útil (4/5); sensibilidade presente.
Grau E: função motora (5/5) e sensitiva normais.

Escala de dano da American Spine Injury Association (ASIA)

Grau A: **Completo:** ausência de função motora ou sensitiva nos segmentos sacrais S4–5.
Grau B: **Incompleto:** função sensitiva preservada, mas não motora abaixo do nível neurológico e se estende através do segmento sacral S4–5.
Grau C: **Incompleto:** função motora preservada abaixo do nível neurológico; a maioria dos principais músculos abaixo do nível neurológico apresenta um grau de força muscular <3.
Grau D: **Incompleto:** função motora preservada abaixo do nível neurológico; a maioria dos principais músculos abaixo do nível neurológico apresenta um grau de força muscular >3.
Grau E: **Normal:** função motora e sensitiva normais.

Avaliação neurológica da ASIA

De acordo com as definições da ASIA, o nível de lesão neurológica é o segmento mais caudal da medula espinhal com função motora e sensitiva normais em ambos os lados: sensação à direita e à esquerda e função motora à direita e à esquerda. Para o escore funcional, 10 segmentos musculares principais correspondentes à inervação por C5, C6, C7, C8, T1, L2, L3, L4, L5 e S1 recebem um escore de 0–5. Para o escore sensitivo, os lados direito e esquerdo são graduados até um total de 100 pontos. Para os 28 dermátomos sensitivos

em cada lado do corpo, os níveis sensitivos são graduados em uma escala de 0–2 pontos, gerando um escore máximo possível de 112 pontos para o paciente com sensação normal.

TRATAMENTO

Nota: fraturas específicas da coluna cervical e toracolombar serão abordadas em seus respectivos capítulos.

Imobilização

1. Um colar cervical rígido está indicado até que o paciente seja liberado radiológica e clinicamente. Um paciente com diminuição do nível de consciência (p. ex., intoxicação por etanol) não pode ser liberado clinicamente.
2. Uma prancha para transporte com acomodação para a cabeça deve ser utilizada para crianças, de modo a acomodar a cabeça proporcionalmente maior e occipital proeminente.
3. O paciente deve ser retirado da prancha (por rolagem) assim que possível, para evitar a formação de úlceras de pressão.

Tratamento clínico da lesão aguda da medula espinhal

- Metilprednisolona intravenosa.
  - Pode melhorar a recuperação da lesão neurológica.
  - Atualmente considerado o "padrão de tratamento" para a lesão da medula espinhal, se administrada nas primeiras 8 h após a lesão; melhora a recuperação motora em pacientes com lesões completas ou parciais da medula.
  - Dose de ataque de 30 mg/kg.
    - 5,4 mg/kg/hora durante as próximas 24 h, se iniciada até 3h após a lesão da medula espinhal.
    - 5,4 mg/kg/hora durante as próximas 48 h, se iniciada até 8h após a lesão da medula espinhal.
  - Sem benefício, similar a outros esteroides, se iniciada mais de 8 h após a lesão.
  - Não indicada para lesões puras da raiz.
- Agentes farmacológicos experimentais incluem:
  - Naloxona (antagonista do receptor opiáceo).
  - Hormônio liberador de tireotrofina.
  - **Gangliosídios G_{M1}:** uma membrana glicolipídica que, quando administrada até 72 h após a lesão, resultou em aumento sig-

nificativo nos escores motores. Administrar 100 mg/dia por até 32 dias após a lesão. Não recomendado o uso simultâneo com metilprednisolona.

COMPLICAÇÕES

- **Gastrointestinais:** íleo, regurgitação e aspiração, e gastrite hemorrágica são complicações iniciais comuns, ocorrendo já no segundo dia após a lesão. A gastrite é considerada o resultado da interrupção do fluxo simpático com tônus vagal sem oposição, que leva ao aumento da atividade gástrica. A passagem de uma sonda nasogástrica e a administração de antagonistas do receptor da histamina (H_2) devem ser utilizadas como profilaxia contra essas complicações em potencial.
- **Urológicas:** as infecções do trato urinário são problemas recorrentes no tratamento de longa duração de pacientes com paralisia. Uma sonda vesical de demora deve permanecer no paciente durante o tratamento agudo inicial, somente para monitorar o débito urinário, que em geral é baixo no choque neurogênico, devido ao represamento venoso e ao estado de baixo fluxo. Após esse período, o cateterismo estéril intermitente deve ser feito, para minimizar sequelas infecciosas em potencial.
- **Pulmonares:** pacientes com quadriplegia aguda são capazes de inspirar somente com o uso de seus diafragmas, pois seus músculos abdominais e intercostais estão paralisados. A capacidade vital varia de 20% a 25% do normal e os pacientes são incapazes de fazer expiraçãoforçada, tossir ou expelir as secreções pulmonares. O tratamento do equilíbrio hídrico é essencial no paciente com choque neurogênico, porque a sobrecarga de volume rapidamente resulta em edema pulmonar, com resolução do choque. A ventilação por pressão positiva ou ventilação mecânica pode ser necessária para uma função pulmonar adequada. Sem uma limpeza pulmonar adequada, o acúmulo de secreções, atelectasia e pneumonia são comuns e associados a altas morbidade e mortalidade.
- **Cutâneas:** problemas associados às ulceras de pressão são comuns nos pacientes com lesão da medula espinhal, devido à anestesia da pele. A mobilização do paciente a cada 2 h, inspeção cuidadosa e acolchoamento das proeminências ósseas, com o tratamento agressivo das úlceras que surgirem, são medidas essenciais na prevenção das sequelas das úlceras de pressão.

LIBERAÇÃO DO PACIENTE COM TRAUMATISMO DA COLUNA

- Um paciente liberado após um traumatismo de coluna implica que uma investigação detalhada foi feita e o paciente não apresenta lesão espinhal que necessite de tratamento.
- Os elementos necessários para uma avaliação completa da coluna são:
  1. História para avaliar eventos de alto risco e fatores de alto risco.
  2. Exame físico para checar sinais físicos de lesão da medula espinhal ou déficit neurológico.
  3. Estudos de imagens baseados em uma avaliação inicial.
- **Pacientes com um diagnóstico de fratura da coluna cervical apresentam pelo menos uma das seguintes quatro características:** dor na linha média do pescoço, evidência de intoxicação, nível de consciência anormal, ou várias lesões dolorosas pelo corpo.
- Portanto, critérios para alta *clínica* são:
  1. Ausência de dor na linha média posterior.
  2. Arco de movimento ativo completo e livre de dor.
  3. Ausência de déficit neurológico focal.
  4. Nível de consciência normal.
  5. Ausência de evidências de intoxicação.
  6. Ausência de lesão por distração.
- Radiografias não são necessárias para pacientes alertas, não intoxicados, com trauma fechado isolado e que não apresentam dor cervical durante o exame físico.
- O processo de liberação dos pacientes com trauma na coluna toracolombar é similar ao dos pacientes com trauma cervical. Somente radiografias anteroposterior e lateral são necessárias. Pacientes com estado mental normal, ausência de dor lombar e de outras grandes lesões não necessitam de radiografias de toda a coluna para se excluir uma fratura da coluna.

9 Coluna cervical

EPIDEMIOLOGIA

- As lesões da coluna cervical geralmente são secundárias a mecanismos de alta energia, incluindo acidentes automobilísticos (45%) e quedas de alturas (20%).
- Menos comumente, as lesões da coluna cervical ocorrem durante atividades desportivas (15%), mais notavelmente durante a prática do futebol americano, e resultam de atos de violência (15%).
- A lesão neurológica ocorre em 40% dos pacientes com fraturas da coluna cervical.
- A lesão da medula espinhal está associada a maior frequência a fraturas e luxações da região inferior da coluna cervical do que a lesões da região superior da coluna cervical.
- Aproximadamente 2–6% dos pacientes com traumatismos sofrem uma fratura da coluna cervical.
- Mais da metade das lesões da medula espinhal envolvem a região cervical.
- Vinte por cento dos pacientes com traumatismo que se apresentam com déficit neurológico focal apresentarão uma fratura associada da coluna cervical.
- A lesão da medula espinhal está associada a maior frequência a fraturas e luxações da região inferior da coluna cervical do que a lesões da região superior da coluna cervical.

ANATOMIA

- O *atlas* é a primeira vértebra cervical; não possui corpo. Duas grandes massas laterais fornecem as únicas duas articulações de sustentação de peso entre o crânio e a coluna vertebral.
  - A membrana tectorial e os ligamentos alares são a base para a estabilidade craniocervical.
  - O tubérculo anterior é mantido adjacente ao processo odontoide de C2 pelo *ligamento transverso do atlas* (*Anatomia de Gray*).

- □ Aproximadamente 50% da flexão e da extensão do pescoço ocorrem entre o occipital e C2, 25° entre o occipital e C1 e 20° entre C1–2.
- □ A artéria vertebral emerge do forame transverso e passa entre C1 e o occipital, atravessando uma depressão localizada na face anterior do anel de C1. As fraturas são comuns nesse local.

■ O *áxis* é a segunda vértebra cervical, e seu corpo é o maior das vértebras cervicais e incorpora o processo odontoide (dente).

- □ O ligamento transverso do atlas (banda horizontal do ligamento cruciforme) gera o apoio primário para a articulação atlantoaxial.
- □ Os ligamentos alares são estabilizadores secundários da articulação atlantoaxial.
- □ As cápsulas das facetas articulares entre o occipital e C1 e entre C1–C2 geram pouco apoio.
- □ Cinquenta por cento da rotação total do pescoço ocorrem na junção C1–C2.

■ C3–C7 podem ser conceitualizados como um sistema de 3 colunas (Denis) (Fig. 9.1):

- □ **Coluna anterior:** o corpo vertebral anterior e o disco intervertebral resistem contra forças compressivas, enquanto o ligamento longitudinal anterior e o ânulo fibroso são os "refreios" mais importantes contra forças de distração (extensão).
- □ **Coluna média:** o corpo vertebral posterior e as articulações uncovertebrais resistem contra a compressão, enquanto o ligamento longitudinal posterior e o ânulo fibroso limitam a distração.

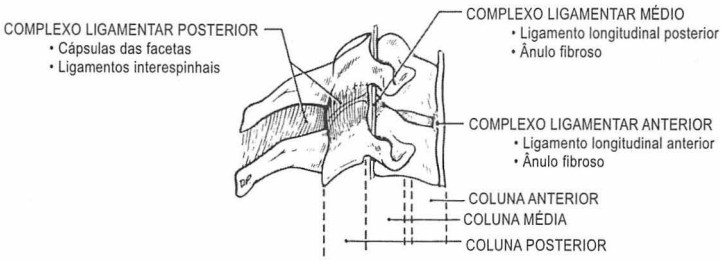

FIGURA 9.1 Os componentes das 3 colunas da coluna cervical. Os complexos ligamentares resistem contra as forças de distração. As estruturas ósseas atuam contra a compressão. (De Rockwood CA Jr, Green DP, Bucholz RW, Heckman JD, eds. *Rockwood and Green's Fractures in Adult.* Vol. 2. 4ª ed. Philadelphia. Lippincott-Raven; 1996:1489.)

- **Coluna posterior:** as facetas articulares e as massas laterais resistem contra forças compressivas, enquanto as cápsulas das articulações facetárias, os ligamentos interespinhais e supraespinhais atuam contra forças de distração.
- A artéria vertebral entra no forame transversal de C6 e ascende através dos forames transversais até C1. As lesões das artérias vertebrais são raras, devido à redundância do vaso.

MECANISMO DE LESÃO

- Acidentes automobilísticos (primariamente em pacientes jovens), quedas (primariamente em pacientes idosos), acidentes de mergulho e traumatismo fechado são responsáveis pela maioria das lesões da coluna cervical.
- A flexão ou a extensão forçada resultantes de forças de desaceleração sem restrição, com ou sem distração ou compressão axial, são os mecanismos da maioria das lesões da coluna cervical.

AVALIAÇÃO CLÍNICA

1. **Avaliação do paciente:** vias respiratórias, respiração, circulação, incapacidade e exposição (ABCDE).
   Vias respiratórias (*Airways*): sua patência é a primeira prioridade.
   Respiração (*Breathing*) ou ventilação adequada é a próxima prioridade.
   Circulação ou reconhecimento de um estado de choque é a prioridade seguinte.
   Incapacidade (*Disability*): fazer um breve exame neurológico.
   Exposição é a parte final do exame inicial. Tirar todas as roupas do paciente e manter a temperatura corporal dele.
2. **Iniciar a reanimação:** tratar as lesões potencialmente letais. Manter uma imobilização cervical rígida.
3. Intubação traqueal e instalação de linha central geralmente são feitas no departamento de emergência. Durante a intubação, a manipulação do pescoço potencialmente pode deslocar fraturas ou luxações cervicais instáveis. A estabilização manual deve ser mantida durante todo o processo de intubação. Alternativamente, a ventilação com máscara pode prosseguir até que uma intubação com fibra óptica ou nasotraqueal possa ser realizada de maneira segura. Nos casos em que se suspeita de uma colu-

na altamente instável, a cricotireoidotomia pode ser a alternativa mais segura para o controle das vias respiratórias.

4. **Avaliar o nível de consciência e dano neurológico:** escala de coma de Glasgow (ver Capítulo 2).
5. Avaliar lesão de cabeça, pescoço, tórax, abdome, pelve e extremidades.
6. **Coleta da história do paciente:** mecanismo da lesão, trauma craniano testemunhado, movimento de extremidades/nível de consciência imediatamente após o traumatismo etc.
7. Exame físico.
   - □ Dor cervical.
   - □ Lacerações e contusões no couro cabeludo, na face ou no pescoço.
8. Exame neurológico.
   - □ Nervos cranianos.
   - □ Exame sensitivo e motor completo.
   - □ Reflexos das extremidades superiores e inferiores.
   - □ **Exame retal:** sensação perianal, tônus retal.
   - □ Reflexo bulbocavernoso (ver Capítulo 8).

AVALIAÇÃO RADIOLÓGICA

- **Radiografia lateral da coluna cervical:** detectará 85% das lesões da coluna cervical. Devem-se visualizar a junção atlanto-occipital, todas as 7 vértebras cervicais e a junção cervicotorácica (assim como a face superior de T1). Para isso, pode ser necessária uma tração para baixo sobre ambas as extremidades superiores ou uma incidência do nadador (extremidade superior proximal ao feixe de raios X abduzida 180°, tração axial sobre a extremidade superior contralateral e feixe de raios X direcionado 60° caudalmente). Pacientes que se queixam de dor no pescoço devem ser submetidos a uma completa avaliação radiológica da coluna cervical, incluindo incidências em AP e odontoide. Na radiografia lateral da coluna cervical, devem ser avaliados:
  1. Cifose aguda ou perda da lordose.
  2. **Continuidade das "linhas" radiológicas:** linha vertebral anterior, linha vertebral posterior ou linha dos processos espinhosos.
  3. Alargamento ou estreitamento dos espaços articulares.
  4. Aumento da distância entre processos espinhosos ou facetas articulares.

5. Edema de tecidos moles pré-vertebrais, que dependem do nível em questão, ou contorno anormal dos tecidos:
   - **Em C1:** >10 mm
   - **Em C3, C4:** >7 mm
   - **Em C5, C6, C7:** >20 mm
6. Marcadores radiológicos de instabilidade cervical, incluindo:
   - Fraturas por compressão com mais de 25% de diminuição da altura.
   - Desvios angulares >11° entre vértebras adjacentes (medidos pelo ângulo de Cobb).
   - Translação >3,5 mm
   - Separação do espaço discal intervertebral >1,7 mm (Figs. 9.2 e 9.3).

- Imagens de tomografia computadorizada (TC) ou de ressonância magnética (RM) podem ser valiosas na avaliação da coluna cervical superior ou da junção cervicotorácica, especialmente se forem visualizadas de modo inadequado pelas radiografias.
- As vantagens propostas da TC sobre uma radiografia lateral da coluna como uma ferramenta inicial de avaliação se baseiam na maior sensibilidade para a detecção de fraturas e avaliação mais consistente das junções occipitocervical e cervicotorácica. Uma desvantagem potencial da TC como avaliação inicial é que um desalinhamento sutil, espaço entre facetas articulares ou distração intervertebral são difíceis de avaliar utilizando-se somente imagens axiais.
- As aplicações mais úteis da RM são: detecção de hérnias discais, hematoma epidural, edema ou compressão de medula óssea e ruptura ligamentar posterior. Uma aplicação adicional da RM é a capacidade de visualizar estruturas vasculares. As arteriografias por ressonâncias podem ser utilizadas para avaliar a patência das artérias vertebrais.
- Radiografias de estresse em flexão/extensão raramente devem ser realizadas na suspeita de instabilidade; elas devem ser realizadas somente no paciente acordado e alerta. No paciente com dor na região cervical, elas devem ser adiadas até que os espasmos tenham desaparecido, já que eles podem mascarar instabilidades. O intervalo atlantodente (IAD) deve ser <3 mm em adultos e <5 mm em crianças.
- Radiografias sob tração são feitas somente durante as manobras de redução.

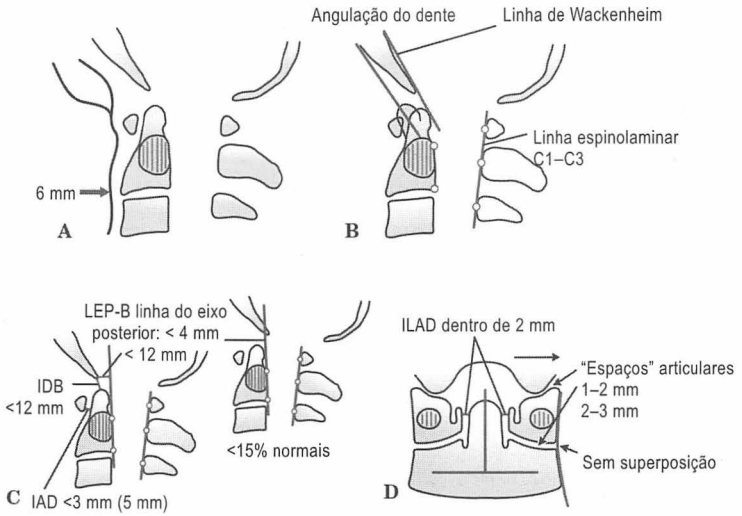

FIGURA 9.2 (A) Sombra de tecidos moles pré-vertebral. Em um adulto saudável em decúbito sem tubo endotraqueal, a sombra de tecidos moles pré-vertebral não deve exceder 6 mm. **(B)** Linhas de rastreamento ósseo e angulação do dente. O córtex anterior do odontoide deve ficar paralelo ao córtex posterior do anel anterior do atlas. Qualquer desvio cifótico ou lordótico deve ser visto como suspeita de uma fratura do odontoide ou ruptura do ligamento transverso do atlas. A linha de Wackenheim é traçada como uma continuação caudal do clivo. A ponta do odontoide deve ficar dentro de 1–2 mm dessa linha. Os pontos de referência da linha espinolaminar de C1–C3 são traçados a partir do córtex anterior das lâminas do atlas, do áxis e dos segmentos de C3, que devem cair dentro de 2 mm entre si. Um desvio maior deve levantar suspeitas de translação atlantoaxial ou ruptura dos arcos neurais de cada segmento. **(C)** Linhas de referência para lesão ligamentar (radiografias laterais). O intervalo atlas-dente (IAD) deve ser <3 mm em adultos (5 mm em crianças). O espaço disponível para a medula espinhal é medido como a distância do córtex posterior da ponta do odontoide até o córtex anterior do arco posterior do atlas e deve ser >13 mm. O intervalo dente-básio (IDB) é a distância entre a ponta do odontoide e a extremidade distal do básio, que deve ser <12 mm em adultos. A linha do eixo posterior (LEP-B) não deve estar a mais de 4 mm anterior e a menos de 12 mm posterior ao básio. **(D)** Linhas de rastreamento ósseo (imagem anteroposterior). Os intervalos laterais atlas-dente esquerdo e direito (ILADs) devem ser simétricos entre si (com 2 mm de desvio). Os componentes ósseos das articulações atlanto-occipitais devem ser simétricos e não estar espaçados a mais de 2 mm entre si nas imagens anteroposteriores. (Cortesia de Fred Mann, MD, Professor of Radiology, University of Washington, Seattle.)

CLASSIFICAÇÃO

Classificação da OTA para as lesões da coluna cervical

Ver o Compêndio de Classificações para Fraturas e Luxações em http:///www.ota.org/compendium/compendium.html.

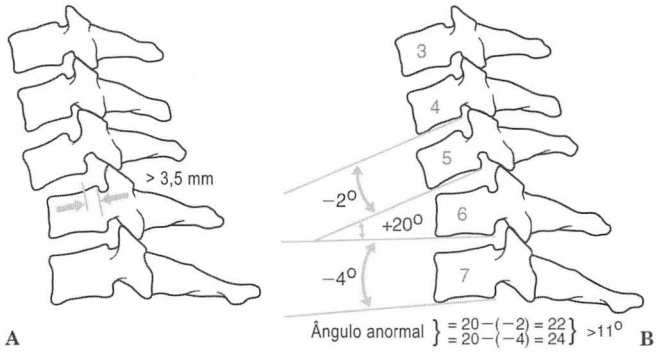

FIGURA 9.3 Indicações radiográficas de instabilidade. Uma translação >3,5 mm **(A)** ou 11° de angulação **(B)** e aumento da separação entre os processos espinhosos são indicações de instabilidade em uma radiografia lateral simples. (Adaptada de Bucholz RW. Lower cervical spine injuries. Em: Browner BD, Jupiter JB, Levine AM, *et al.*, eds. *Skeletal Trauma.* Vol 1. Philadelphia: WB Saunders; 1992:707).

LESÕES DO COMPLEXO OCCIPITAL-C1–C2

- Como em outras regiões de transição da coluna, a junção craniocervical é altamente suscetível a lesões. A vulnerabilidade dessa região a lesões é particularmente alta devido ao longo braço de alavanca induzido cranialmente pelo crânio e à liberdade relativa de movimento da junção craniocervical, que se baseia de modo desproporcional nas estruturas ligamentares, em vez de se basear em uma estabilidade óssea intrínseca.

Fraturas do côndilo occipital

- Frequentemente associadas a fraturas de C1, bem como paralisias dos nervos cranianos.
- O mecanismo de lesão envolve compressão e inclinação lateral, movimento que causa uma fratura por compressão do côndilo em sua passagem de encontro à faceta superior de C1, ou avulsão do ligamento alar com extremos da rotação atlanto-occipital.
- A TC frequentemente é necessária para o diagnóstico.

CLASSIFICAÇÃO (FIG. 9.4)

Tipo I: impactação do côndilo; geralmente estável.
Tipo II: lesão em cisalhamento associada a fraturas basilares ou do crânio; potencialmente instável.

Tipo III: avulsão condilar; instável.

- O tratamento inclui imobilização em colar cervical rígido por 8 semanas para as lesões estáveis e imobilização tipo halo ou fusão occipital-cervical para as lesões instáveis.
- A dissociação craniocervical deve ser considerada em todas as fraturas do côndilo occipital.

Luxação occipitoatlantal (dissociação craniovertebral)

- Quase sempre fatal, com estudos pós-morte demonstrando que é a principal causa de morte em acidentes automobilísticos; os raros sobreviventes desenvolvem déficits neurológicos graves, que variam de uma quadriplegia flácida completa até síndromes mistas incompletas, como a de Brown-Séquard.

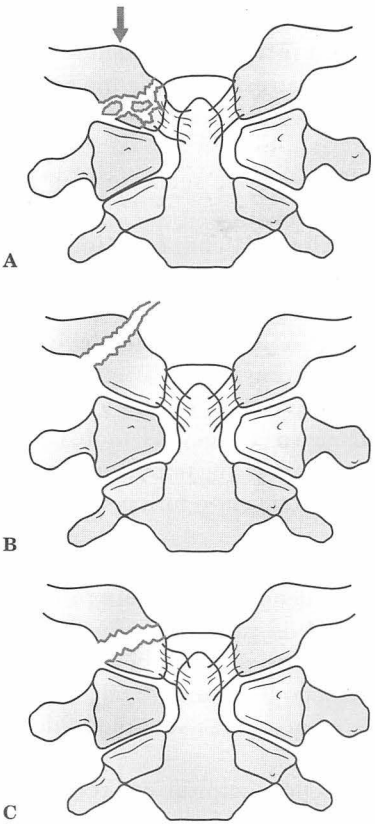

FIGURA 9.4 Classificação de Anderson e Montesano para as fraturas do côndilo occipital. **(A)** Lesões do tipo I, geralmente estáveis, fraturas por impactação, causadas por carga axial. **(B)** As lesões do tipo II são fraturas por impactação ou cisalhamento que se estendem até a base do crânio e geralmente são estáveis. **(C)** As lesões do tipo III são fraturas por avulsão do ligamento alar e provavelmente são lesões instáveis por distração da junção craniocervical. (De Bucholz RW, Heckman JD, Court-Brown C, *et al.*, eds. *Rockwood and Green's Fractures in Adults.* 6ª ed. Philadelphia: Lippincott Williams & Wilkins; 2006.)

- É duas vezes mais comum em crianças, devido à inclinação dos côndilos.
- Está associada a lacerações submentonianas, fraturas mandibulares e lacerações da parede posterior da laringe.
- Está associada a lesões dos nervos cranianos (o abducente e o hipoglosso são os mais comumente afetados nas lesões craniocervicais), os 3 primeiros nervos cervicais e as artérias vertebrais.
- As síndromes cervicomedulares, que incluem paralisias cruzadas, conforme descrito por Bell, e hemiplegia cruzada, inicialmente descrita por Wallenberg, representam as formas mais usuais de lesão incompleta da medula espinhal e resultam da anatomia específica da coluna cervical na junção entre o tronco cervical e a medula espinhal. A paralisia cruzada pode ser similar a uma síndrome da medula espinhal, apesar de normalmente afetar a função mais proximal que distal da extremidade superior. A hemiplegia cruzada está associada a fraqueza do membro superior ipsolateral e do membro inferior contralateral.
- Mecanismo é uma lesão de alta energia resultante de uma combinação de hiperextensão, distração e rotação na junção craniocervical.
- O diagnóstico geralmente é difícil, mas pode ser feito com base na radiografia lateral da coluna cervical:
  - A ponta do odontoide deve estar alinhada com o básio.
  - A distância odontoide-básio é de 4–5 mm em adultos e pode chegar a até 10 mm em crianças.
  - A translação do odontoide sobre o básio nunca deve ser >1 mm nas incidências em flexão/extensão.
  - A proporção de Powers (BC/AO) deve ser <1 (Fig. 9.5).
  - Em adultos, o alargamento da massa de tecidos moles pré-vertebrais na região cervical superior é um importante sinal de alerta de trauma significativo e pode ser o único sinal dessa lesão.
  - Imagens de TC com cortes finos não >2 mm de largura são úteis na compreensão das incongruências articulares ou padrões complexos de fratura. A RM da junção craniocervical está indicada para pacientes com lesão da medula espinhal e pode ser útil na avaliação das lesões ligamentares da coluna cervical superior, bem como de hemorragias subaracnoides e pré-vertebrais.
- A classificação baseada na posição do occipital em relação a C1 é:

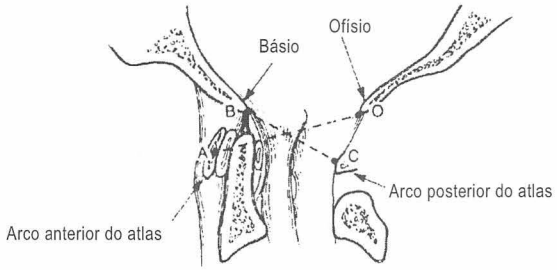

FIGURA 9.5 Proporção de Powers. (De Browner BD, Jupiter JB, Levine AM, *et al.*, eds. *Skeletal Trauma.* Vol. 1, Philadelphia: WB Saunders; 1992:668.)

Tipo I: côndilos occipitais anteriores ao atlas; mais comum.
Tipo II: côndilos dissociados longitudinalmente do atlas sem translação: resultado de pura distração.
Tipo III: côndilos occipitais posteriores ao atlas.

- A classificação de Harboview tenta quantificar a estabilidade da junção craniocervical. A estabilização cirúrgica é reservada para as lesões dos tipos II e III.
  Tipo I: estável com desvio <2 mm.
  Tipo II: instável com desvio <2 mm.
  Tipo III: instabilidade macroscópica com desvio >2 mm.
- O tratamento imediato inclui a aplicação de um colete com halo, evitando estritamente a tração. As manobras de redução são controversas e devem ser realizadas sob visualização fluoroscópica.
- A estabilização a longo prazo envolve a fusão entre o occipital e a coluna cervical superior.

Fraturas do atlas

- Raramente associadas a lesão neurológica.
- A instabilidade invariavelmente é igual à presença de insuficiência do ligamento alar, que pode ser diagnosticada por meios diretos, como pela identificação de uma avulsão óssea em imagens de TC ou ruptura ligamentar nas imagens de RM, ou indiretamente pela identificação de alargamento das massas laterais.
- Cinquenta por cento dessas lesões estão associadas a outras fraturas da coluna cervical, especialmente do odontoide, e espondilolistese do áxis.

- Lesões dos nervos cranianos VI–XII e neuropraxia dos nervos suboccipital e occipital maior podem estar associadas.
- Lesões da artéria vertebral podem causar sintomas de insuficiência basilar, como vertigem, visão turva e nistagmo.
- Os pacientes podem apresentar-se com dor cervical e uma sensação subjetiva de "instabilidade".
- O mecanismo da lesão é o da compressão axial com elementos de hiperextensão e carregamento assimétrico dos côndilos causando padrões variáveis de fratura.
- Classificação (Levine) (Fig. 9.6).
  1. Fratura isolada da apófise óssea.
  2. Fratura isolada do arco posterior.
  3. Fratura isolada do arco anterior.

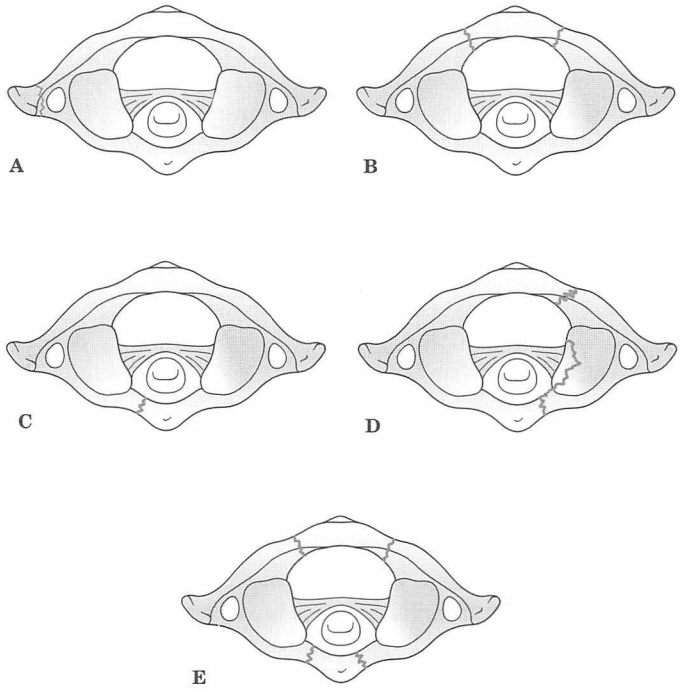

FIGURA 9.6 Classificação das fraturas do atlas (de acordo com Levine). **(A)** Fratura isolada da apófise óssea. **(B)** Fratura isolada do arco posterior. **(C)** Fratura isolada do arco anterior. Fratura cominutiva, ou da massa lateral **(D)** e fratura em explosão **(E)**, com e ou mais fragmentos. (De Bucholz RW, Heckman JD, Court-Brown C, *et al.*, eds. *Rockwood and Green's Fractures in Adults.* 6ª ed. Philadelphia: Lippincott Williams & Wilkins; 2006.)

4. Fratura cominutiva da massa lateral.
5. Fratura em explosão, também conhecida como fratura de Jefferson.

- Tratamento.
  - O tratamento inicial inclui tração/imobilização com halo.
  - Fraturas estáveis (do arco posterior ou sem desvio envolvendo as porções anterior e posterior do anel) podem ser tratadas com uma órtese cervical rígida.
  - Configurações menos estáveis (fratura assimétrica da massa lateral com uma massa lateral "flutuante", fraturas em explosão) podem necessitar de uma imobilização mais prolongada no halo.
  - A fusão entre C1–C2 pode ser necessária para aliviar sintomas de instabilidade crônica e/ou dor.

Ruptura do ligamento transverso (instabilidade traumática C1–C2)

- Lesão rara e geralmente fatal, vista principalmente nos grupos etários mais velhos (50–60 anos de idade).
- O mecanismo da lesão é a flexão forçada.
- O quadro clínico varia desde uma dor cervical grave até comprometimento neurológico completo.
- A ruptura do ligamento transverso pode ser determinada por:
  1. Visualização do fragmento avulsionado da massa lateral em uma imagem de TC.
  2. Ressalto atlantoaxial >6,9 mm em uma radiografia odontoide.
  3. IAD >3 mm em adultos. Um IAD >5 mm em adultos também implica ruptura dos ligamentos alares.
  4. Visualização direta da ruptura na imagem de RM.
- Tratamento.
  - O tratamento inicial inclui tração/imobilização com halo.
  - Nos casos de avulsão, a imobilização com halo continua até que seja documentada consolidação óssea.
  - A fusão C1–C2 está indicada para as rupturas do ligamento transverso sem avulsão óssea, instabilidade crônica ou dor (Fig. 9.7).

Subluxação e luxação rotacional atlantoaxial

- Nessa rara lesão, os pacientes se apresentam com queixas confusas de dor cervical, neuralgia occipital e, ocasionalmente,

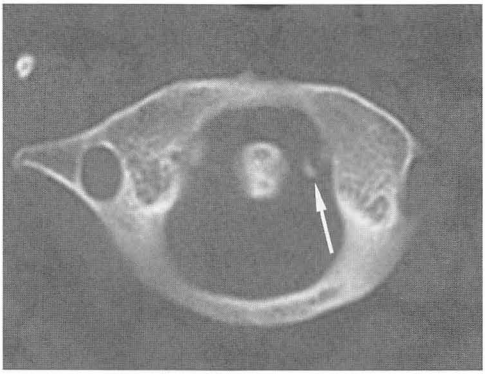

FIGURA 9.7 Imagem axial de TC demonstrando ruptura do ligamento transverso com subluxação atlantoaxial. (Reproduzida com permissão de Bucholz RW, Heckman JD, Court-Brown C, *et al.*, eds. *Rockwood and Green's Fractures in Adults.* 6ª ed. Philadelphia: Lippincott Williams & Wilkins; 2006.)

sintomas de insuficiência vertebrobasilar. Nos casos crônicos, o paciente pode se apresentar com torcicolo.

- Raramente associada a lesão neurológica.
- O mecanismo da lesão é o de flexão/extensão, com um componente rotacional, apesar de em alguns casos poder ocorrer de modo espontâneo, sem registro de trauma.
- Radiografias do odontoide podem demonstrar assimetria das massas laterais de C1, com estreitamento ou superposição unilateral da faceta articular (sinal da piscadela). Os processos espinhosos de C2 podem estar rodados, afastando-se da linha média em uma incidência AP.
- A subluxação pode ser documentada nas imagens dinâmicas de TC; a falha de reposicionamento de C1 em uma TC dinâmica indica deformidade fixa.
- Classificação (Fielding).
  - **Tipo I:** odontoide como articulação pivô; sem lesão neurológica; IAD <3 mm; ligamento transverso intacto (47%).
  - **Tipo II:** faceta oposta como pivô; IAD <5 mm; insuficiência do ligamento transverso (30%).
  - **Tipo III:** ambas as articulações subluxadas anteriormente; IAD >5 mm; incompetência dos ligamentos transverso e alar.
  - **Tipo IV:** raro; ambas as articulações luxadas posteriormente.

Tipo V: Levine e Edwards – luxação franca; extremamente rara.

- Tratamento.
  - □ A tração cervical com peso e o paciente em decúbito dorsal mais exercícios ativos para o arco de movimentos por 24–48h inicialmente, seguidos por imobilização com órtese e exercícios ativos para o arco de movimentos, até que retorne a movimentação livre.
  - □ Raramente, a rotação fixa com a manutenção dos sintomas e ausência de movimentos indica uma fusão posterior de C1–C2.

Fraturas do processo odontoide (dente)

- Existe alta associação a outras fraturas da coluna cervical.
- Observa-se uma incidência de 5–10% de envolvimento neurológico, com a apresentação variando desde uma síndrome de Brown-Séquard até hemiparesia, paralisia cruzada e quadriparesia.
- O suprimento vascular chega com uma área divisora de fluxo no colo do odontoide.
- Mecanismos de lesão por alta energia incluem acidentes automobilísticos ou quedas com avulsão do ápice do dente pelo ligamento alar ou forças laterais/oblíquas que causam fraturas através do corpo e da base do dente.
- Classificação (Anderson e D'Alonzo) (Fig. 9.8).
  - **Tipo I:** fratura por avulsão oblíqua do ápice (5%).
  - **Tipo II:** fratura na junção entre o corpo e o colo; alto índice de pseudoartrose, que pode levar a mielopatia (60%).
  - **Tipo IIA:** lesão cominutiva altamente instável, que se estende da cintura do odontoide para o corpo do áxis.
  - **Tipo III:** fratura estendendo-se para o corpo de osso esponjoso de C3 e possivelmente envolvendo as facetas laterais (30%).
- Tratamento.
  - **Tipo I:** se for uma lesão isolada, a estabilidade do padrão da fratura permite a imobilização em uma órtese cervical.
  - **Tipo II:** controverso, porque a ausência de periósteo e osso esponjoso e a presença na área divisora de fluxo resultam em alta incidência de pseudoartrose (36%). Os fatores de risco incluem idade >50 anos, mais de

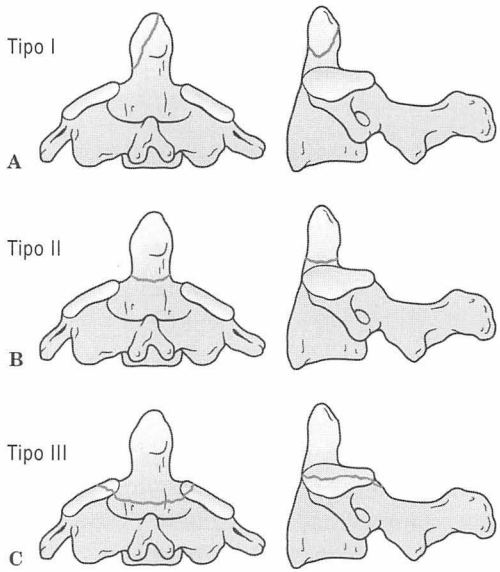

FIGURA 9.8 Classificação das fraturas do odontoide por Anderson e D'Alonzo. **(A)** As fraturas do tipo I da ponta do odontoide representam avulsões do ligamento alar. **(B)** As fraturas do tipo II ocorrem na cintura do odontoide, acima das massas laterais de C2. **(C)** As fraturas do tipo III estendem-se abaixo da cintura do odontoide para envolver o corpo e as massas laterais de C2. Hadley acrescentou o tipo IIA de fratura com cominução segmentar na base do odontoide (não demonstrado). (De Bucholz RW, Heckman JD, Court-Brown C, *et al.*, eds. *Rockwood and Green's Fractures in Adults.* 6ª ed. Philadelphia: Lippincott Williams & Wilkins; 2006.)

5 mm de desvio e desvio posterior. Pode necessitar de fixação com parafuso do odontoide ou fusão posterior de C1–C2 para tratamento adequado. O tratamento conservador é feito com um colete com halo.

Tipo III: há grande probabilidade de consolidação com imobilização em halo, graças ao leito de osso esponjoso do sítio da fratura.

Fraturas da massa lateral de C2

- Os pacientes geralmente se apresentam com dor cervical, limitação do arco de movimentos e ausência de lesão neurológica.
- Os mecanismos de lesão são compressão lateral e inclinação lateral.
- [illegible]C é útil para o diagnóstico.

- Uma fratura em depressão da superfície articular de C2 é comum.
- O tratamento varia da imobilização em colar até a fusão tardia para dor crônica.

Espondilolistese traumática de C2 (fratura do enforcado)

- Associada a uma incidência de 30% de fraturas concomitantes da coluna cervical. Pode estar associada a lesões dos nervos cranianos, artéria vertebral e lesões craniofaciais.
- A incidência de lesão da medula espinhal é baixa nos tipos I e II e alta nas lesões do tipo III.
- O mecanismo da lesão inclui acidentes automobilísticos e quedas com cargas em flexão, extensão e axiais. Pode estar associado a graus variáveis de ruptura do disco intervertebral. Mecanismos de enforcamento envolvem hiperextensão e distração, em que o paciente pode experimentar fraturas bilaterais do pedículo e a ruptura completa do disco e dos ligamentos entre C2–C3.
- Classificação (Levine e Edwards; Effendi) (Fig. 9.9).
  - **Tipo I:** sem desvio, sem angulação; translação <3 mm; disco entre C2–C3 intacto (29%); relativamente estável.
  - **Tipo Ia:** fraturas instáveis atípicas em inclinação lateral que são desviadas obliquamente e em geral envolvem somente um par interarticular, estendendo-se anteriormente para o par e para o corpo do lado contralateral.
  - **Tipo II:** angulação significativa em C2–C3; translação >3 mm; padrão de lesão mais comum; instável; disco entre C2–C3 rompido (56%); subclassificada nos tipos em flexão, extensão e olistético.
  - **Tipo IIA:** avulsão de todo o disco intervertebral C2–C3 em flexão, com lesão do ligamento longitudinal posterior, deixando o ligamento longitudinal anterior intacto; resulta em angulação grave; sem translação; instável; provavelmente causada por lesão em flexão-distração (6%); tração contraindicada.
  - **Tipo III:** raro; resulta de uma luxação anterior da faceta de C2 sobre C3, seguida por uma lesão em extensão fraturando o arco neural; resulta em angulação e translação graves, com luxação uni ou bilateral da faceta de C2–C3; instável (9%); as lesões do tipo III estão associadas a maior frequência a lesões da medula espinhal.

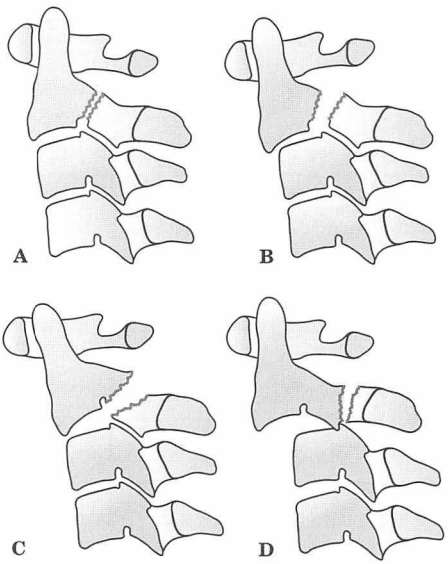

FIGURA 9.9 Classificação das espondilolisteses traumáticas do áxis (fratura do enforcado) (de acordo com Effendi, modificada por Levine). **(A)** Tipo I, fratura sem desvio da parte interarticular. **(B)** Tipo II, fratura desviada da parte interarticular. **(C)** Fratura desviada do tipo IIA da parte interarticular, com ruptura do complexo disco-ligamentar C2–C3. **(D)** Luxação do tipo III das facetas articulares de C2–C3 com fratura da parte interarticular. (De Bucholz RW, Heckman JD, Court-Brown C, *et al.*, eds. *Rockwood and Green's Fractures in Adults.* 6ª ed. Philadelphia: Lippincott Williams & Wilkins; 2006.)

- Tratamento.
  - **Tipo I:** em geral requer uso de órtese cervical rígida por até 6 semanas.
  - **Tipo II:** determinado pela estabilidade; geralmente requer tração/imobilização em halo, com confirmação radiológica seriada da redução por pelo menos 6 semanas.
  - **Tipo IIA:** a tração pode exacerbar a condição; portanto, pode estar indicada somente a imobilização.
  - **Tipo III:** tração inicial em halo, seguida por redução aberta e fusão posterior de C2–C3, com fixação da fratura e/ou possível fusão anterior.

LESÕES DE C3–C7

- Os corpos vertebrais possuem uma superfície cortical superior que é côncava no plano coronal e convexa no plano sagital, per-

mitindo flexão, extensão e inclinação lateral, mediante um movimento de deslizamento das facetas.

- Os processos uncinados projetam-se superiormente da face lateral do corpo vertebral. Nas alterações degenerativas, podem articular-se com a vértebra superior, resultando em uma articulação uncovertebral (de Luschka).
- O mecanismo da lesão inclui acidentes automobilísticos, quedas, acidentes de mergulho e trauma fechado.
- A avaliação radiológica consiste em imagens AP, lateral e odontoide da coluna cervical, conforme descrito anteriormente, na seção sobre avaliação radiológica da instabilidade da coluna cervical.
  - Ante a suspeita de instabilidade da coluna cervical, incidências em flexão/extensão podem ser obtidas em um paciente consciente e cooperativo sem comprometimento neurológico. Um teste de "distensão" (Panjabi e White) pode ser feito com tração cervical longitudinal. Um teste anormal é indicado por uma separação >1,7 mm entre os espaços ou uma alteração >7,5 mm entre as vértebras.
  - As imagens de TC com reconstrução podem ser obtidas para caracterizar o padrão da fratura e o grau de comprometimento do canal de modo mais claro.
  - A RM pode ser feita para delinear anormalidades da medula espinhal, do disco e do canal.
  - O grau de movimento cervical normal em cada nível já foi extensamente descrito, já que esse conhecimento pode ser importante na avaliação da estabilidade cervical após o tratamento. O movimento de flexão-extensão é maior nos segmentos C4–5 e C5–6, variando em média 20°. A rotação axial varia de 2–7° em cada um dos segmentos de movimento subaxial; a maior parte da rotação (45–50%) ocorre na articulação C1–2. A flexão lateral é de 10–11° por nível nos segmentos superiores (C2–5). O movimento lateral diminui caudalmente, com somente 2° observados na junção cervicotorácica.

Classificação (Allen-Ferguson) (Fig. 9.10)

1. Flexão compressiva (mecanismo de cisalhamento resultando em fraturas em "gota de lágrima").
   Estágio I: afundamento do corpo anterior; elementos posteriores intactos.

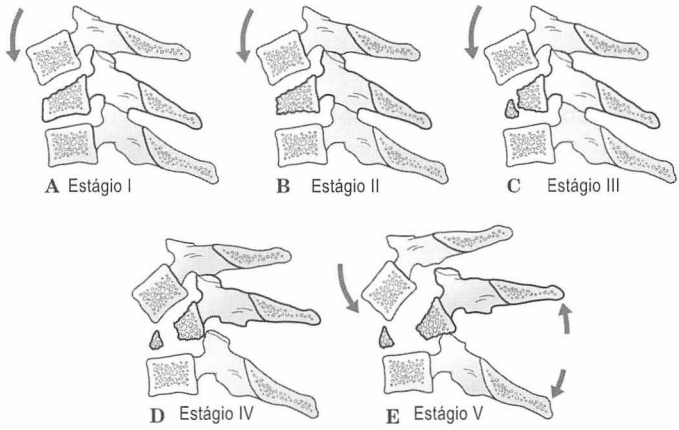

FIGURA 9.10 (A–E) Cinco estágios das lesões em flexão por compressão. (De Bucholz RW, Heckman JD, Court-Brown C, *et al.*, eds. *Rockwood and Green's Fractures in Adults.* 6ª ed. Philadelphia: Lippincott Williams & Wilkins; 2006.)

Estágio II: "encunhamento" do corpo anterior; diminuição da altura vertebral anterior.
Estágio III: linha de fratura passando do corpo anterior através da placa subcondral inferior.
Estágio IV: desvio <3 mm da margem inferoposterior, direção do canal neural.
Estágio V: fratura em "gota de lágrima"; margem inferoposterior >3 mm na direção do canal neural; falha dos ligamentos posteriores e do ligamento longitudinal posterior.

2. Compressão vertical (fraturas em explosão) (Fig. 9.11).
Estágio I: fraturas através da placa terminal superior ou inferior sem desvio.
Estágio II: fraturas através das placas terminais com desvio mínimo.
Estágio III: fratura em explosão; desvio periférico dos fragmentos e na direção do canal espinhal.

3. Flexão e distração (luxações) (Fig. 9.12).
Estágio I: fratura unilateral do arco vertebral.
Estágio II: luxação unilateral da faceta; translação <50%.
Estágio III: luxação bilateral das facetas; translação de 50% e facetas "empoleiradas".

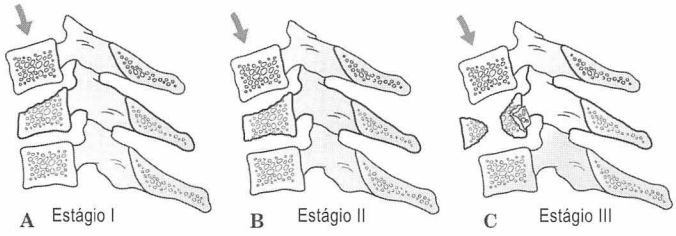

FIGURA 9.11 (A–C) Os 3 estágios das lesões por compressão vertical. (De Bucholz RW, Heckman JD, Court-Brown C, *et al.*, eds. *Rockwood and Green's Fractures in Adults.* 6ª ed. Philadelphia: Lippincott Williams & Wilkins; 2006.)

Estágio IV: luxação bilateral das facetas com 100% de translação.

4. Extensão compressiva (Fig. 9.13).
   Estágio I: fratura unilateral do arco vertebral.
   Estágio II: fratura laminar bilateral sem outra falha tecidual.
   Estágios III e IV: contínuo teórico entre os estágios II e V.

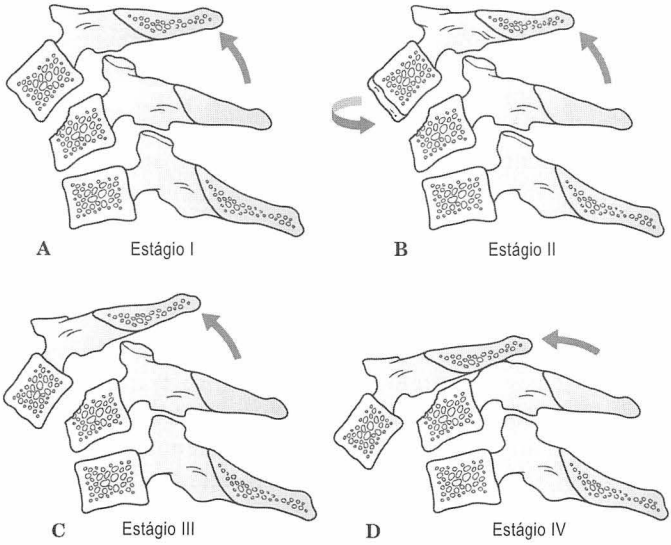

FIGURA 9.12 (A–D) Os 4 estágios das lesões em distração por flexão. (De Bucholz RW, Heckman JD, Court-Brown C, *et al.*, eds. *Rockwood and Green's Fractures in Adults.* 6ª ed. Philadelphia: Lippincott Williams & Wilkins; 2006.)

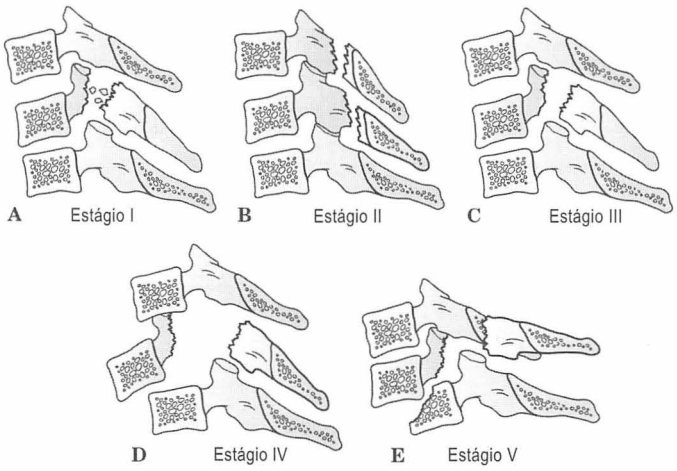

FIGURA 9.13 (A–E) Os 5 estágios das lesões em compressão por extensão. (De Bucholz RW, Heckman JD, Court-Brown C, *et al.*, eds. *Rockwood and Green's Fractures in Adults.* 6ª ed. Philadelphia: Lippincott Williams & Wilkins; 2006.)

Estágio V: fratura bilateral do arco vertebral com desvio completo do corpo vertebral anteriormente; falha ligamentar nas margens posterossuperior e anteroinferior.

5. Extensão e distração (Fig. 9.14).
   Estágio I: falha do complexo ligamentar anterior ou fratura transversal do corpo; alargamento do espaço discal sem desvio posterior.
   Estágio II: falha do complexo ligamentar posterior e desvio superior do corpo na direção do canal.
6. Flexão lateral (Fig. 9.15).
   Estágio I: fratura em compressão unilateral assimétrica do corpo vertebral, somada a uma fratura do arco vertebral no lado ipsilateral sem desvio.
   Estágio II: desvio do arco em uma incidência AP ou falha dos ligamentos na face contralateral, com separação do processo articular.
7. Fraturas da coluna cervical – diversas.
   - **Fratura do "escavador de terra":** avulsão dos processos espinhosos das vértebras cervicais inferiores e torácicas superiores. Historicamente, resultam de uma avulsão muscular

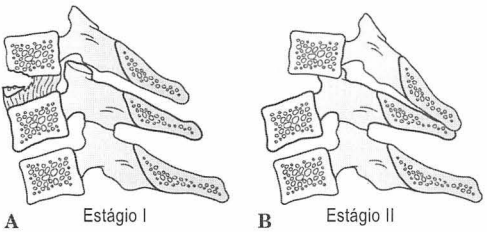

FIGURA 9.14 (A e B) Os 2 estágios das lesões em extensão e distração. (De Bucholz RW, Heckman JD, Court-Brown C, *et al.*, eds. *Rockwood and Green's Fractures in Adults.* 6ª ed. Philadelphia: Lippincott Williams & Wilkins; 2006.)

durante o ato de cavar com transmissão da força através da cintura do ombro contraída. O tratamento inclui restrição de movimentos e tratamento clínico até que ocorra melhora clínica ou consolidação radiológica do processo espinhoso.

- **Fratura sentinela:** ocorre através da lâmina, em ambos os lados dos processos espinhosos. Um elemento posterior solto pode comprimir a medula. O tratamento sintomático somente está indicado nos casos de ausência de comprometimento da medula espinhal.

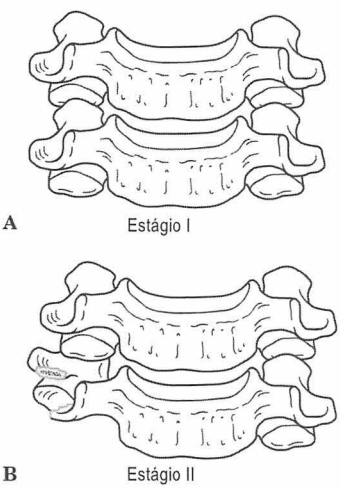

FIGURA 9.15 Lesões em flexão lateral. Trauma fechado lateral coloca a coluna ipsolateral em distração, enquanto comprime a coluna contralateral. **(A)** Lesão no estágio I, fratura assimétrica do centro com uma fratura unilateral do arco. **(B)** Lesão no estágio II, com desvio do corpo e falha ligamentar contralateral. (Adaptada de Rizzolo SJ, Cotler JM. Unstable cervical spine injuries: specific treatment approaches. *J Am Acad Orthop Surg.* 1993;1:57–66.)

- **Espondilite ancilosante:** pode resultar em calcificação e ossificação das estruturas ligamentares da coluna, produzindo fraturas em "giz" após lesões triviais. Notoriamente são instáveis e tendem a ocorrer através das estruturas ligamentares quebradiças. Tentativas de redução, ou mesmo reposicionamento do paciente, podem resultar em lesão catastrófica da medula espinhal, já que a lesão envolve todas as 3 colunas espinhais. O tratamento inclui tração com o mínimo de peso em posição neutra ou na posição em que o paciente se apresentou, com imobilização agressiva utilizando um colete com halo ou estabilização aberta.
- **Lesões por arma de fogo:** o impacto do projétil contra os elementos ósseos pode causar fragmentação por alta velocidade, frequentemente associada a instabilidade macroscópica e lesão completa da medula espinhal. A extração cirúrgica dos fragmentos do projétil raramente está indicada na ausência de comprometimento do canal. Os projéteis que atravessam o esôfago ou a faringe devem ser removidos, com exposição agressiva e debridamento do trajeto do projétil. Nessas lesões, é alta a incidência de formação de abscessos, osteomielite e mediastinite.

TRATAMENTO: COLUNA CERVICAL EM GERAL

Tratamento inicial

- A imobilização com uma órtese cervical (para as fraturas estáveis) ou tração craniana (para as lesões instáveis) deve ser mantida nos quadros de emergência antes da TC para avaliação da coluna e de outras lesões sistêmicas. A tração craniana ou esquelética pode ser aplicada com o uso de línguas de Gardner-Wells ou, de preferência, de um halo craniano, que pode ser utilizado para tração e subsequentemente fixado a um colete (colete com halo).
- Suporte vasopressor está indicado para as suspeitas de choque neurogênico e avaliação urgente para possibilidade de traumatismo intracraniano.
- Os pacientes com lesões neurológicas devem ser considerados para metilprednisolona intravenosa para os protocolos NASCIS II e III (dose de ataque de 30 mg/kg, seguida por 5,4 mg/kg por 24 h se iniciada nas primeiras 3 h e por 48 h se iniciada nas primeiras 8 h. Os esteroides não apresentam benefícios se iniciados 8 h após a lesão).

- A maioria das fraturas da coluna cervical pode ser tratada de modo conservador. O método mais comum de tratamento conservador é imobilização em uma órtese cervical. Na realidade, as órteses diminuem o movimento, em vez de realmente imobilizarem o local. O movimento na junção occipital-cervical aumenta ligeiramente com o uso da maioria dos colares cervicais.
  - **Órteses cervicais não rígidas:** não proporcionam imobilização significativa e são um tratamento de apoio para pequenas lesões.
  - **Órtese cervical rígida (colar Philadelphia):** efetiva no controle da flexão e da extensão; entretanto, gera pouca estabilidade rotacional ou na inclinação lateral.
  - ***Braces* de Poster:** efetivos no controle da flexão cervical média, com controle razoável em outros planos de movimento.
  - **Órteses cervicotorácicas:** efetivas no controle da flexão, da extensão e dos movimentos rotacionais, com controle limitado da inclinação lateral.
  - **Halo:** gera a imobilização mais rígida (dos aparelhos externos) em todos os planos.
  - Para tração, aparelhos de Gardner-Wells são aplicados a uma distância de um dedo acima da orelha, alinhados com o canal auditivo externo. Um leve desvio anterior aplicará uma força de extensão, enquanto o desvio posterior aplicará uma força em flexão, útil nas reduções das luxações facetárias (Fig. 9.16).
  - Várias complicações estão associadas ao uso de colares cervicais. Colapso da pele nas proeminências ósseas, em particular do occipital, da mandíbula e do esterno. Até 38% dos pacientes com lesões cranianas fechadas graves podem desenvolver complicações cutâneas com o uso prolongado.
- **Pacientes com déficits neurais nas lesões do tipo explosão:** a tração é utilizada para estabilizar e descomprimir indiretamente o canal via ligamentotaxia.
- **Pacientes com luxações unilaterais ou bilaterais e déficits neurológicos completos:** tração com aparelho de Gardner-Wells e redução com aumento progressivo da tração.
- A tração está contraindicada nas lesões em distração da coluna cervical e nas espondilolisteses do tipo IIA de C2.
- Pacientes com déficits neurais incompletos ou neurologicamente intactos com luxações uni ou bilaterais da faceta necessitam de avaliação por RM antes da redução via tração, para

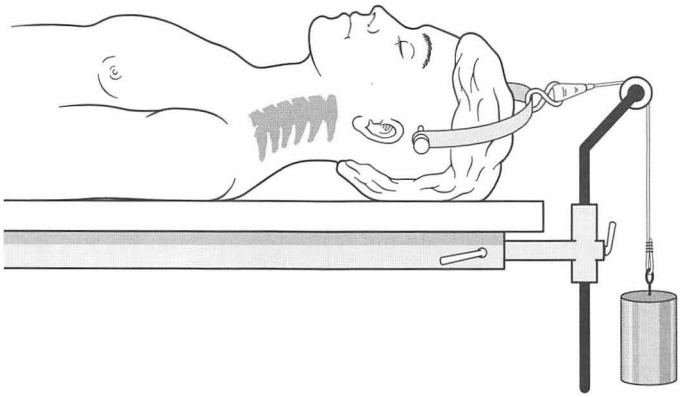

FIGURA 9.16 Técnica de redução fechada. Diagrama da técnica de tração craniana para manutenção do alinhamento e da estabilidade da coluna. O peso é aumentado gradualmente, com um máximo de 20–22,5 kg (4,5 kg para a cabeça e 2,25 kg para cada interespaço sucessivo). No caso de pacientes com um exame não conclusivo, podem ser necessária uma imagem de ressonância magnética antes da redução, para excluir-se a possibilidade de lesão expansiva no canal vertebral. A falha da redução também pode necessitar de uma imagem de RM. (Adaptada de Bucholz RW. Lower cervical spine injuries. Em: Browner BD, Jupiter JB, Levine AM, *et al.*, eds. *Skeletal Trauma.* Vol 1. Philadelphia: WB Saunders; 1992:638.)

avaliar-se a presença de uma herniação discal, especialmente se o paciente não estiver acordado e alerta, capaz de cooperar com os exames seriados durante as manobras de redução.

- O halo é recomendado para pacientes com fraturas isoladas do côndilo occipital, fraturas instáveis do anel do atlas, fraturas do odontoide com desvio do arco neural do áxis.
- O colete com halo baseia-se em um encaixe firme do colete ao redor do dorso e é mal tolerado por pacientes idosos e aqueles com comprometimento respiratório ou deformidades torácicas, como naqueles com espondilite ancilosante.
- O anel halo deve ser aplicado a 1 cm acima dos pavilhões auriculares. Os locais anteriores para os pinos devem ser criados abaixo do equador do crânio, acima da crista supraorbitária, anterior ao músculo temporal e sobre os 2/3 laterais da órbita. Os locais posteriores são utilizados para manter a orientação horizontal do halo. A pressão dos pinos deve ser de 2,7–3,7 kg para adultos e retensionada em 24 h. Os cuidados de limpeza do pino são opcionais.

- O decúbito prolongado aumenta o risco de morbidade e mortalidade, devendo-se considerar o uso de um leito RotoRest e tromboprofilaxia mecânica e farmacológica.
- Devido ao diâmetro normalmente amplo do canal espinhal, a descompressão dos elementos neurais nas fraturas da coluna cervical superior comumente não é necessária para condições traumáticas.
- O momento ideal para a cirurgia, particularmente em pacientes com déficits neurológicos, permanece incerto. Os dois benefícios mais comumente propostos da cirurgia precoce *vs.* tardia são melhores índices de recuperação neurológica e maior capacidade de mobilização do paciente, sem preocupação com desvio espinhal. Até o momento, poucas evidências clínicas em humanos confirmam a visão de que a descompressão cirúrgica precoce e a estabilização melhorem os índices de recuperação neurológica. Entretanto, séries clínicas demonstraram que a cirurgia feita até 8 h após a lesão não parece aumentar o índice de complicações ou levar a um declínio neurológico.

Estabilização da coluna cervical superior (occipital-C2)

- A principal linha do tratamento das fraturas da coluna cervical superior e luxações permanece sendo a fusão com instrumentação, mas comumente realizada por uma abordagem posterior. Em ordem de frequência, os procedimentos de fusão cervical superior mais comuns são a fusão atlantoaxial, a occipitocervical e, menos comumente, de C1–C3.
- A fusão do occipital-C2 limita 50% da flexão e extensão.
- A fusão de C1–C2 limita 50% da rotação.

Abordagem anterior

Existem 3 grandes indicações para a exposição anterior da coluna cervical anterior no traumatismo.

1. Fixação com parafuso de uma fratura do tipo II do processo odontoide.
2. Fissão intersomática anterior e fixação com placas do interespaço C2–C3 para uma fratura do enforcado do tipo IIA ou III.
3. A artrodese anterior das articulações atlantoaxiais é um procedimento de salvação raro para as falhas de tentativas de fusão atlantoaxial posterior.

Abordagem posterior

A maioria das fraturas cervicais superiores é tratada através de uma abordagem posterior.

- Artrodese modificada de Brooks ou Gallie, utilizando-se fios de aço sublaminares e um enxerto ósseo entre os arcos de C1–C2.
  - O controle da fixação é obtido com o uso de fios de aço, extensão via blocos ósseos e rotação via atrito entre os blocos ósseos e os arcos posteriores.
- Parafusos transarticulares (Magerl) são efetivos, especialmente se os elementos posteriores de C1 e C2 estiverem fraturados.
- A fixação com parafusos da massa lateral de C1 e a fixação com parafuso (pedículo) de C2 com hastes entre C1–C2 (fixação de Harms) também gera fixação posterior efetiva.

Osteossíntese

- As 2 indicações para o reparo direto da fratura na coluna cervical superior envolve o tratamento das fraturas do tipo II do odontoide ou espondilolistese traumática do tipo II de C2 com fixação interfragmentária utilizando-se parafuso.
- Não está indicada para a fixação de fraturas do odontoide com desvio anterior.

Estabilização da coluna cervical inferior (C3–C7)

- Cinquenta por cento da flexão/extensão e 50% da rotação são igualmente divididos entre cada uma das facetas articulares.
- A fusão em cada nível diminui o movimento em uma proporção igual.
- **Descompressão e fusão posterior:**
  - A abordagem posterior da coluna cervical é extensível na linha média e pode ser utilizada para avaliar-se o número necessário de níveis espinhais, com a possibilidade de uso de inúmeras técnicas de instrumentação.
  - Na maioria das lesões agudas, traumáticas e subaxiais da coluna, a descompressão posterior via laminectomia não é necessária. O comprometimento do canal é causado com maior frequência pela luxação, translação ou retropulsão de fragmentos de corpos vertebrais. Nos raros casos de fragmentos posteriores do arco desviados anteriormente, a laminectomia pode estar indicada para remover diretamente os elementos

compressivos. Entretanto, isso não é verdadeiro nos casos de lesão aguda da medula espinhal associada a estenose espondilótica multinível ou ossificação do ligamento longitudinal posterior, em que um procedimento descompressivo posterior pode ser considerado o de escolha se a lordose cervical estiver mantida.

- □ A redução aberta das facetas articulares luxadas tipicamente é feita com o uso de uma abordagem posterior.

- Fixação bilateral da massa lateral com placa.
  - □ Pode ser utilizada para uma variedade de fraturas, incluindo as das facetas, luxações das facetas e fraturas em "gota de lágrima" (flexão compressiva no estágio V).
  - □ As fusões de um único nível são suficientes para as luxações, apesar de fusões em vários níveis poderem ser necessárias para os padrões mais instáveis.
  - □ Pode interromper a fusão nos níveis com processos espinhosos ou lâminas fraturados, evitando a fusão de níveis extras, com consequente perda de movimento.
- Descompressão e fusão anterior
  - □ Utilizada para as fraturas em explosão do corpo vertebral com lesão da medula espinhal e compressão anterior persistente da medula óssea.
  - □ A abordagem anterior para a coluna subaxial utiliza o plano entre o esternocleidomastóideo (lateral) e os músculos infra-hióideos (medial). Mais profundamente, o intervalo de dissecção ocorre entre a bainha carotídea lateralmente e a traqueia/esôfago medialmente.
  - □ RM, mielografia e TC são valiosas na avaliação pré-operatória da compressão óssea e dos tecidos moles sobre a medula espinhal.
  - □ Pode ser feita uma discectomia ou corpectomia simples na qual os fragmentos ósseos são removidos do canal e um enxerto tricortical do ilíaco ou fibular é colocado entre os corpos vertebrais, utilizando-se uma variedade de técnicas.
  - □ Na presença de uma herniação de disco cervical associada a luxação das facetas articulares, pode-se optar por uma discectomia anterior e descompressão antes da redução da faceta.
  - □ A fixação com placa anterior ou imobilização com colete halo aumenta a estabilidade durante a consolidação.

COMPLICAÇÕES

As complicações da lesão da medula espinhal são comentadas no Capítulo 8.

10 Coluna toracolombar

EPIDEMIOLOGIA

- As lesões neurológicas complicam entre 15–20% das fraturas no nível toracolombar.
- Das fraturas toracolombares, 65% ocorrem como resultado de um acidente automobilístico ou queda de altura, com o restante causado por participação em esportes e atos de violência.
- A maioria das fraturas isoladas da coluna torácica e lombar está relacionada com osteoporose e envolve traumatismo mínimo ou nenhum traumatismo.
- A osteoporose é responsável por aproximadamente 750.000 fraturas vertebrais a cada ano nos EUA e supera de modo excessivo as 15.000 fraturas da coluna torácica e lombar relacionadas com traumatismos.
- O traumatismo toracolombar ocorre mais frequentemente em pacientes do sexo masculino entre 15–29 anos de idade.
- Das fraturas vertebrais, 90% ocorrem na coluna toracolombar.
- A lesão neurológica ocorre em aproximadamente 25% das fraturas da coluna torácica e lombar.
- Das fraturas toracolombares, 65% ocorrem entre os níveis de T11–L2.

ANATOMIA

Pesquisar no Capítulo 8 uma definição geral dos termos.

- A coluna toracolombar consiste em 12 vértebras torácicas e 5 lombares.
- O nível torácico é cifótico, e a região lombar é lordótica. A região toracolombar, como uma zona de transição, é especialmente propensa à lesão.
- A coluna torácica é muito mais rígida que a lombar em flexão-extensão e inclinação lateral, refletindo o efeito de restrição do gradil costal, bem como dos discos intervertebrais mais finos da coluna torácica.
- A rotação é maior na coluna torácica, obtendo um máximo em T8–T9. O motivo é a orientação das facetas lombares, que li-

mitam o arco de rotação a aproximadamente 10° para a coluna lombar *vs.* 75° para a torácica.

- O cone medular termina no nível de L1–L2. A cauda equina, que compreende as raízes motoras e sensitivas dos mielômeros lombossacrais (Fig. 10.1) se localiza caudalmente ao cone.
- Os tratos corticoespinhais demonstram polaridade, com fibras cervicais distribuídas centralmente e as sacrais perifericamente.
- A proporção entre os diâmetros do canal espinhal e a dimensão da medula espinal é menor na região de T2–T10, o que torna essa área propensa à lesão neurológica após traumatismo.
- Déficits neurológicos secundários a lesões esqueléticas do primeiro ao 10 níveis torácicos frequentemente são déficits completos, primariamente relacionados com lesões da medula espinal com níveis variáveis de lesão da raiz nervosa. A proporção de lesão da raiz nervosa aumenta com as lesões mais caudais, com lesões esqueléticas caudais a L1 causando exclusivamente lesões de raízes (neurônio motor inferior).
- A região entre T2–T10 é uma área divisora de águas no que diz respeito à circulação, derivando seu suprimento sanguíneo proximal de vasos anterógrados na coluna torácica superior e distalmente por fluxo retrógrado das artérias de Adamkiewicz, que podem localizar-se variavelmente entre T9–L2.
- A maioria das lesões torácicas e lombares ocorre dentro da região entre T11–L1, comumente denominada junção toracolombar. Essa maior suscetibilidade pode ser explicada por uma variedade de fatores. A junção toracolombar é uma zona de transição entre a coluna torácica relativamente rígida e a lombar mais móvel.

MECANISMO DE LESÃO

- Em geral as lesões ocorrem por mecanismo de alta energia, tipicamente após acidentes automobilísticos ou quedas de altura.
- Podem representar a combinação de flexão, extensão, compressão, distração, torção e cisalhamento.

AVALIAÇÃO CLÍNICA

1. **Avaliação do paciente:** envolve a avaliação das vias respiratórias, respiração, circulação, incapacidade e exposição (o ABCDE). Ver também o Capítulo 9.

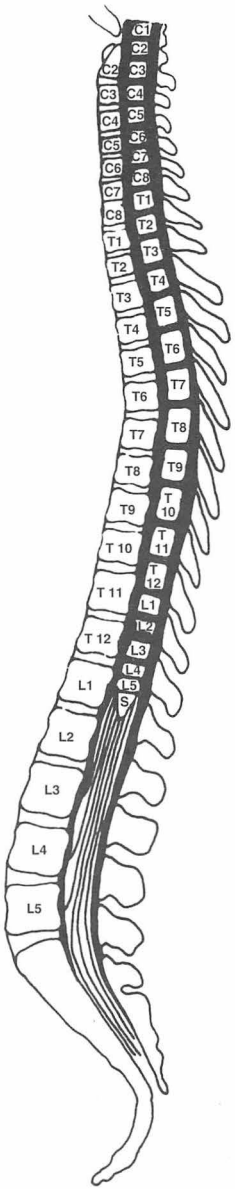

FIGURA 10.1 Relação entre os mielômeros (segmentos da medula espinhal) e os corpos vertebrais. (De Benson DR, Keenen TL. Evaluation and treatment of trauma to the vertebral column. *Instr Course Lect.* 1990; 39:577.)

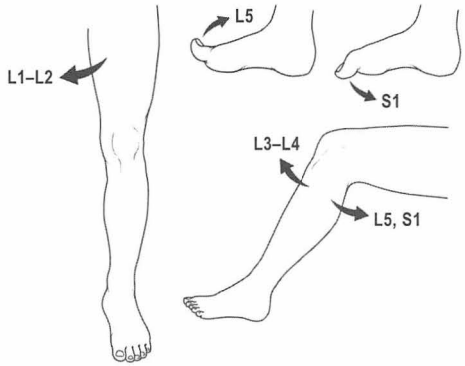

FIGURA 10.2 Um exame de rastreamento das extremidades inferiores avalia a função motora das raízes nervosas lombares e da primeira raiz nervosa sacral: adutores do quadril, L1–L2; extensão do joelho, L3–L4; flexão do joelho, L5–S1; extensão do hálux, L5; e flexão do hálux, S1. (De Benson DR, Keenen TL. Evaluation and treatment of trauma to the vertebral column. *Instr Course Lect.* 1990;39:583.)

2. **Iniciar reanimação:** começar pelas lesões potencialmente letais. Manter a imobilização da coluna. Avaliar se há choque neurogênico (hipotensão e bradicardia).
3. **Avaliar o nível de consciência e dano neurológico:** escala de coma de Glasgow.
4. Avaliar as lesões cranianas, da região cervical, do tórax, do abdome, da pelve e das extremidades.
5. **Coleta da história:** mecanismo da lesão, trauma craniano, movimento das extremidades/nível de consciência imediatamente após o traumatismo etc.
6. Exame físico.
   - □ Dor lombar e sensibilidade.
   - □ Lacerações, abrasões e contusões no dorso.
   - □ Equimoses abdominais e/ou torácicas secundárias às lesões causadas pelo cinto de segurança (também sugestivas de lesão hepática, esplênica ou outras abdominais).
7. Exame neurológico.
   - □ Nervos cranianos.
   - □ Exame motor e sensitivo completo (Figs. 10.2 e 10.3).
   - □ Reflexos das extremidades superiores e inferiores.
   - □ Exame retal: sensação perianal, tônus retal (Fig. 10.4).
   - □ Reflexo bulbocavernoso (Fig. 10.5).

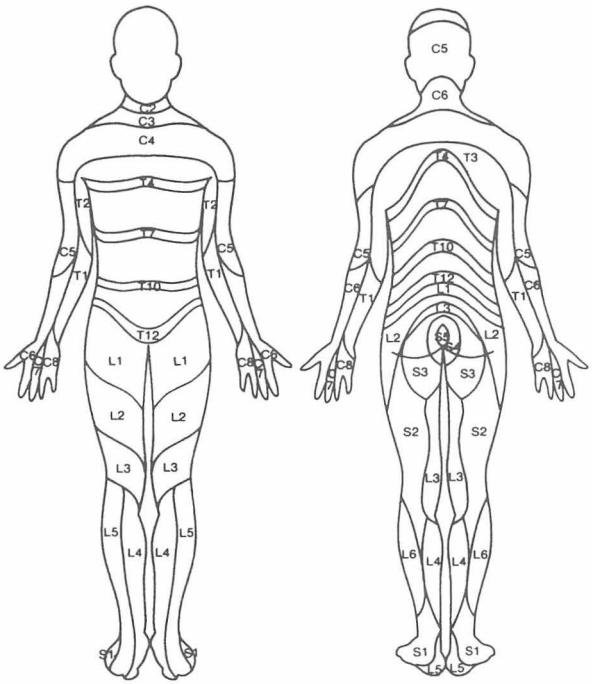

FIGURA 10.3 Tabela de dermátomos para dor e temperatura, modalidades sensitivas mediadas pelo trato espinotalâmico lateral. Observar que C4 inclui a região superior do tórax até T2. O resto das raízes cervicais e de T1 se localiza nas extremidades superiores. Há uma superposição nos territórios subservidos por cada raiz sensitiva e variações entre indivíduos. (De Benson DR, Keenen TL. Evaluation and treatment of trauma to the vertebral column. *Instr Course Lect.* 1990;39:584.)

8. No paciente alerta e cooperativo, a coluna torácica e a lombar podem ser "liberadas" com a ausência de dor ou sensibilidade ou mecanismo de distração da lesão e um exame neurológico normal. Caso contrário, uma imagem é necessária.

AVALIAÇÃO RADIOLÓGICA

- Incidências anteroposterior (AP) e lateral da coluna torácica e lombar são obtidas.
- Alargamento anormal da distância interpedicular significa desvio lateral dos fragmentos do corpo vertebral, típico das fraturas em explosão.

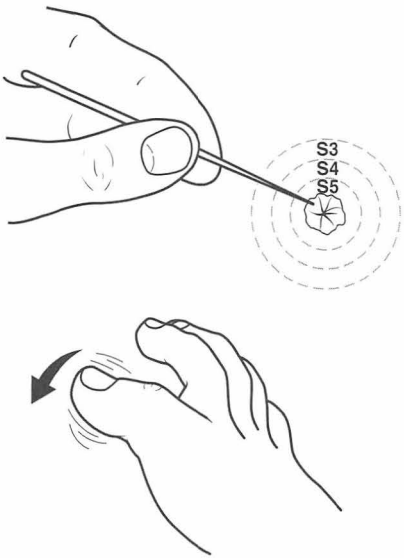

FIGURA 10.4 A preservação sacral pode incluir a tríade de sensação perianal, tônus retal e flexão do hálux. (De Benson DR, Keenen TL. Evaluation and treatment of trauma to the vertebral column. *Instr Course Lect.* 1990;39:580.)

- A diminuição da altura do corpo vertebral pode ser mensurada pela comparação da altura do nível lesionado com as vértebras adjacentes não lesionadas.
- Quantificação do alinhamento do plano sagital pode ser feita com o uso do método de Cobb.
- Radiografias de tórax e abdome obtidas durante a pesquisa inicial do trauma não são adequadas para a avaliação das lesões da coluna vertebral.

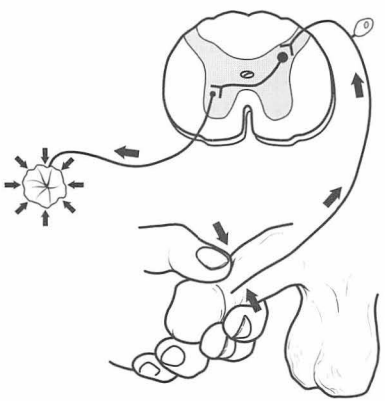

FIGURA 10.5 O arco reflexo bulbocavernoso é mediado pelo cone medular e pelas três raízes sacrais inferiores. A estimulação da glande do pênis, da glande do clitóris ou uma suave tração com um catéter de Foley para estimular a bexiga evocam a contração do esfíncter retal. (De Benson DR, Keenen TL. Evaluation and treatment of trauma to the vertebral column. *Instr Course Lect.* 1990;39:578.)

- Tomografia computadorizada (TC) e/ou imagens de ressonância magnética da área lesionada podem ser obtidas para caracterizar ainda mais a fratura, avaliar o comprometimento do canal e o grau de compressão neural.
- Imagens de TC geram um detalhamento do envolvimento ósseo nas lesões toracolombares e a RM pode ser utilizada para avaliar as lesões de tecidos moles e da medula óssea, dos discos intervertebrais ou rupturas dos ligamentos posteriores.

CLASSIFICAÇÃO

Classificação da OTA das lesões da coluna torácica e lombar

Ver Fracture and Dislocation Classification Compendium em http://www.ota.org/compendium/compendium.html.

McAfee *et al.*

A classificação se baseia no modo de fratura do complexo osteoligamentar médio (ligamento longitudinal posterior, metade posterior do corpo vertebral e ânulo fibroso posterior).

- Compressão axial.
- Distração axial.
- Translação dentro do plano transverso.

Isso levou aos seguintes 6 padrões de lesão nesta classificação:

1. Fratura em cunha por compressão.
2. Fratura em explosão estável.
3. Fratura em explosão instável.
4. Fratura de Chance.
5. Lesão em flexão-distração.
6. Lesões em translação

McCormack *et al.*

- Esta é uma classificação de "compartilhamento de carga".
- O valor de um ponto é designado de acordo com 0 grau de cominução vertebral, a aposição dos fragmentos da fratura e a cifose. Com base em seus resultados primários de falhas de material de síntese, McCormack *et al.* concluíram que as lesões com escores >6 pontos seriam mais bem tratadas com o acréscimo da reconstrução da coluna anterior à estabilização posterior. Um estudo recente demonstrou muita variabilidade inter e intraobservadores para este sistema de classificação.

Denis

Pequenas lesões espinhais

Fraturas do processo articular (1%).
Fraturas do processo transverso (14%).
Fraturas do processo espinhoso (2%).
Fraturas do par interarticular (1%).

Grandes lesões espinhais

Fraturas em compressão (48%).
Fraturas em explosão (14%).
Fraturas-luxações (16%).
Lesões do tipo por cinto de segurança (5%).

- Fraturas em compressão.
  - Geralmente podem ser anteriores (89%) ou laterais (11%).
  - Raramente associadas a compromisso neurológico.
  - Geralmente são lesões estáveis, apesar de não serem consideradas instáveis se associadas a mais de 50% da altura do corpo vertebral, angulação >20–30°, ou múltiplas fraturas em compressão adjacentes.
  - A coluna média permanece intacta; pode atuar como dobradiça com uma lesão por distração da coluna posterior (vista com compressão em 40–50%).

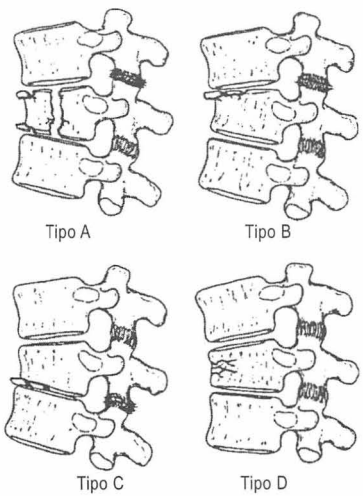

FIGURA 10.6 Fraturas em compressão. (De Browner BD, Jupiter JD, Levine MA, eds. *Skeletal Trauma*. Philadelphia: WB Saunders; 1992:746.)

- Quatro subtipos são descritos com base no envolvimento da placa terminal (Fig. 10.6):
  Tipo A: fratura de ambas as placas terminais (16%).
  Tipo B: fratura da placa terminal superior (62%).
  Tipo C: fratura da placa terminal inferior (6%).
  Tipo D: ambas as placas terminais intactas (15%).
- O tratamento inclui uma órtese em extensão (*brace* de Jewett ou órtese espinhal toracolombar) com deambulação precoce para a maioria das fraturas, que são estáveis. A redução da cifose em cunha sob sedação consciente e aplicação de um aparelho gessado em extensão (Böhler) permanece sendo uma opção. As fraturas instáveis (mais de 50% de perda da altura ou 20–30° de cifose no osso não osteoporótico sugere fortemente a possibilidade de uma ruptura do complexo ligamentar posterior, que coloca o paciente em risco de aumento da deformidade cifótica ou déficit neurológico) podem requerer imobilização gessada em hiperextensão ou redução aberta com fixação interna. A lesão ligamentar posterior pode ser deduzida pela observação de um alargamento da distância interespinhal. A RM é sensível para a presença de lesão do ligamento interespinhal posterior ou dos tecidos moles. As fraturas torácicas superiores não são tratáveis por meio de imobilizações e necessitam de tratamento cirúrgico para a prevenção de uma cifose significativa.

- Fraturas em explosão.
  - Não existe relação direta entre a porcentagem de compromisso do canal e o grau de lesão neurológica.
  - O mecanismo é uma falha em compressão das colunas anterior e média sob uma carga axial.
  - Existe uma associação entre as fraturas em explosão lombares, fraturas laminares longitudinais e lesão neurológica.
  - Tais lesões resultam na perda da altura posterior do corpo vertebral e no afastamento dos pedículos à avaliação radiológica.
  - São reconhecidos 5 tipos (Fig. 10.7):
    Tipo A: fratura de ambas as placas terminais (24%).
    Tipo B: fratura da placa terminal superior (49%).
    Tipo C: fratura da placa terminal inferior (7%).
    Tipo D: rotação em explosão (15%).
    Tipo E: flexão lateral em explosão (5%).

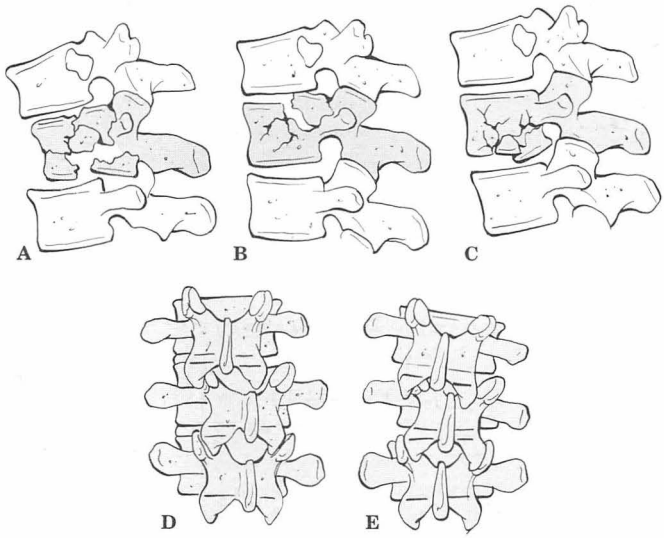

FIGURA 10.7 (A–E) Classificação de Denis das fraturas em explosão. O tipo A envolve a fratura de ambas as placas terminais, o tipo B envolve fraturas da placa terminal superior e o tipo C, fraturas da placa terminal inferior. O tipo D é uma combinação de fratura do tipo A com rotação. As fraturas do tipo E exibem translação lateral. (De Bucholz RW, Heckman JD, Court-Brown C *et al.*, eds. *Rockwood and Green's Fractures in Adults*. 6ª ed. Philadelphia: Lippincott Williams & Wilkins; 2006.)

- O tratamento pode consistir em imobilização gessada em hiperextensão na ausência de compromisso neurológico e o padrão da fratura é estável (ver fraturas em compressão, anteriormente).
- A estabilização precoce é defendida para restaurar o alinhamento nos planos sagital e coronal nos casos com:
  - Déficits neurológicos.
  - Diminuição da altura do corpo vertebral >50%.
  - Angulação >20–30°.
  - Compromisso do canal >50%.
  - Escoliose >10°.
- Abordagens anterior, posterior e combinadas são utilizadas.
- A cirurgia posterior se baseia na descompressão indireta via ligamentotaxia e evita a morbidade da exposição anterior em pacientes com lesões pulmonares ou abdominais concomitantes. A abordagem anterior permite uma descompressão direta.

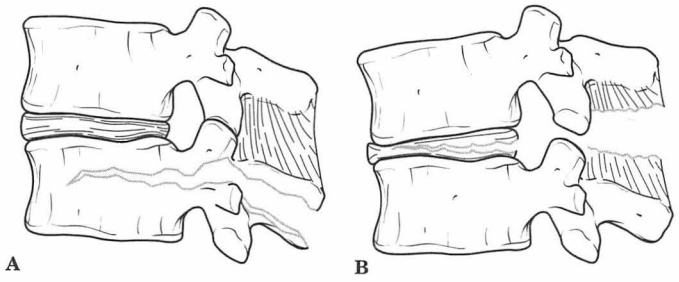

FIGURA 10.8 Lesões em flexão-distração. A fratura óssea de Chance (**A**) geralmente está associada ao uso de cinto de segurança abdominal. Foi descrita originalmente por Böhler, anos antes de Chance. Uma lesão em flexão-distração pode ocorrer totalmente através dos tecidos moles (**B**). (De Bucholz RW, Heckman JD, eds. *Rockwood and Green's Fractures in Adults.* 5ª ed. Baltimore: Lippincott Williams & Wilkins; 2002.)

A instrumentação posterior isolada não pode reconstruir diretamente o apoio da coluna anterior e, portanto, é mais fraca em compressão que a instrumentação anterior, o que levou a uma incidência maior de cifose progressiva e falha da instrumentação no tratamento de fraturas altamente cominutivas.

- □ A instrumentação deve gerar momentos de distração e extensão.
- □ Hastes de Harrington fazem a distração posterior, que tende a produzir cifose, e consequentemente está contraindicada para uso na coluna lombar inferior.
- □ As laminectomias não devem ser feitas sem estabilização por instrumentos.

■ Lesões em flexão-distração (fraturas de Chance, lesões do tipo por cinto de segurança).

- □ Os pacientes em geral estão neurologicamente intactos.
- □ Até 50% podem apresentar lesões abdominais associadas.
- □ A lesão em flexão-distração resulta em falha em compressão da coluna anterior e falha em tensão das colunas posterior e média.
- □ As lesões raramente ocorrem através somente do osso e na maioria das vezes resultam de falha óssea e ligamentar (Fig. 10.8).
- □ Pode-se observar o aumento da distância interespinhal nas imagens AP e lateral.
- □ São reconhecidos 4 tipos:

Tipo A: lesão óssea em um nível (47%).

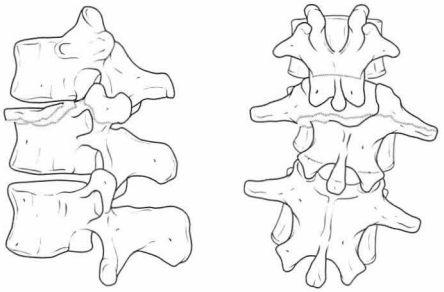

FIGURA 10.9 Uma fratura-luxação do tipo flexão-rotação. (De Bucholz RW, Heckman JD, eds. *Rockwood and Green's Fractures in Adults*. 5ª ed. Baltimore: Lippincott Williams & Wilkins; 2002.)

Tipo B: lesão ligamentar em um nível (11%).
Tipo C: lesão em dois níveis através da coluna média óssea (26%).
Tipo D: lesão em dois níveis através da coluna média ligamentar (16%).

- O tratamento consiste em imobilização gessada em hiperextensão para as lesões do tipo A.
- Para as lesões com compromisso das colunas média e posterior mais ruptura ligamentar (tipos B, C, D), a fusão espinhal posterior com compressão deve ser realizada.

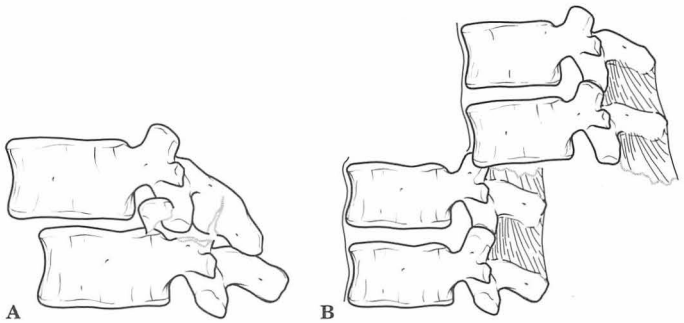

FIGURA 10.10 Uma fratura-luxação do tipo cisalhamento posteroanterior (**A**). Uma fratura-luxação do tipo cisalhamento anteroposterior (**B**). Essa nomenclatura se baseia na direção da força de cisalhamento que produziria a lesão quando aplicada à vértebra superior. (De Bucholz RW, Heckman JD, eds. *Rockwood and Green's Fractures in Adults*. 5ª ed. Baltimore: Lippincott Williams & Wilkins; 2002.)

- O objetivo primário da cirurgia para as lesões em flexão-distração não é reverter o déficit neurológico, mas restaurar o alinhamento e a estabilidade para permitir a mobilização precoce do paciente e prevenir contra um desvio secundário.
- A menos que uma hérnia discal não seja notada na RM pré-operatória e necessite de discectomia anterior, a redução posterior e a estabilização compressiva do segmento envolvido geralmente são adequadas.

■ Fraturas-luxações.
- Todas as três colunas falham sob compressão, tensão, rotação ou cisalhamento, com deformidade translacional.
- Três tipos, com diferentes mecanismos (Denis), são conhecidos:

Tipo A: **flexão-rotação** – as colunas posterior e média falham em tensão e rotação: a coluna anterior falha em compressão e rotação; 75% com déficits neurológicos, 52% dessas sendo lesões completas (Fig. 10.9).

Tipo B: **cisalhamento** – a falha em cisalhamento de todas as três colunas, mais comumente na direção posteroanterior; todos os casos com déficit neurológico completo (Fig. 10.10).

Tipo C: **flexão-distração** – falha sob tensão das colunas posterior e média, com ruptura anterior do ânulo fibroso e lesão do ligamento longitudinal anterior; 75% com déficits neurológicos (todos incompletos) (Fig. 10.11).

- Geralmente, são lesões altamente instáveis que necessitam de estabilização cirúrgica.
- A cirurgia posterior em geral é mais útil para a obtenção de redução e estabilidade nessas lesões.
- A deformidade característica da fratura-luxação é um desalinhamento em translação das vértebras envolvidas. O realinhamento da coluna geralmente é difícil e mais bem execu-

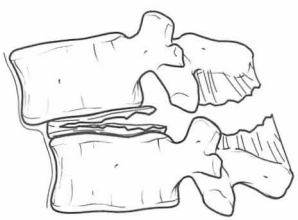

FIGURA 10.11 Uma luxação do tipo flexão-distração. (De Bucholz RW, Heckman JD, eds. *Rockwood and Green's Fractures in Adults*. 5ª ed. Baltimore: Lippincott Williams & Wilkins; 2002.)

tado mediante manipulação direta da vértebra com pinças ou elevadores ósseos. A distração gradual pode ser necessária para reduzir luxações sem fratura associada.

- Pacientes cujas fraturas são estabilizadas 3 dias após a lesão apresentam menor incidência de pneumonia e menos tempo de estadia hospitalar do que aqueles cujas fraturas são estabilizadas mais de 3 dias após a lesão.
- Pacientes sem déficit neurológico tipicamente não precisam de cirurgia urgente. A cirurgia pode ser feita quando o paciente estiver adequadamente estabilizado do ponto de vista clínico. Uma abordagem similar deve ser empregada em pacientes com lesões neurológicas completas quando há pouca chance de recuperação significativa.

ESTABILIDADE ESPINHAL

Uma lesão espinhal é considerada instável se as cargas fisiológicas normais causam dano neurológico ainda maior, dor crônica e deformidade inaceitável.

White e Punjabi

Definiram o escore de critérios desenvolvido para a avaliação da instabilidade clínica das fraturas da coluna (Tabelas 10.1 e 10.2).

Denis

O modelo de estabilidade espinhal baseado nas 3 colunas (Fig. 10.12 e Tabela 10.3) é:

TABELA 10.1 Escala de estabilidade da coluna torácica e toracolombar

Elemento	Pontuação
Elementos anteriores incapazes de atuar	2
Elementos posteriores incapazes de atuar	2
Rupturas das articulações costovertebrais	1
Critérios radiográficos	
Desvio sagital >2,5 mm (2 pontos)	
Angulação relativa no plano sagital > 5° (2 pontos)	4
Dano à medula espinhal ou cauda equina	2
Carregamento inseguro esperado	1

Instabilidade total = ou mais de 5 pontos.
De White A, Punjabi M. *Clinical Biomechanics of the Spine*. Philadelphia. JB Lippincott; 1990:335.

TABELA 10.2 Escala de estabilidade da coluna lombar

Elemento	Pontuação
Elementos anteriores incapazes de atuar	2
Elementos posteriores incapazes de atuar	2
Critérios radiográficos	4
Radiografias em flexão/extensão	
Translação no plano sagital >4,5 mm ou 15% (2 pontos)	
> 15° em L1–2, L2–3 e L3–4	
> 20° em L4–5	
>25° em L5–S1	
OU	
Radiografias em repouso	
Desvio no plano sagital >4,5 mm ou 15% (2 pontos)	
Angulação relativa no plano sagital >22° (2 pontos)	
Dano de medula espinhal ou cauda equina	2
Dano à cauda equina	3
Carregamento inseguro esperado	1

Instabilidade total = ou mais de 5 pontos.
De White A, Punjabi M. *Clinical Biomechanics of the Spine*. Philadelphia. JB Lippincott; 1990:335.

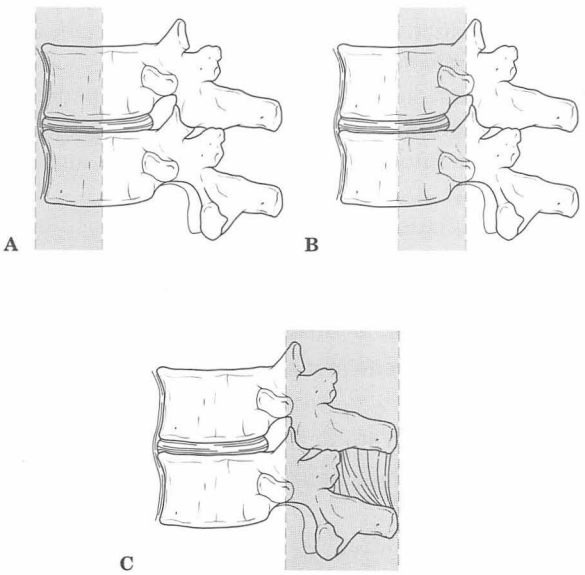

FIGURA 10.12 As 3 colunas da coluna, do modo proposto por Francis Denis. A coluna anterior (**A**) consiste no ligamento longitudinal anterior, na parte anterior do corpo vertebral e na porção anterior do ânulo fibroso. A coluna média (**B**) consiste no ligamento longitudinal posterior, na parte posterior do corpo vertebral e na porção posterior do ânulo. A coluna posterior (**C**) consiste nos elementos ósseos e ligamentares posteriores. (Modificada de Denis F. The three column spine and its significance in the classification of acute thoracolumbar spine. *Spine*. 1983;8:817–831.)

TABELA 10.3 Tipos básicos de fraturas espinhais e colunas envolvidas em cada um deles

	Envolvimento da Coluna		
Tipo de fratura	**Anterior**	**Média**	**Posterior**
Compressão	Compressão	Nenhum	Nenhum ou distração (nas fraturas graves)
Explosão	Compressão	Compressão	Nenhum ou distração
Cinto de segurança	Nenhum ou compressão	Distração	Distração
Fratura-luxação	Compressão e/ou rotação anterior, cisalhamento	Distração e/ou rotação/ cisalhamento	Distração e/ou rotação/ cisalhamento

De Denis F. The three column spine and its significance in the classification of acute thoracolumbar spinal injuries. *Spine* 1983;8:817–831.

1. **Coluna anterior:** ligamento longitudinal anterior, metade anterior do corpo vertebral e ânulo anterior.
2. **Coluna média:** metade posterior do corpo vertebral, ânulo posterior e ligamento longitudinal posterior.
3. **Coluna posterior:** arcos neurais posteriores (pedículos, facetas e lâminas) e complexo ligamentar posterior (ligamento supraespinhal, ligamento interespinhal, ligamento amarelo e cápsulas das facetas).

- Existe instabilidade com a ruptura de 2 das 3 colunas.
- **Estabilidade toracolombar geralmente acompanha a coluna média:** se estiver intacta, a lesão em geral é estável.

São reconhecidos 3 graus de instabilidade:

Primeiro grau (instabilidade mecânica): potencial para cifose tardia.

- Fraturas graves em compressão.
- Lesões do tipo por cinto de segurança.

Segundo grau (instabilidade neurológica): potencial para lesão neurológica tardia.

- Fraturas em explosão sem déficit neurológico.

Terceiro grau (instabilidade mecânica e neurológica):

- Fraturas-luxações.
- Fraturas graves em explosão com déficit neurológico.

McAfee

Este autor notou que as fraturas em explosão podem ser instáveis, com progressão precoce dos déficits neurológios e deformidade es-

pinhal, bem como início tardio de déficits neurológicos e dor lombar mecânica.

- **Fatores indicativos de instabilidade nas fraturas em explosão:**
  - □ 50% de comprometimento do canal.
  - □ Mais de 15–25° de cifose.
  - □ Mais de 40% de diminuição da altura anterior do corpo.

FERIDAS POR PROJÉTEIS DE ARMA DE FOGO

- Em geral, as fraturas associadas a feridas por projéteis de arma de fogo de baixa velocidade são fraturas estáveis. É o caso na maioria das lesões por revólveres e pistolas. Elas estão associadas a um baixo índice de infecção e podem ser tratadas de modo profilático com o uso de antibiótico de amplo espectro por 48 h. Feridas transabdominais por projéteis de arma de fogo necessitam de atenção especial. Nesses casos, a bala passa através do cólon, do intestino ou do estômago antes de atingir a coluna. Essas lesões possuem um índice significativamente maior de infecção. Antibióticos de amplo espectro devem ser mantidos por 7–14 dias. As feridas causadas por projéteis de alta energia, por um rifle ou fuzil, necessitam de debridamento aberto e estabilização.
- A lesão neural geralmente é secundária ao efeito em explosão, no qual a energia do projétil é absorvida e transmitida para os tecidos moles. Devido a esse mecanismo ímpar, a descompressão raramente está indicada. Uma exceção é quando um fragmento do projétil é encontrado no canal espinhal, entre o nível de T12–L5 na presença de um déficit neurológico. Raramente, a extração tardia do projétil pode estar indicada, devido à toxicidade pelo chumbo ou a déficits neurológicos tardios decorrentes da migração do fragmento do projétil. Esteroides após ferimentos por projéteis de arma de fogo não são recomendados, pois não demonstraram benefícios neurológicos e parecem estar associados a maior índice de complicações não espinhais.

PROGNÓSTICO E RECUPERAÇÃO NEUROLÓGICA

Bradford e McBride

- Os autores modificaram o sistema de graduação de Frankel da lesão neurológica para as lesões toracolombares, dividindo os tipos Frankel D (diminuição da função motora) com base no

grau de função motora, bem como na função vesical e de alças intestinais:

Tipo A: perda funcional motora e sensitiva completa.
Tipo B: sensação preservada, função motora voluntária ausente.
Tipo C: função motora preservada, não funcional.
Tipo D1 função motora baixa (3+/5+) e/ou paralisia vesical ou intestinal.
Tipo D2: função motora média (3–4+/5+) e/ou disfunção neurogênica vesical ou intestinal.
Tipo D3: função motora alta (4+/5+) e função vesical ou intestinal voluntária normal.
Tipo E: função motora e sensitiva completa normais.

- Em pacientes com fraturas da coluna toracolombar e lesões neurológicas incompletas, observou-se melhor recuperação neurológica (incluindo o retorno do controle esfincteriano) naqueles tratados por descompressão espinhal anterior *vs.* descompressão posterior ou lateral da coluna.

Dall e Stauffer

- Eles examinaram prospectivamente as lesões neurológicas e os padrões de recuperação nas fraturas em explosão de T12–L1 com paralisia parcial e mais de 30% de compromisso inicial do canal.
- Conclusões.
  - □ A gravidade da lesão neurológica não se correlaciona com o padrão da fratura ou a quantidade de compromisso do canal mensurada pela TC.
  - □ A recuperação neurológica não se correlaciona com o método de tratamento ou o grau de descompressão do canal.
  - □ A recuperação neurológica não se correlaciona com o padrão inicial da fratura (4 tipos):

Tipo I: menos de 15° de cifose; comprometimento máximo do canal no nível do ligamento amarelo.
Tipo II: menos de 15° de cifose; comprometimento máximo no arco ósseo posterior.
Tipo III: mais de 15° de cifose; comprometimento máximo no arco ósseo.
Tipo IV: mais de 15° de cifose; comprometimento máximo no nível do ligamento amarelo.

- **Tipo I ou II:** ocorreu recuperação neurológica significativa em mais de 90%, apesar da gravidade da paralisia inicial ou do método de tratamento.
- **Tipo III:** ocorreu recuperação neurológica significativa em menos de 50%.
- **Tipo IV:** a resposta foi variável.

Camissa *et al.*

- Associaram rupturas durais em 37% das fraturas em explosão a fraturas associadas da lâmina; todos os pacientes apresentaram déficits neurológicos.
- Concluíram que a presença de déficit neurológico pré-operatório em um paciente com fratura em explosão e fratura associada da lâmina foi um previsor sensível (100%) e específico (74%) de laceração dural, bem como do risco de encarceramento associado dos elementos neurais.

Keenen *et al.*

- Relataram uma incidência de 8% de rupturas durais em todas as fraturas da coluna tratadas cirurgicamente, 25% nas fraturas lombares.
- Nos pacientes com fraturas em explosão e ruptura dural, 86% apresentaram déficits neurológicos, *vs.* 42% naqueles com fraturas em explosão sem ruptura neural.

COMPLICAÇÕES

As complicações da lesão da medula espinhal foram comentadas no Capítulo 8.

PARTE III

Fraturas e Luxações do Membro Superior

11 Fraturas da clavícula

EPIDEMIOLOGIA

- As fraturas da clavícula são responsáveis por 2,6–12% de todas as fraturas e por 44–66% das fraturas na região do ombro.
- As fraturas do terço médio são responsáveis por 80% de todas as fraturas da clavícula, enquanto as fraturas dos terços medial e lateral da clavícula são responsáveis por 5 e 15%, respectivamente.

ANATOMIA

- A clavícula é o primeiro osso a se ossificar (quinta semana de gestação) e o último centro de ossificação (extremidade esternal) a se fundir, por volta dos 22–25 anos de idade.
- A clavícula possui formato em S, com a extremidade medial convexa e a extremidade lateral côncava.
- Ela é mais larga em sua extremidade medial e afilada lateralmente.
- As extremidades medial e lateral possuem expansões planas ligadas por um meio tubular, que contém osso medular esparso.
- A clavícula funciona como uma escora, unindo o ombro ao tronco e permitindo que o ombro atue com força ideal.
- O terço medial protege o plexo braquial, os vasos subclávios e axilares e a região superior do pulmão. Ele é mais forte sob carregamento axial.
- A junção entre as 2 configurações ocorre no terço médio e constitui uma área vulnerável para fraturas, especialmente com o carregamento axial. Além disso, o terço médio não possui reforço de músculos ou ligamentos distais à inserção do subclávio, resultando em maior vulnerabilidade.
- A clavícula distal contém os ligamentos coracoclaviculares.
  - Os dois componentes são os ligamentos trapezoide e conoide.
  - Eles geram estabilidade vertical para a articulação acromioclavicular (AC).
  - Eles são mais fortes que os ligamentos AC.

MECANISMO DE LESÃO

- Quedas sobre o ombro afetado ocorrem na maioria das fraturas da clavícula (87%), com o impacto direto sendo o responsável por somente 7% e as quedas sobre a mão hiperestendida por 6% dos casos.
- Apesar de serem raras, as fraturas da clavícula podem ocorrer após contrações musculares durante convulsões ou automaticamente por mecanismos patológicos ou fraturas por estresse.

AVALIAÇÃO CLÍNICA

- Os pacientes geralmente se apresentam com imobilidade da extremidade afetada, o braço aduzido através do tórax e apoiado na mão contralateral, para diminuir a carga sobre o ombro lesionado.
- O exame neurovascular cuidadoso é necessário para avaliar a integridade dos elementos neurais e vasculares localizados posteriormente à clavícula.
- A extremidade proximal da fratura em geral fica proeminente e pode causar um abaulamento na pele. A avaliação da integridade da pele é essencial para afastar a possibilidade de uma fratura aberta.
- O tórax deve ser auscultado à procura de sons respiratórios simétricos. Taquipneia pode estar presente como resultado de uma dor associada ao esforço respiratório, não devendo ser confundida com diminuição dos sons respiratórios, que podem estar presentes em um pneumotórax ipsolateral causado por uma lesão apical do pulmão.

LESÕES ASSOCIADAS

- Até 9% dos pacientes com fraturas da clavícula possuem fraturas adicionais, mais comumente de costelas.
- A maioria das lesões do plexo braquial está associada a fraturas do terço proximal da clavícula (lesão por tração).

AVALIAÇÃO RADIOLÓGICA

- A radiografia anteroposterior padrão em geral é suficiente para confirmar a presença de uma fratura de clavícula e o grau de desvio da fratura.

- Uma incidência com inclinação cefálica de 30° gera uma imagem sem superposição da anatomia torácica.
- Uma incidência oblíqua apical pode ser útil no diagnóstico de fraturas minimamente desviadas, especialmente em crianças. Essa incidência é feita com o ombro envolvido angulado 45° na direção da fonte dos raios X, que é angulado 20° cefalicamente.
- Uma radiografia do tórax permite a comparação lado a lado, incluindo o comprimento normal.
- A tomografia computadorizada pode ser útil, especialmente nas fraturas do terço proximal, para diferenciar entre as luxações esternoclaviculares e lesões epifisárias, ou fraturas do terço distal para identificar o envolvimento articular.

CLASSIFICAÇÃO

Descritiva

As fraturas da clavícula podem ser classificadas de acordo com sua descrição anatômica, incluindo localização, desvio, angulação, padrão (p. ex., em galho verde, oblíqua, transversal) e cominução.

Allman

- **Grupo I:** fratura do terço médio (80%). É a fratura mais comum em crianças e adultos: os segmentos proximal e distal são presos pelas fixações ligamentares e musculares.
- **Grupo II:** fratura do terço distal (15%). Este grupo é subclassificado de acordo com a localização dos ligamentos coracoclaviculares em relação à fratura:

Tipo I: **desvio mínimo** – fratura interligamentar entre o conoide e o trapezoide ou entre os ligamentos coracoclaviculares e AC; os ligamentos permanecem intactos (Fig. 11.1).

Tipo II: **desvio secundário a uma fratura medial aos ligamentos coracoclaviculares** – maior incidência de pseudoartrose.

IIA: conoide e trapezoide fixados ao segmento distal (Fig. 11.2).

IIB: ruptura conoide, trapezoide fixado ao segmento distal (Fig. 11.3).

Tipo III: **fratura da superfície articular da articulação AC sem lesão ligamentar** – pode ser confundida com separação de primeiro grau da articulação AC (Fig. 11.4).

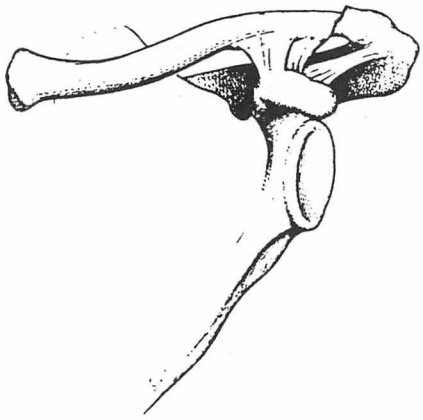

FIGURA 11.1 Fratura da clavícula distal do tipo I (grupo II). Os ligamentos intactos mantêm o fragmento em posição. (De Rockwood CA Jr, Green DP, Bucholz RW, Heckman JD, eds. *Rockwood and Green's Fractures in Adults*, Vol. 1. 4ª ed., Philadelphia: Lippincott–Raven; 1996:1117.)

- **Grupo III:** fratura do terço proximal (5%). Mínimo desvio resulta da integridade dos ligamentos costoclaviculares. Pode representar lesão epifisária em crianças e adolescentes. Os subgrupos incluem:

Tipo I: desvio mínimo.
Tipo II: desviada.

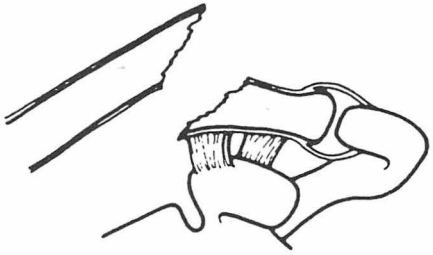

FIGURA 11.2 Fratura da clavícula distal do tipo IIA. No tipo IIA, os ligamentos conoide e trapezoide estão no ligamento distal, enquanto o segmento proximal sem fixações ligamentares está desviado. (De Rockwood CA Jr, Green DP, Bucholz RW, Heckman JD, eds. *Rockwood and Green's Fractures in Adults*, Vol 1. 4ª ed., Philadelphia: Lippincott–Raven; 1996:1118.)

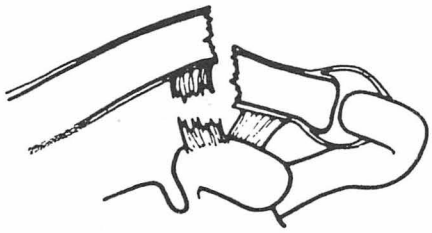

FIGURA 11.3 Fratura do tipo IIIB da clavícula distal. O ligamento conoide está rompido, enquanto o ligamento trapezoide se mantém fixo ao segmento distal. O fragmento proximal está desviado. (De Rockwood CA Jr, Green DP, Bucholz RW, Heckman JD, eds. *Rockwood and Green's Fractures in Adults*, Vol 1. 4ª ed., Philadelphia: Lippincott–Raven; 1996:1118.)

Tipo III: intra-articular.
Tipo IV: separação epifisária.
Tipo V: cominutiva.

Classificação da OTA para as fraturas da clavícula

Ver Fracture and Dislocation Classification Compendium em http://www.ota.org/compendium/compendium.html.

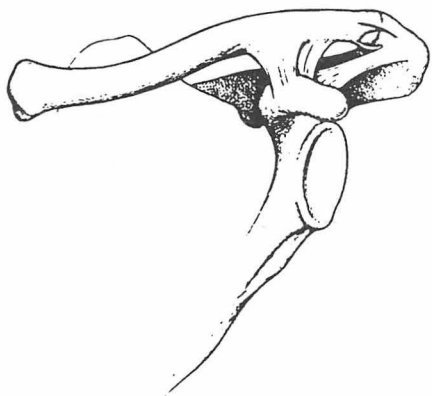

FIGURA 11.4 Uma fratura distal da clavícula do tipo III, envolvendo somente a superfície articular da articulação acromioclavicular. Não ocorreu ruptura ligamentar ou desvio. Essas fraturas apresentam-se como alterações degenerativas tardias da articulação. (De Rockwood CA Jr, Green DP, Bucholz RW, Heckman JD, eds. *Rockwood and Green's Fractures in Adults*, Vol 1. 4ª ed., Philadelphia: Lippincott–Raven; 1996:1119.)

TRATAMENTO

Conservador

- A maioria das fraturas com mínimo desvio pode ser tratada de forma conservadora com sucesso por algum tipo de imobilização.
- Conforto e alívio da dor são os principais objetivos. A tipoia gera os mesmos resultados da imobilização em 8, proporcionando mais conforto e menos problemas cutâneos.
- Os objetivos dos vários métodos de imobilização são:
  - Apoiar a cintura do ombro, elevando o fragmento lateral em uma direção superior, para fora e para trás (tipoia).
  - Deprimir o fragmento medial (8).
  - Manter algum grau de redução da fratura (ambos).
  - Permitir que o paciente utilize a mão e o cotovelo ipsolateral.
- Apesar do método de imobilização utilizado, algum grau de encurtamento e deformidade geralmente resulta.
- Em geral, a imobilização é utilizada por 4–6 semanas.
- Durante o período de imobilização, o arco ativo de movimentos do cotovelo, do punho e da mão deve ser estimulado.

Cirúrgico

- As indicações cirúrgicas para as fraturas da diáfise média da clavícula são controversas e mudaram recentemente.
- As indicações aceitas para o tratamento cirúrgico de fraturas agudas da clavícula são fraturas expostas, comprometimento neurovascular associado e abaulamento da pele com potencial progressão para fratura exposta.
- Existem controvérsias sobre o tratamento das fraturas da diáfise média da clavícula com desvio e encurtamento (>1–2 cm).
  - Apesar de a maioria das fraturas desviadas da diáfise média consolidar, estudos relatam disfunção do ombro e insatisfação do paciente secundária à deformidade estética.
  - Também existem evidências mais recentes de que o resultado funcional pode ser melhorado em alguns desses pacientes com o tratamento cirúrgico. Além disso, a presença de uma pseudoartrose pode levar a uma função inferior.
- Existem controvérsias em relação ao tratamento das fraturas da clavícula distal do tipo II.
  - Alguns autores indicam que todas as fraturas do tipo II requerem tratamento cirúrgico.

- Outros relatam que, se as extremidades ósseas estão em contato, pode-se esperar consolidação, mesmo na presença de algum grau de desvio. Nessa situação, o tratamento conservador consiste em imobilização em tipoia e mobilização progressiva do ombro.

- A fixação cirúrgica pode ser feita com o uso de:
  - **Fixação com placa:** é colocada na face superior ou anteroinferior da clavícula.
    - A fixação com placas e parafusos requer uma exposição mais extensa que os implantes intramedulares, mas tem a vantagem de ser uma fixação mais firme.
  - **Fixação intramedular (pino de Hagie, pino de Rockwood):** colocada de modo anterógrado através do fragmento lateral e depois de modo retrógrado na direção do fragmento medial.
    - O uso da fixação intramedular requer frequente acompanhamento radiográfico para monitorar a possibilidade de migração do material de síntese e um segundo procedimento para a remoção deste material.
    - Pinos intramedulares podem causar erosão da pele lateralmente no sítio de inserção do material. Estes implantes estão associados a complicações em até 50% dos casos.
  - O tratamento cirúrgico das fraturas tipo II da clavícula distal consiste da redução do fragmento medial ao fragmento lateral. Isto é feito com o uso da fixação coracoclavicular (bandagem de Mersilene, fios de sutura, fios de aço, ou parafusos) ou fixação através da articulação AC, através do fragmento lateral e na direção do fragmento medial (placas laterais para clavícula).

COMPLICAÇÕES

- **Comprometimento neurovascular:** é incomum e pode resultar tanto da lesão inicial ou por compressão das estruturas adjacentes pelo calo e/ou pela deformidade residual. Os vasos subclávios ficam em risco com o uso da placa superior.
- **Consolidação viciosa:** pode causar uma proeminência óssea e estar associada a escores DASH mais baixos após 1 ano.
- **Pseudoartrose:** a incidência de pseudoartrose após fraturas de clavícula varia de 0,1–13%, com 85% de todas as pseudoartroses ocorrendo no terço médio.
  - Os fatores implicados no desenvolvimento de pseudoartroses da clavícula incluem (1) gravidade do trauma inicial (ferida

aberta), (2) extensão do desvio dos fragmentos da fratura, (3) interposição de tecidos moles, (4) refratura, (5) período inadequado de imobilização e (6) redução aberta primária e fixação interna.

- **Artrite pós-traumática:** pode ocorrer após lesões intra-articulares na articulação esternoclavicular ou AC.

12 Lesões das articulações acromioclavicular e esternoclavicular

LESÃO DA ARTICULAÇÃO ACROMIOCLAVICULAR (AC)

Epidemiologia

- Mais comum na segunda década de vida, associada a atividades esportivas de contato.
- Luxações acromioclaviculares representam 9–10% das lesões traumáticas agudas da cintura do ombro.
- Mais comum em homens (5–10:1).

Anatomia (Fig. 12.1)

- A articulação AC é uma articulação diartroidal, com superfícies articulares cobertas por sinóvia e localizada entre a extremidade lateral da clavícula e o acrômio medial.
- Inclinação no plano da articulação pode ser vertical ou inclinada medialmente em 50°.
- Os ligamentos AC (anterior, posterior, superior e inferior) reforçam a fina cápsula. Fibras dos músculos deltoide e trapézio se fundem com o ligamento AC superior para reforçar a articulação.
- A articulação AC possui mobilidade mínima através de um disco intra-articular meniscoide que demonstra uma degeneração dependente da idade até ser essencialmente não funcional por volta da quarta década de vida.

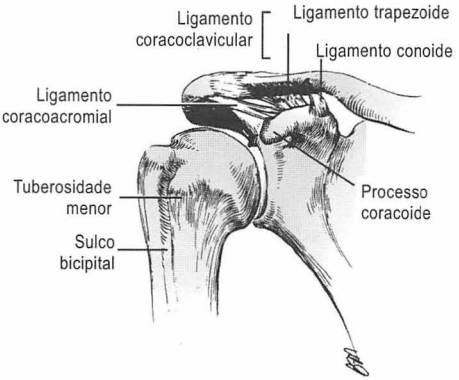

FIGURA 12.1 Anatomia normal da articulação acromioclavicular. (De Bucholz RW, Heckman JD, Court-Brown C, *et al.*, eds. *Rockwood and Green's Fractures in Adults.* 6ª ed. Philadelphia: Lippincott Williams & Wilkins; 2006.)

- A estabilidade horizontal da articulação AC é conferida pelos ligamentos AC, enquanto a estabilidade vertical é mantida pelos ligamentos coracoclaviculares (conoide-medial, trapezoide-lateral).
- A distância coracoclavicular média é de 1,1–1,3 cm.

Mecanismo de lesão

- **Direto:** é o mecanismo mais comum, resultante de uma queda sobre o ombro com o braço aduzido, direcionando o acrômio medial e inferiormente.
- **Indireto:** causada por uma queda sobre a mão hiperestendida com transmissão da força através da cabeça umeral e pela articulação AC (Fig. 12.2).

Fraturas e lesões associadas

- **Fraturas:** clavícula, processo acromial e processo coracoide.
- Pneumotórax ou contusão pulmonar com as luxações AC do tipo VI.

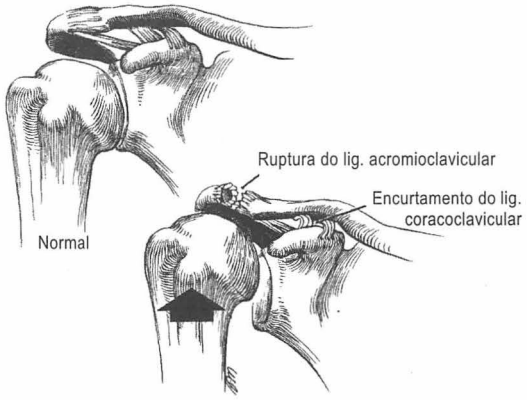

FIGURA 12.2 Uma força indireta aplicada através da extremidade superior (p. ex., uma queda sobre a mão hiperestendida) pode causar um desvio superior do acrômio em relação à clavícula, lesionando os ligamentos acromioclaviculares. Entretanto, o estresse não é exercido sobre os ligamentos coracoclaviculares. (De Bucholz RW, Heckman JD, Court-Brown C, *et al.*, eds. *Rockwood and Green's Fractures in Adults.* 6ª ed. Philadelphia: Lippincott Williams & Wilkins; 2006.)

Avaliação clínica

- O paciente deve ser examinado nas posições em pé ou sentada com a extremidade superior em uma posição pendente, aumentando o estresse sobre a articulação AC e enfatizando a deformidade.
- A característica anatômica principal é o surgimento de uma depressão em direção inferior do ombro e braço.
- Um exame padrão do ombro deve ser feito, incluindo a avaliação do estado neurovascular e possíveis lesões associadas da extremidade superior. A inspeção pode revelar uma aparente deformidade em ressalto da articulação AC lesionada, com possível abaulamento da pele sobre a clavícula distal. O arco de movimentos do ombro pode ser limitado pela dor. A sensibilidade pode ser desencadeada sobre a articulação AC.

Avaliação radiográfica

- A série do trauma do ombro (incidências anteroposterior [AP], Y escapular e axilar) em geral é suficiente para o reconhecimento da lesão AC. A incidência Zanca é feita com o feixe de raios X em 10–15° de inclinação cefálica, permitindo melhor visualização da clavícula distal.
- A lesão ligamentar para as articulações coracoclaviculares pode ser avaliada em radiografias de estresse, nas quais pesos (4,5–6,7 kg) são presos aos punhos e uma radiografia em AP é realizada de ambos os ombros, para comparar as distâncias coracoclaviculares (difícil execução em quadros agudos e o exame tem poucas aplicações clínicas).

Classificação

- A lesão é classificada dependendo do grau e da direção do desvio da clavícula distal (Tabela 12.1 e Fig. 12.3).

Tratamento

Tipo I: repouso por 7–10 dias, compressas de gelo, tipoia. Repouso absoluto até que o paciente possa movimentar o ombro por um arco de movimentos indolor (2 semanas).

Tipo II: tipoia durante 1–2 semanas, exercícios suaves para o arco de movimentos assim que possível. Afastamen-

TABELA 12.1 Classificação das lesões da articulação acromioclavicular (AC)

Tipo	Anatomia	Exame clínico	Exame radiológico
I	Distensão do ligamento AC	Sensibilidade da articulação AC, dor mínima com a movimentação do braço, ausência de dor no interespaço coracoclavicular	Sem anormalidades
II	Ruptura do ligamento AC articular, distensão dos ligamentos coracoclaviculares	Clavícula distal levemente superior ao acrômio e móvel à palpação; sensibilidade no espaço coracoclavicular	Leve elevação da extremidade distal da clavícula; alargamento da articulação AC. Radiografias de estresse demonstram espaço coracoclavicular inalterado em relação ao ombro normal
III	Ligamentos AC e coracoclaviculares rompidos com luxação da articulação AC. Os músculos deltoide e trapézio geralmente estão desinseridos da clavícula distal	A extremidade superior e o fragmento distal estão deprimidos e a extremidade distal do fragmento proximal pode abaular a pele. A articulação AC é sensível e o alargamento coracoclavicular é evidente.	Radiografias demonstram a clavícula distal superior à borda medial do acrômio; incidências de estresse revelam um interespaço coracoclavicular alargado, 25–100% maior do que o lado normal
IV	Clavícula distal desviada posteriormente na direção ou através do trapézio. Os músculos deltoide e trapézio estão desinseridos da clavícula distal	A dor não é maior do que a observada no tipo III: a clavícula distal está desviada posteriormente, se afastando do acrômio	A radiografia axilar ou imagens de tomografia computadorizada demonstram o desvio posterior da clavícula distal
V	Clavícula distal macroscópica e gravemente desviada superiormente (>100%). Os músculos trapézio e deltoide estão desinseridos da clavícula distal	Tipicamente associada a abaulamento da pele	As radiografias demonstram o interespaço coracoclavicular 100–300% maior do que o do lado normal
VI	A articulação AC está luxada, com a clavícula desviada inferiormente ao acrômio ou coracoide; o interespaço coracoclavicular está diminuído em comparação com o lado normal. Os músculos deltoide e trapézio estão desinseridos da clavícula distal	O ombro apresenta uma aparência plana, com o acrômio proeminente; fraturas associadas da clavícula e das costelas superiores e as lesões do plexo braquial resultam do trauma por mecanismo de alta energia	Um dos dois tipos de luxação inferior: subacromial ou subcoracoide

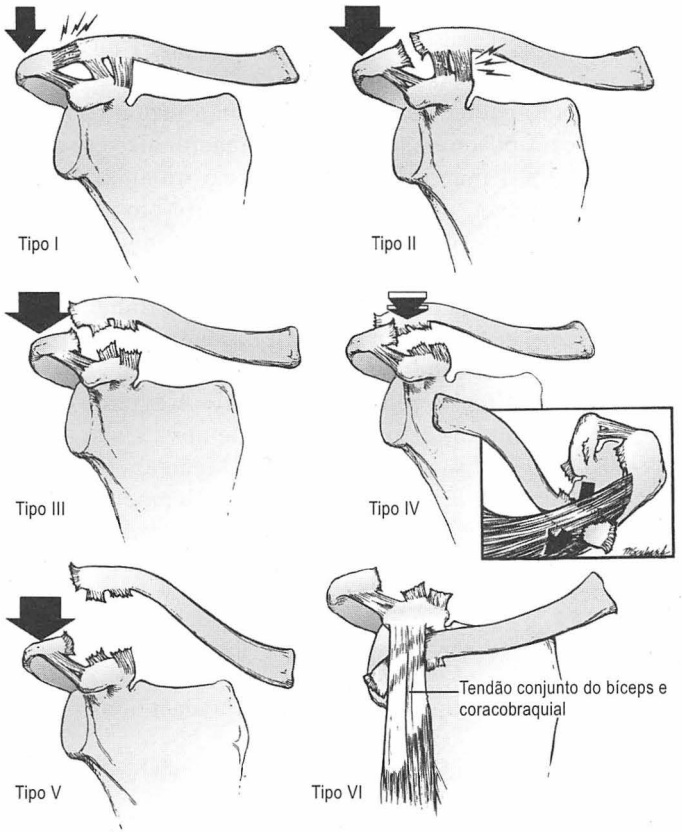

FIGURA 12.3 Classificação das lesões ligamentares da articulação acromioclavicular (AC). **Topo esquerdo**: lesão do tipo I, uma leve força aplicada sobre a ponta do ombro não rompe o ligamento AC ou ligamentos coracoclaviculares. **Topo direito**: uma força de moderada a excessiva aplicada à ponta do ombro rompe o ligamento AC, mas os ligamentos coracoclaviculares permanecem intactos (tipo II). **Centro esquerdo**: quando uma força intensa é aplicada à ponta do ombro, tanto o ligamento AC como os ligamentos coracoclaviculares se rompem (tipo III). **Centro direito**: em uma lesão do tipo IV, não somente os ligamentos estão rompidos, mas também a extremidade distal da clavícula está desviada posteriormente na direção ou através do músculo trapézio. **Canto inferior esquerdo**: uma força violenta aplicada sobre a ponta do ombro não somente rompe os ligamentos AC e coracoclaviculares, como também rompe as fixações musculares e cria uma grande separação entre a clavícula e o acrômio (tipo V). **Canto inferior direito**: é uma luxação inferior da clavícula distal, em que a clavícula é inferior ao processo coracoide e posterior aos tendões do bíceps e coracobraquial. (De Bucholz RW, Heckman JD, Court-Brown C, *et al.*, eds. *Rockwood and Green's Fractures in Adults.* 6ª ed. Philadelphia: Lippincott Williams & Wilkins; 2006.)

to de atividades pesadas por 6 semanas. Mais de 50% dos pacientes com lesões dos tipos I ou II permanecem sintomáticos por longos períodos.

Tipo III: para pacientes inativos, que não fazem trabalhos braçais ou que são atletas recreacionais, especialmente para o braço não dominante, o tratamento conservador está indicado: tipoia, exercícios precoces para o arco de movimentos, fortalecimento e aceitação da deformidade. Pacientes mais jovens e ativos com graus mais acentuados de desvio e trabalhadores braçais que utilizam sua extremidade superior acima do plano horizontal podem se beneficiar da estabilização cirúrgica. O reparo geralmente é evitado nos atletas de contato, devido ao risco de nova lesão.

Tipos IV–VI: em geral são tratados com redução aberta e reparo cirúrgico ou a reconstrução dos ligamentos coracoclaviculares é realizada para estabilidade vertical, apesar de não existirem evidências de nível um para esse tratamento.

Complicações

- **Ossificação coracoclavicular:** não associada a aumento da incapacidade.
- **Osteólise da clavícula distal:** associada a dor crônica de baixa intensidade e fraqueza.
- Artrite AC.

LESÃO DA ARTICULAÇÃO ESTERNOCLAVICULAR (EC)

Epidemiologia

- As lesões da articulação EC são raras; Cave *et al.* publicaram que, das 1.603 luxações da cintura do ombro, somente 3% foram EC, 85% glenoumerais e 12% luxações AC.
- Aproximadamente 80% das luxações da articulação EC são causadas por acidentes automobilísticos (47%) ou lesões relacionadas com esportes (31%).

Anatomia (Fig. 12.4)

- A articulação EC é uma articulação diartrodial, representando a única articulação verdadeira entre a extremidade superior e o esqueleto axial.

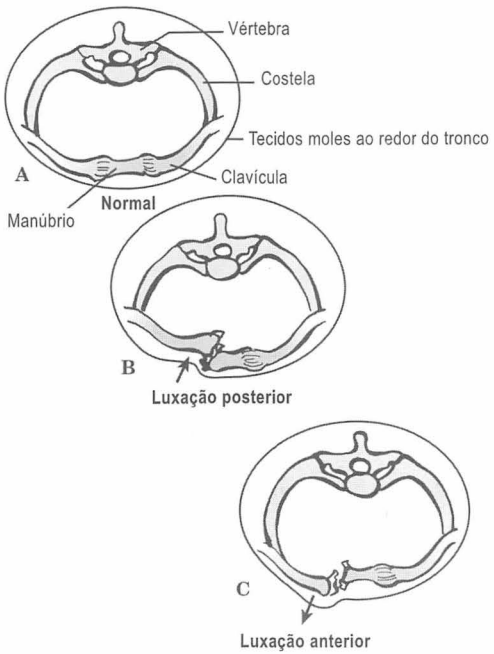

FIGURA 12.4 Cortes transversais através do tórax no nível da articulação esternoclavicular. (**A**) Relações anatômicas normais. (**B**) Luxação posterior da articulação esternoclavicular. (**C**) Luxação anterior da articulação esternoclavicular. (De Bucholz RW, Heckman JD, Court-Brown C, *et al.*, eds. *Rockwood and Green's Fractures in Adults.* 6ª ed. Philadelphia: Lippincott Williams & Wilkins; 2006.)

- A superfície articular da clavícula é muito maior do que a do esterno; ambas são cobertas com fibrocartilagem. Menos da metade da clavícula medial articula-se com o esterno; assim, a articulação EC possui a distinção de ter o menor grau de estabilidade óssea das grandes articulações do corpo.
- A integridade articular deriva da configuração tipo sela da articulação (convexa verticalmente e côncava anteroposteriormente).
  - □ O ligamento do disco intra-articular serve de refreio contra o deslizamento medial da clavícula.
  - □ O ligamento costoclavicular extra-articular resiste contra a rotação e deslocamento medial-lateral.
  - □ O ligamento interclavicular ajuda a manter o posicionamento do ombro.

- O arco de movimentos é de 35° de elevação superior, 35° de movimentação AP combinada e 50° de rotação ao redor de seu eixo longo.
- A fise medial da clavícula é a última a fundir-se. Ela se ossifica aos 20 anos e se funde à diáfise entre os 25–30 anos. Portanto, pode se supor que as luxações da articulação EC na verdade podem ser lesões fisárias.

Mecanismo da lesão (Fig. 12.5)

- **Direto:** a força aplicada à face anteromedial da clavícula direciona a clavícula posteriormente para o mediastino, produzindo uma luxação posterior. Isso pode ocorrer quando um atleta está em decúbito dorsal e outro atleta cai sobre ele, quando um indivíduo cai por sobre um veículo ou quando um indivíduo é atingido por um veículo, sendo arremessado contra uma parede.
- **Indireto:** a força pode ser aplicada indiretamente à articulação EC através das regiões anterolateral (produzindo uma luxação EC anterior) ou posterolateral (produzindo uma luxação EC posterior) do ombro. Essas luxações comumente são vistas nos "empilhamentos" do futebol americano nos quais um atleta está apoiado obliquamente sobre seu ombro e uma força é aplicada com o indivíduo incapacitado de mudar de posição.

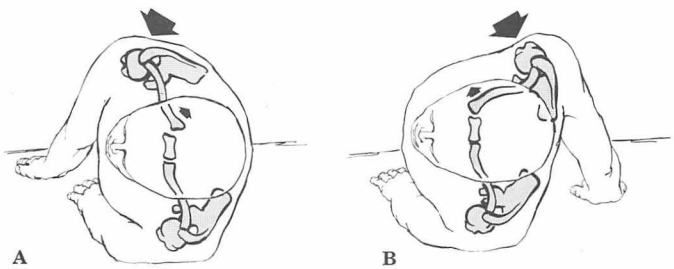

FIGURA 12.5 Mecanismos que produzem luxações anteriores ou posteriores da articulação esternoclavicular. (**A**) Se o paciente está deitado sobre o chão e uma força de compressão é aplicada sobre a face posterolateral do ombro, a extremidade medial da clavícula será deslocada posteriormente. (**B**) Quando as forças de compressão lateral são direcionadas pela posição anterior, a extremidade medial da clavícula é luxada anteriormente. (De Bucholz RW, Heckman JD, Court-Brown C, *et al.*, eds. *Rockwood and Green's Fractures in Adults.* 6ª ed. Philadelphia: Lippincott Williams & Wilkins; 2006.)

Avaliação Clínica

- O paciente tipicamente se apresenta fixando a extremidade afetada através do tronco com o braço contralateral. A cabeça do paciente pode estar inclinada para o lado lesionado, para diminuir o estresse através da articulação, e o paciente pode resistir contra colocar a escápula de encontro à mesa de exame.
- Edema, sensibilidade e arco doloroso de movimentos do ombro geralmente estão presentes, com uma alteração variável da proeminência clavicular medial, dependendo do grau e da direção da lesão.
- O estado neurovascular deve ser avaliado, pois o plexo braquial e grandes estruturas vasculares estão na vizinhança imediata da clavícula medial.
- Com as luxações posteriores, o ingurgitamento venoso da extremidade ipsolateral, falta de ar, inspiração dolorosa, deglutição difícil e uma sensação de sufocação podem estar presentes. O tórax deve ser auscultado para assegurar a presença de sons respiratórios bilateralmente simétricos.

Avaliação radiológica

- As radiografias AP do tórax tipicamente demonstram assimetria das clavículas, o que deve levar a uma avaliação radiográfica mais detalhada. As imagens devem ser avaliadas com relação à presença de pneumotórax se o paciente queixar-se de distúrbios respiratórios.
- **Incidência de Hobbs:** nesta incidência cefalocaudal de 90°, o paciente se inclina sobre a placa e o feixe radiológico é angulado por trás do pescoço (Fig. 12.6).
- **Incidência em serendidade:** esta incidência com inclinação cefálica de 40° é direcionada para o manúbrio. Com uma luxação anterior, a clavícula medial se localiza acima da linha interclavicular; com uma luxação posterior, a clavícula medial se localiza abaixo dessa linha (Fig. 12.7).
- **Imagens de tomografia computadorizada (TC):** a TC é a melhor técnica para avaliar as lesões da articulação EC, capaz de distinguir entre fraturas e luxações da clavícula medial, bem como delinear pequenas subluxações que poderiam passar despercebidas.

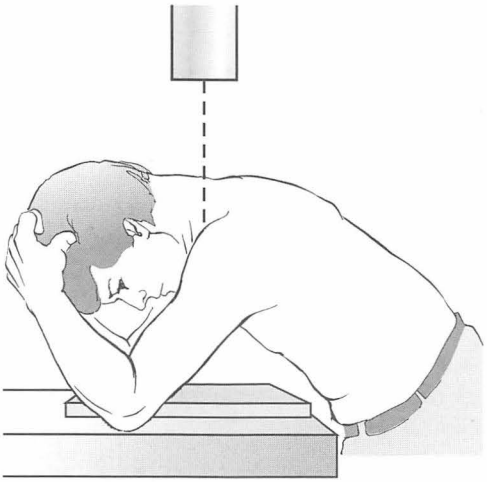

FIGURA 12.6 Incidência de Hobbs: posicionamento do paciente para avaliação radiológica da articulação esternoclavicular, como recomendado por Hobbs. (Modificado de Hobbs DW, Sternoclavicular joint: a new axial radiographic view. *Radiology*. 1968;90:801–802; em Bucholz RW, Heckman JD, Court-Brown C, *et al.*, eds. *Rockwood and Green's Fractures in Adults*. 6ª ed. Philadelphia: Lippincott Williams & Wilkins; 2006.)

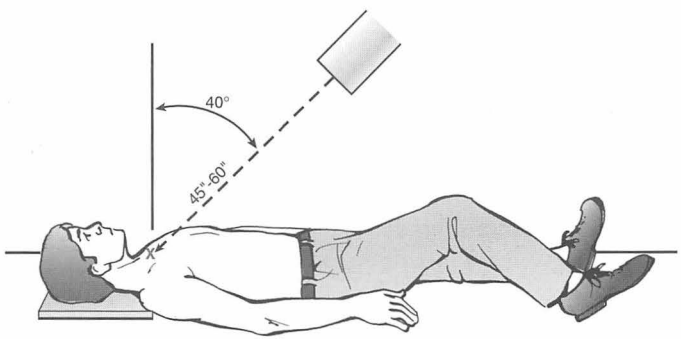

FIGURA 12.7 Incidência em serendidade: posicionamento do paciente para a incidência em "serendipidade" das articulações esternoclaviculares. A ampola de raios X é inclinada 40° da posição vertical e direcionada diretamente para o manúbrio. O chassi não rígido deve ser grande o suficiente para receber imagens projetadas das metades mediais de ambas as clavículas. Em crianças, a distância entre a ampola e o paciente deve ser de 1,1 m; em adultos com tórax mais largo, a distância deve ser de 1,5 m. (De Bucholz RW, Heckman JD, Court-Brown C, *et al.*, eds. *Rockwood and Green's Fractures in Adults*. 6ª ed. Philadelphia: Lippincott Williams & Wilkins; 2006.)

Classificação

Anatômica

- **Luxação anterior:** mais comum.
- Luxação posterior.

Etiológica

- Distensão ou subluxação.
  - □ **Leve:** articulação estável, mantida a integridade ligamentar.
  - □ **Moderada:** subluxação, com ruptura parcial dos ligamentos.
  - □ **Grave:** articulação instável, com comprometimento ligamentar completo.
- **Luxação aguda:** ruptura ligamentar completa com franca translação da clavícula medial.
- **Luxações recorrentes:** raras.
- Luxação não reduzida.
- **Atraumática:** pode ocorrer com luxação espontânea, luxação do desenvolvimento (congênita), osteoartrite, osteíte condensante da clavícula medial, hiperostose EC ou infecção.

Tratamento

- **Distensão leve:** gelo está indicado durante as primeiras 24 h, com imobilização em tipoia durante 3–4 dias e um retorno gradual às atividades normais conforme o tolerado.
- **Distensão moderada ou subluxação:** gelo está indicado durante as primeiras 24 h, com enfaixamento da clavícula, tipoia ou bandagem em formato de 8 durante uma semana, seguida por imobilização com tipoia por 4–6 semanas.
- Distensão grave ou luxação (Fig. 12.8).
  - □ **Anterior:** como no tratamento conservador, é controverso se deve ser tentada uma redução fechada, porque geralmente ela é instável; uma tipoia pode ser utilizada para conforto. A redução fechada pode ser feita com uso de anestesia geral, ou narcóticos e relaxantes musculares para o paciente estoico. O paciente é colocado em decúbito dorsal com um coxim enrolado entre as escápulas. Uma pressão direta direcionada posteriormente em geral resulta em redução. Os cuidados pós-redução consistem no enfaixamento da clavícula, tipoia ou uma bandagem em formato de 8 durante 4–6 semanas. Alguns defendem o uso de um acolchoamento volumoso com uma fita elástica para manter a redução.

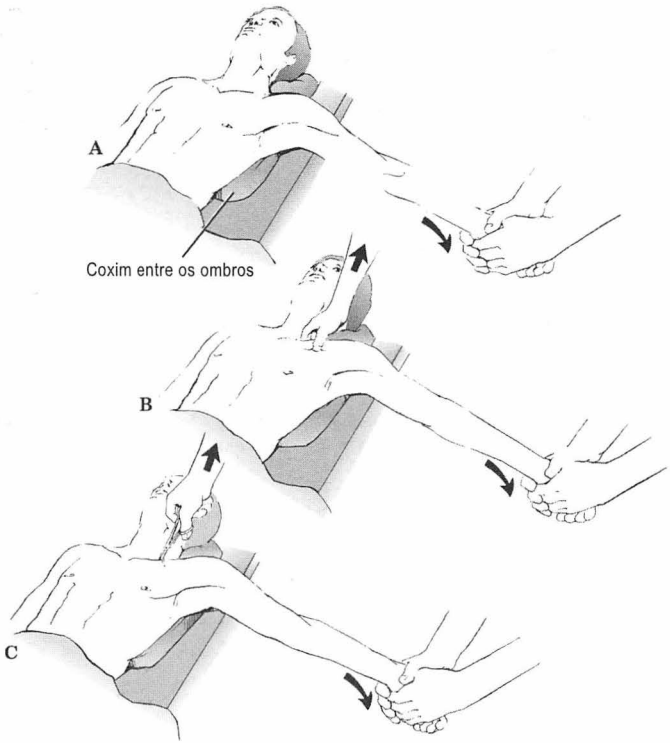

FIGURA 12.8 Técnica para redução fechada da articulação esternoclavicular. (**A**) O paciente é posicionado em decúbito dorsal com um coxim entre os dois ombros. A seguir, aplica-se tração ao braço de encontro à contratração em uma posição de abdução e leve extensão. Nas luxações anteriores, a pressão direta sobre a extremidade medial da clavícula pode reduzir a articulação. (**B**) Nas luxações posteriores, além da tração, pode ser necessária a manipulação da extremidade medial da clavícula com os dedos para soltar a clavícula da região posterior do manúbrio. (**C**) Em luxações posteriores de difícil redução, pode ser necessário preparar a extremidade medial da clavícula com a técnica estéril e utilizar uma pinça para campos para capturar a extremidade medial da clavícula e recolocá-la na posição reduzida. (De Bucholz RW, Heckman JD, Court-Brown C, *et al.*, eds. *Rockwood and Green's Fractures in Adults.* 6ª ed. Philadelphia: Lippincott Williams & Wilkins; 2006.)

- **Posterior:** anamnese e exame físico minuciosos são necessários para afastar a possibilidade de problemas pulmonares ou neurovasculares associados. A pronta redução aberta ou fechada está indicada, geralmente sob anestesia geral. A redu-

ção fechada costuma ser bem-sucedida e permanece estável. O paciente é colocado em decúbito dorsal sobre um coxim enrolado entre as escápulas. A redução fechada pode ser obtida com a aplicação de tração sobre o braço em abdução e extensão. A tração direcionada anteriormente sobre a clavícula com uma pinça de fixação de campos pode ser necessária. Recorre-se a enfaixamento da clavícula, uso de tipoia ou bandagem em formato de 8 para imobilização durante 4–6 semanas. Um cirurgião geral ou torácico deve ficar de prontidão, para a possibilidade de dano inadvertido às estruturas neurovasculares subjacentes.

- **Lesão da fise medial:** a redução fechada geralmente é bem-sucedida, com cuidados pós-redução consistindo em enfaixamento da clavícula, uso de tipoia ou bandagem em formato de 8 por 4–6 semanas.
- O tratamento cirúrgico da luxação EC pode incluir a fixação da clavícula medial ao esterno utilizando a fáscia lata, o tendão subclávio ou fios de sutura, osteotomia ou ressecção da clavícula medial. O uso de fios de Kirschner ou fios de Steinmann é desencorajado, porque pode ocorrer migração do material de síntese.

Complicações

- A aparência estética é a maior complicação de pacientes que se queixam de uma proeminência medial aumentada.
- As complicações são mais comuns nas luxações posteriores e refletem a proximidade entre a clavícula medial e as estruturas mediastínicas e neurovasculares. O índice de complicação chega aos 25% nas luxações posteriores. As complicações incluem:
  - □ Pneumotórax.
  - □ Laceração da veia cava superior.
  - □ Congestão venosa no pescoço.
  - □ Ruptura esofágica.
  - □ Compressão da artéria subclávia.
  - □ Compressão da artéria carótida.
  - □ Alterações vocais.

13 Fraturas da escápula

EPIDEMIOLOGIA

- Lesão relativamente rara, que representa somente 3–5% de todas as fraturas de ombro e 0,5–1% de todas as fraturas.
- A média de idade dos pacientes com fratura da escápula é de 35–45 anos.

ANATOMIA

- Esse osso triangular plano liga a extremidade superior ao esqueleto axial.
- A proteção contra o impacto é fornecida pela grande massa muscular, bem como pela mobilidade da escápula sobre a parede torácica, aumentando ainda mais a força de dissipação.

MECANISMO DA LESÃO

- Trauma por alta energia significativa em geral é necessário para fraturar a escápula, evidenciada pela causa mais comum de lesão – acidente automobilístico em aproximadamente 50% dos casos e acidentes com motocicletas em 11–25% dos casos.
- A lesão indireta ocorre através do carregamento axial sobre o braço hiperestendido (colo escapular, glenoide, fratura intra-articular).
- O trauma direto ocorre após um impacto ou queda (fratura do corpo da escápula) ou por trauma direto sobre a ponta do ombro (fratura do acrômio, coracoide).
- A luxação do ombro pode causar uma fratura da glenoide.
- Músculos ou ligamentos podem causar uma fratura por avulsão.

LESÕES ASSOCIADAS

- A presença de uma fratura da escápula deve levantar suspeita de lesões associadas, porque 35–98% das fraturas da escápula ocorrem na presença de lesões comórbidas, incluindo:
  - **Lesões ipsolaterais do dorso superior:** fraturas de costelas, clavícula, esterno.

- □ **Pneumotórax:** visto em 11–55% das fraturas da escápula.
- □ **Contusão pulmonar:** presente em 11–54% das fraturas da escápula.
- □ **Lesões às estruturas neurovasculares:** lesões do plexo braquial, avulsões vasculares.
- □ **Lesões da coluna:** 20% coluna cervical inferior, 76% coluna torácica, 4% coluna lombar.

AVALIAÇÃO CLÍNICA

- Uma avaliação completa para trauma é indicada, com atenção para as vias aéreas, respiração, circulação, incapacidade e exposição.
- O paciente tipicamente se apresenta com a extremidade superior apoiada pela mão contralateral em uma posição de adução e imóvel, com um arco de movimento doloroso, especialmente a abdução do ombro.
- Um exame cuidadoso para detectar lesões associadas deve ser realizado, com avaliação neurovascular completa.
- Síndrome compartimental sobre a escápula é incomum, mas deve ser afastada na presença de dor desproporcional em relação à lesão. O *sinal de Comolli* é um edema triangular do tórax posterior sobre a escápula e é sugestivo de hematoma, resultando em aumento das pressões compartimentais.

AVALIAÇÃO RADIOLÓGICA

- Pode ser detectada inicialmente em uma radiografia de tórax. As radiografias iniciais devem incluir uma série do trauma do ombro, consistindo em uma incidência anteroposterior verdadeira, uma axial e uma do Y escapular (escapular lateral verdadeira), em geral capazes de demonstrar a maioria das fraturas de glenoide, colo escapular, corpo e do acrômio.
  - □ A incidência axial pode ser utilizada para delinear ainda mais a borda do acrômio e a da glenoide.
  - □ Uma fratura acromial não deve ser confundida com um *os acromiale*, que é uma apófise arredondada não fundida e está presente em aproximadamente 3% da população. Quando presente, é bilateral em 60% dos casos.
  - □ A *hipoplasia da glenoide*, ou *displasia do colo escapular*, é uma anormalidade incomum que pode se assemelhar a uma impacção da glenoide e estar associada a anormalidades da

cabeça umeral ou do acrômio. Sua evolução é benigna e geralmente é um achado acidental.

- Uma inclinação cefálica de 45° (*Stryker notch*) é útil para identificar fraturas do coracoide.
- A tomografia computadorizada pode ser útil para maior caracterização intra-articular das fraturas da glenoide.
- Devido à alta incidência de lesões associadas, especialmente às estruturas torácicas, uma radiografia de tórax faz parte essencial da avaliação.

CLASSIFICAÇÃO

Classificação anatômica (Zdravkovic e Damholt) (Fig. 13.1)

Tipo I: corpo da escápula.
Tipo II: fraturas apofisárias, incluindo do acrômio e do coracoide.
Tipo III: fraturas do ângulo superolateral, incluindo o colo escapular e a glenoide.

Classificação de Ideberg das fraturas intra-articulares da glenoide (Fig. 13.2)

Tipo I: fratura por avulsão da margem anterior.
Tipo IIA: fratura transversa através da fossa glenoide saindo inferiormente.
Tipo IIB: fratura oblíqua através da fossa glenoide saindo inferiormente.

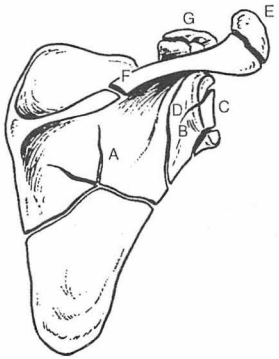

FIGURA 13.1 Classificação anatômica. **(A)** corpo da escápula; **(B,C)** glenoide; **(D)** colo escapular; **(E)** acrômio; **(F)** espinha da escápula; **(G)** coracoide.

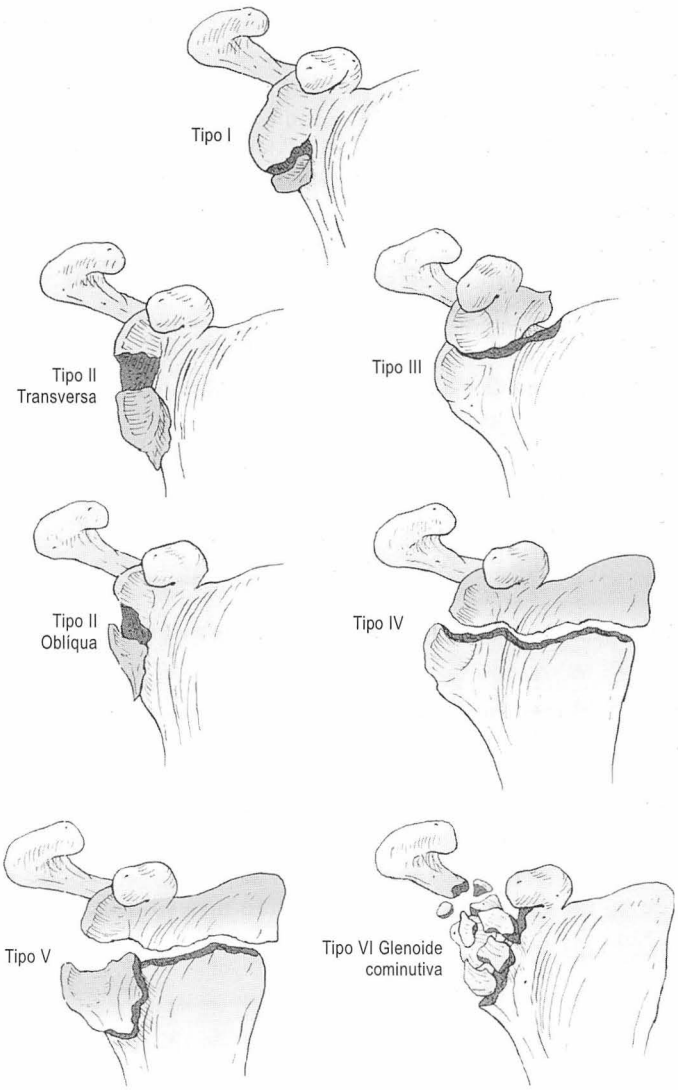

FIGURA 13.2 Classificação de Ideberg das fraturas da glenoide em 5 tipos, com o tipo VI de Goss acrescentado. A classificação é histórica, porque a tomada de decisão se baseia no deslocamento do componente articular. (De Bucholz RW, Heckman JD, Court-Brown C, *et al.*, eds. *Rockwood and Green's Fractures in Adults:* 6ª ed. Philadelphia: Lippincott Williams & Wilkins; 2006.)

Tipo III: fratura oblíqua através da glenoide saindo superiormente e em geral associada a uma lesão da articulação acromioclavicular.
Tipo IV: fratura transversa saindo através da borda medial da escápula.
Tipo V: combinação de um padrão dos tipos II e IV.
Tipo VI: fratura cominutiva da glenoide.

Classificação das fraturas acromiais (Kuhn *et al.*) (Fig. 13.3)

Tipo I: minimamente desviada.
Tipo II: desviada, mas sem redução do espaço subacromial.
Tipo III: fratura desviada com estreitamento do espaço subacromial.

Classificação das fraturas do coracoide (Ogawa *et al.*) (Fig. 13.4)

Tipo I: proximal ao ligamento coracoclavicular.
Tipo II: distal ao ligamento coracoclavicular.

Classificação da OTA das fraturas da escápula

- Ver Fracture and Dislocation Classification Compendium http://www.ota.org/compendium/compendium.html.

TRATAMENTO

Conservador

A maioria das fraturas da escápula (extra-articulares) pode ser tratada de forma conservadora, consistindo no uso de tipoia e movimentação precoce do ombro.

Cirúrgico

- As indicações cirúrgicas são controversas, mas incluem:
  - Fraturas intra-articulares e desviadas da glenoide, envolvendo mais de 25% da superfície articular, com ou sem subluxação.
  - Fraturas do colo escapular com mais de 40° de angulação ou 1 cm de translação medial.
  - Fraturas do colo escapular com uma fratura desviada da clavícula ipsolateral.
  - Fraturas do acrômio que diminuem o espaço subacromial.

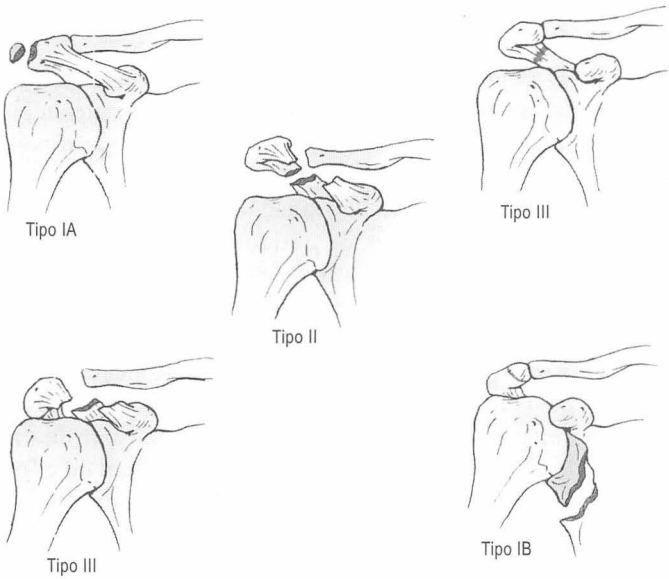

FIGURA 13.3 Fraturas do tipo I do acrômio não apresentam desvio e incluem os tipos IA (avulsão) e IB (fratura completa). As fraturas do tipo II são desviadas, mas não reduzem o espaço subacromial. As fraturas do tipo III causam uma redução do espaço subacromial. (Modificado de Kuhn JE, Blasier RB, Carpenter JE. Fractures of the acromion process: a proposed classification system. *J Orthop Trauma.* 1994;8:6–13.)

- Fraturas do processo coracoide que resultam em uma separação acromioclavicular funcional.
- Fraturas cominutivas da espinha da escápula.

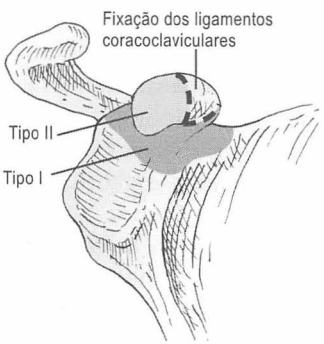

FIGURA 13.4 Classificação das fraturas do coracoide: o tipo I é proximal à fixação do ligamento coracoclavicular e o tipo II é distal. (Modificado de Ogawa K, Yoshida A, Takahashi M, Ui M. Fractures of the coracoid process. *J Bone Joint Surg Br.* 1979;79:17–19.)

- As opções específicas de tratamento incluem:
  - □ ***Fraturas da glenoide* (classificação de Ideberg):**

    Tipo I: as fraturas que envolvem mais de ¼ da fossa glenoide e resultam em instabilidade podem ser tratadas com redução aberta e fixação interna com parafuso, utilizando-se uma abordagem anterior ou posterior.

    Tipo II: pode resultar em subluxação inferior da cabeça umeral, necessitando de redução aberta, especialmente quando associada a mais de 5 mm de ressalto articular. Uma abordagem anterior tipicamente proporciona exposição adequada.

    Tipo III: a redução em geral é difícil e pode necessitar de exposição superior para inserção do parafuso da posição superior para a inferior, remoção parcial da clavícula ou ressecção da clavícula distal, além de exposição anterior para redução. Pode ser necessária uma exposição adicional do complexo suspensor superior do ombro (CSSO).

    Tipo IV: a redução aberta deve ser considerada para as fraturas desviadas, especialmente aquelas nas quais o fragmento superior da glenoide sofre desvio lateral.

    Tipo V: o tratamento cirúrgico não implica necessariamente melhores resultados funcionais, em comparação com o tratamento conservador com mobilização precoce, mas deve ser considerado com um ressalto articular superior a 5 mm.

  - □ ***Fraturas do corpo escapular:*** a fixação cirúrgica raramente está indicada, com medidas conservadoras em geral sendo efetivas. A redução aberta pode ser considerada na presença de comprometimento neurovascular, sendo necessária exploração.
  - □ ***Fraturas do colo da glenoide:*** em geral podem ser tratadas sintomaticamente, com exercícios para o arco de movimentos. Se a lesão for acompanhada por uma fratura desviada da clavícula, pode existir um segmento instável, incluindo a glenoide, o acrômio e a clavícula lateral. A fixação interna da fratura clavicular geralmente resulta em uma estabilização adequada para a consolidação da fratura da glenoide.
  - □ ***Fraturas do acrômio:*** deve-se excluir a presença de *os acromiale*, bem como de lesões concomitantes do manguito rotador. As fraturas desviadas do acrômio podem ser estabi-

lizadas por uma banda de tensão dorsal, se o desvio causar impacto subacromial.

- □ ***Fraturas do coracoide:*** separação acromioclavicular completa de terceiro grau, acompanhada por uma fratura com desvio significativo do coracoide, é indicação para redução aberta e fixação interna de ambas as lesões.
- □ ***Ombro flutuante:*** consiste em duplas rupturas do complexo suspensor superior do ombro (CSSO).

- O CSSO é um anel de osso e tecidos moles que inclui a glenoide, o coracoide, os ligamentos coracoclaviculares, a clavícula distal, a articulação acromioclavicular e o processo acromial (Fig. 13.5).
- O reforço superior é o terço médio da clavícula.
- O reforço inferior é o corpo lateral e a espinha da escápula.
- A ruptura traumática de dois ou mais componentes do CSSO, geralmente secundária a uma lesão por mecanismo de alta energia, costuma ser descrita como um ombro flutuante.
- Em termos históricos, o tratamento cirúrgico foi recomendado devido à instabilidade potencial e ao desvio da glenoide, o que pode levar a encurtamento, perda do arco de movimento do ombro e fraqueza potencial.
- Uma série recente de tratamentos conservadores de ombros flutuantes relatou bons resultados.

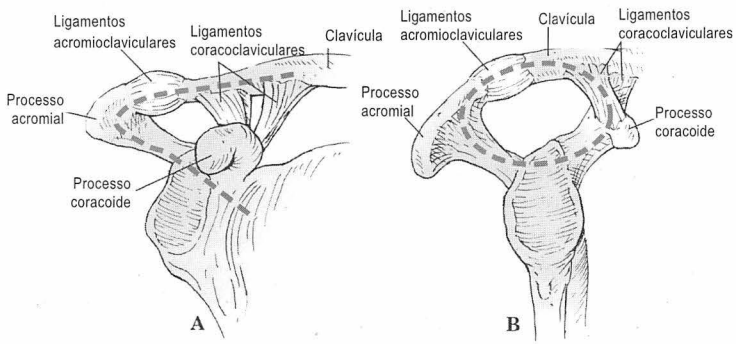

FIGURA 13.5 Anatomia do complexo suspensório superior do ombro. (**A**) Vista anteroposterior. (**B**) Vista lateral verdadeira. (Modificado de Goss TP. Double disruption of the superior shoulder suspensory complex. *J Orthop Trauma.* 1993;7:99–106.)

COMPLICAÇÕES

- **Lesões associadas:** são responsáveis pelas complicações mais sérias, devido à natureza de alta energia delas. Um aumento da morbidade está associado a fratura concomitante da primeira costela.
- **Consolidação viciosa:** as fraturas do corpo da escápula em geral consolidam com tratamento conservador; quando a consolidação viciosa ocorre, costuma ser bem tolerada, mas pode resultar em uma crepitação escapulotorácica dolorosa.
- **Pseudoartrose:** extremamente rara, mas quando presente e sintomática pode requerer redução aberta e fixação interna.
- **Lesão do nervo supraescapular:** pode ocorrer em associação a fraturas do corpo, do colo da escápula ou coracoide, que envolvam a incisura supraescapular (Fig. 13.6).

Dissociação escapulotorácica

- Tal lesão é uma ruptura traumática da escápula pela parede torácica posterior.
- Lesão potencialmente letal, na essência uma amputação subcutânea da parte dianteira do corpo.

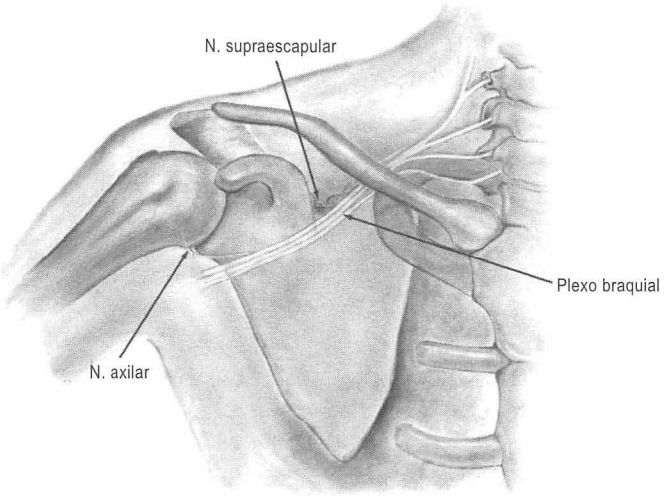

FIGURA 13.6 Diagrama esquemático demonstrando as posições do plexo em relação à escápula. (De Bucholz RW, Heckman JD, Court-Brown C, *et al.*, eds. *Rockwood and Green's Fractures in Adults:* 6ª ed. Philadelphia: Lippincott Williams & Wilkins; 2006.)

- O mecanismo é uma tração violenta e força de rotação, geralmente como resultado de um acidente automobilístico ou de motocicleta.
- A lesão neurovascular é comum:
  - **Plexopatia braquial completa:** 80%
  - **Plexopatia parcial:** 15%
  - **Artéria subclávia ou axilar:** 88%
- Pode estar associada a fratura ou luxação do ombro, com ou sem lesão óbvia do ombro.
- O diagnóstico inclui
  - Edema maciço da região do ombro.
  - Ausência de pulso no braço.
  - Um déficit neurológico completo ou parcial.
  - Desvio lateral da escápula em uma radiografia não rodada do tórax, que é diagnóstico (Fig. 13.7).
- Classificação.

Tipo I: Lesão musculoesquelética isolada.
Tipo IIA: Lesão musculoesquelética com ruptura vascular.
Tipo IIB: Lesão musculoesquelética com dano neurológico.
Tipo III: Lesão musculoesquelética com lesão neurológica e vascular.

- Tratamento inicial.
  - Os pacientes geralmente são politraumatizados.
  - Protocolos avançados para suporte da vida após trauma devem ser seguidos.

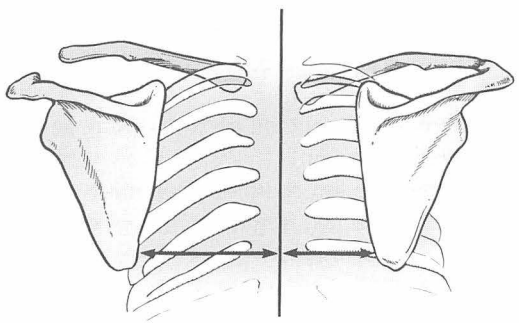

FIGURA 13.7 Diagrama da dissociação escapulotorácica, demonstrando o deslocamento lateral da escápula no lado lesionado (**esquerda**) em comparação com o lado normal (**direita**) em uma radiografia de tórax não rodada. (De Bucholz RW, Heckman JD, Court-Brown C, *et al.*, eds. *Rockwood and Green's Fractures in Adults:* 6ª ed. Philadelphia: Lippincott Williams & Wilkins; 2006.)

- □ Angiografia do membro com reparo vascular e exploração do plexo braquial são realizadas conforme as indicações.
- □ Estabilização das lesões ósseas ou articulares está indicada.

- Tratamento tardio
  - □ Neurológico
    - Após 3 semanas, uma eletromiografia está indicada.
    - Após 6 semanas, mielografia cervical ou imagem de ressonância magnética.
    - Artrodese de ombro e/ou amputação acima do cotovelo podem ser necessárias se o membro estiver frágil.
    - Avulsões da raiz nervosa e déficits completos representam prognóstico ruim.
    - As lesões parciais do plexo apresentam prognóstico bom e o uso funcional da extremidade geralmente é recuperado.
    - RM – "sinal da prateleira vazia".
  - □ Ósseo
    - Se a exploração inicial do plexo braquial revelar uma lesão séria, a amputação primária acima do cotovelo deve ser considerada.
    - Se a mielografia cervical revelar 3 ou mais pseudomeningoceles, o prognóstico é similarmente ruim.
- A lesão está associada a um resultado ruim, incluindo extremidade frágil em 25%, amputação precoce em 21% e morte em 10%.

Luxação intratorácica da escápula

- Extremamente rara.
- O ângulo inferior da escápula está bloqueado no espaço intercostal.
- A tomografia computadorizada do tórax pode ser necessária para confirmar o diagnóstico.
- O tratamento consiste em redução fechada e imobilização com tipoia durante 2 semanas, seguidas pelo uso progressivo funcional do ombro e do braço.

14 Luxação glenoumeral

EPIDEMIOLOGIA

- O ombro é a grande articulação que mais luxa no corpo, sendo responsável por até 45% das luxações.
- A maioria das luxações do ombro é anterior, sendo 8–9 vezes mais frequente que a luxação posterior, a segunda luxação de ombro mais comum.
- A incidência de luxação glenoumeral é de 17 por 100.000 pessoas a cada ano.
- Os picos de incidência ocorrem no grupo etário de 21–30 anos entre homens e no grupo etário de 61–80 anos em mulheres.
- A taxa de recorrência em todos os grupos etários é de 50%, mas se eleva para quase 89% entre os 14–20 anos de idade.
- As luxações inferiores (*luxatio erecta*) e superior do ombro são raras.

ANATOMIA (FIG. 14.1)

- A estabilidade glenoumeral depende de vários mecanismos passivos e ativos, incluindo:
  - **Passivos:**
    1. Conformidade articular.
    2. Efeito de vácuo do volume articular limitado.
    3. Adesão e coesão devido à presença de líquido sinovial.
    4. **Inclinação escapular:** para mais de 90% dos ombros, o ângulo crítico de inclinação escapular é entre 0–30°, abaixo

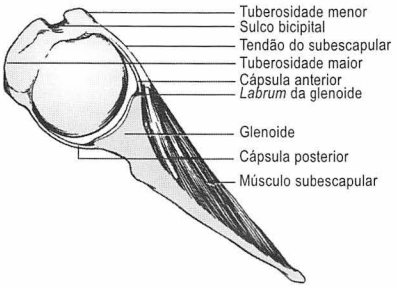

FIGURA 14.1 Vizualização da anatomia óssea do ombro. (De Bucholz RW,. Heckman JD, Court-Brown C, *et al.*, eds. *Rockwood and Green's Fractures in Adults.* 6ª ed. Philadelphia: Lippincott Williams & Wilkins; 2006.)

do qual a articulação glenoumeral é considerada instável e propensa à luxação inferior.

5. Restritores ligamentares e capsulares (Fig. 14.2).
   - **Cápsula articular:** a redundância impede uma restrição significativa, exceto nos arcos terminais de movimento. A cápsula anteroinferior limita a subluxação anterior do ombro abduzido. A cápsula posterior e o redondo menor limitam a rotação interna. A cápsula anterior e o subescapular inferior restringem a abdução e a rotação externa.
   - **Ligamento glenoumeral superior:** é o fator de restrição primária para a translação inferior do ombro aduzido.
   - **Ligamento glenoumeral médio:** é variável, mal definido ou ausente em 30% dos indivíduos. Limita a rotação externa a 45° de abdução.
   - **Ligamento glenoumeral inferior:** consiste em 3 bandas, a superior sendo de importância primordial para impedir uma luxação anterior do ombro. Ele limita a rotação externa entre 45–90° de abdução.
6. Labrum da glenoide.
7. **Restrições ósseas:** acrômio, coracoide, fossa glenoide.

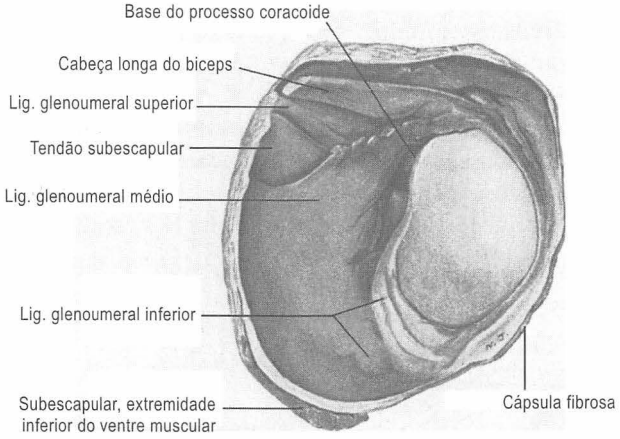

FIGURA 14.2 Ligamentos glenoumerais anteriores. O desenho demonstra os ligamentos glenoumerais anterossuperior, anteromedial e anteroinferior. Os ligamentos anteromedial e anteroinferior geralmente estão avulsionados da glenoide ou *labrum* da glenoide, em uma instabilidade anterior traumática. (De *Grant's Atlas of Anatomy.* 4ª ed. Baltimore: Williams & Wilkins; 1956.)

- □ **Ativos:**
  1. Bíceps, cabeça longa.
  2. Manguito rotador.
- O movimento coordenado do ombro envolve:
  1. Movimento glenoumeral.
  2. Movimento escapulotorácico.
  3. Movimento clavicular e esternoclavicular.
  4. Movimento acromioclavicular.
- **Anatomia patológica das luxações do ombro:**
  - □ Distensão ou ruptura da cápsula.
  - □ Em geral fora da glenoide, mas ocasionalmente fora da avulsão umeral dos ligamentos glenoumerais (lesão HAGL).
  - □ Dano labral.
  - □ Uma lesão de "Bankart" diz respeito à avulsão do *labrum* anteroinferior da borda da glenoide. Pode estar associada a uma fratura da borda da glenoide ("Bankart ósseo").
- **Lesão de Hill-Sachs:** um defeito na região posterolateral da cabeça umeral é causado por uma fratura de impressão pela borda da glenoide; é observada em 27% das luxações anteriores agudas e em 74% das luxações anteriores recorrentes (Fig. 14.3).

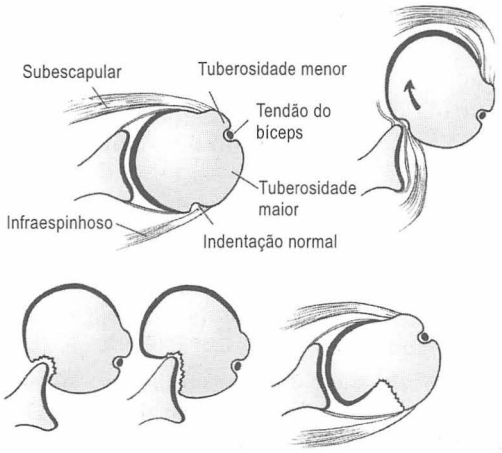

FIGURA 14.3 Lesão de Hill-Sachs associada a luxação anterior do ombro. Na luxação, a face posterior da cabeça umeral fica presa na borda anterior da glenoide. A borda da glenoide então inicia uma fratura por impactação que pode aumentar. (De Bucholz RW, Heckman JD, Court-Brown C, *et al.*, eds. *Rockwood and Green's Fractures in Adults.* 6ª ed. Philadelphia: Lippincott Williams & Wilkins; 2006.)

- **Luxação do ombro com ruptura associada ao manguito rotador:**
  - Comum em pacientes idosos.
    - **<40 anos de idade:** 35–40%.
    - **>60 anos de idade:** pode ser de até 80%.
  - Cuidado com a incapacidade de elevação do braço em um paciente idoso após uma luxação.

LUXAÇÃO GLENOUMERAL ANTERIOR

Incidência

- A luxação anterior representa 90% das luxações do ombro.

Mecanismo da lesão

A luxação glenoumeral anterior pode ocorrer como resultado de um trauma, secundário a forças diretas ou indiretas.

- Trauma indireto sobre a extremidade superior com o ombro em abdução, extensão e rotação externa é o mecanismo mais comum.
- Forças de impactação diretas sobre a região posterior do ombro podem produzir uma luxação anterior.
- Convulsões e choques elétricos tipicamente produzem luxações posteriores do ombro, mas eles também podem produzir uma luxação anterior.
- Instabilidade recorrente relacionada com frouxidão congênita ou adquirida ou mecanismos voluntários que podem levar a uma luxação anterior com mínimo trauma.

Avaliação clínica

- É útil determinar a natureza do trauma, a cronicidade da luxação, o padrão de recorrência com eventos que a desencadeiam e a presença de frouxidão ou uma história de instabilidade no ombro contralateral.
- O paciente tipicamente se apresenta com o ombro lesionado mantido em leve abdução e rotação externa. O ombro luxado agudamente é doloroso e apresenta espasmo muscular.
- O exame tipicamente revela uma aparência "quadrada" do ombro, devido à relativa proeminência do acrômio, uma cavidade relativa abaixo do acrômio posteriormente e uma massa palpável anteriormente.
- Um exame neurovascular cuidadoso é importante, com atenção para a integridade do nervo axilar. O teste do músculo deltoide

em geral não é possível, mas a sensação sobre o deltoide pode ser avaliada. A atonia do deltoide pode estar presente e não deve ser confundida com uma lesão do nervo axilar. A integridade do nervo musculocutâneo pode ser avaliada pela presença de sensação na face anterolateral do antebraço (Fig. 14.4).

- Os pacientes podem apresentar-se após uma redução espontânea ou feita no local em que ocorreu a luxação. Se o paciente não estiver com dor aguda, o exame pode revelar um *teste*

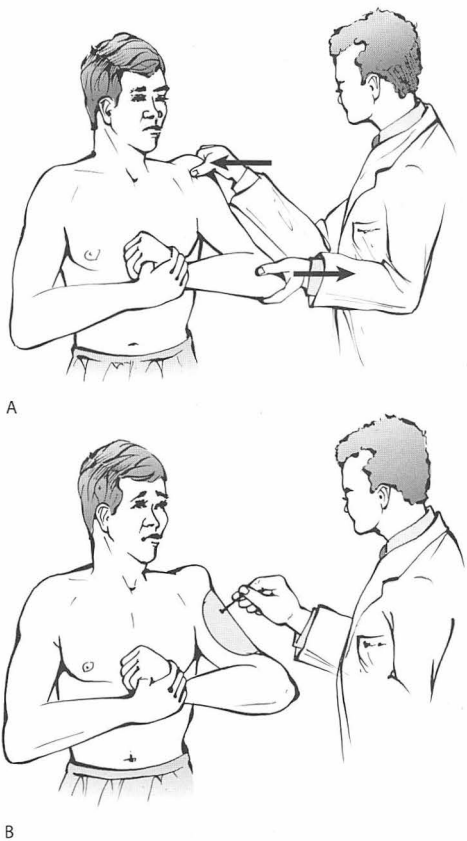

FIGURA 14.4 Técnica para testar a função do nervo axilar. Com o braço aduzido e estabilizado pelo examinador, o paciente abduz o braço. O componente motor (**A**) do nervo axilar é documentado pela observação ou palpação da contração do deltoide. O componente sensitivo do nervo axilar (**B**) é documentado com o teste da sensibilidade da face lateral do braço. (De Bucholz RW, Heckman JD, Court-Brown C, *et al.*, eds. *Rockwood and Green's Fractures in Adults.* 6ª ed. Philadelphia: Lippincott Williams & Wilkins; 2006.)

da apreensão positivo, no qual a colocação passiva do ombro na posição provocativa (abdução, extensão e rotação externa) reproduz a sensação de instabilidade e dor do paciente (Fig. 14.5).

Avaliação radiológica

- **Série trauma do ombro afetado:** incidências anteroposterior (AP), perfil (P) e axilar são feitas no plano da escápula (Figs. 14.6 e 14.7).
- **Axilar de Velpeau:** se a incidência axilar padrão não pode ser obtida devido à dor, o paciente pode ficar com a tipoia e ser inclinado obliquamente 45° para trás sobre o chassi. O feixe de

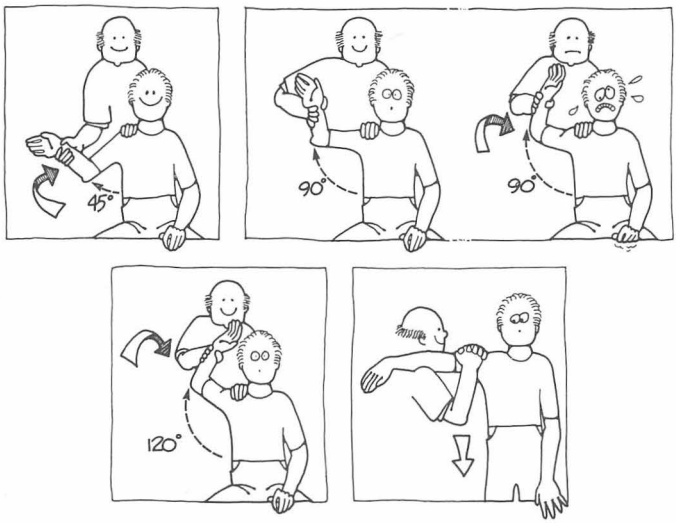

FIGURA 14.5 Avaliação do ombro lesionado em graus variáveis de abdução. **Em cima à esquerda**: uma força em rotação externa é aplicada ao braço em 45° de abdução. **Em cima à direita**: o ombro é abduzido a 90°. A seguir, aplica-se uma força em rotação externa e certa extensão, que produz dor, geralmente posterior, e apreensão acentuada no paciente. Essa posição mais comumente produz dor e apreensão acentuada. **Embaixo à esquerda**: força em rotação externa e extensão são aplicadas ao braço em 120° de abdução, causando apreensão em alguns pacientes, mas não tão acentuada como com o braço em 90° de abdução. **Embaixo à direita**: teste de Feagin. Com o cotovelo do paciente apoiado sobre o ombro do médico, uma força direcionada para baixo sobre o úmero proximal algumas vezes produz apreensão. (De Bucholz RW, Heckman JD, eds. *Rockwood and Green's Fractures in Adults.* 5ª ed. Baltimore: Lippincott Williams & Wilkins; 2001.)

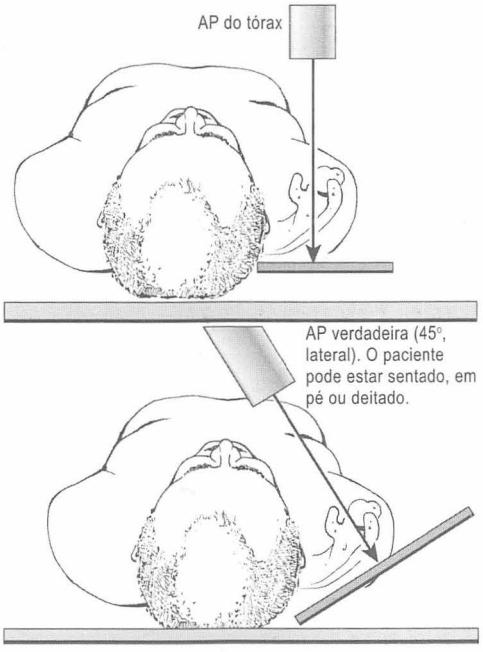

FIGURA 14.6 Técnica para obtenção de radiografias anteroposterior (AP) (**painel superior**) e AP verdadeira (**painel inferior**) do ombro. Na incidência AP, os raios X na verdade representam uma incidência oblíqua da articulação do ombro. Na incidência AP verdadeira, o feixe de raios X é paralelo à articulação, de modo que a superposição entre a cabeça umeral e a superfície da glenoide é mínima. (De Bucholz RW. eds. Heckman JD, Court-Brown C, *et al. eals,, Rockwood and Green's Fractures in Adults.* 6ª ed. Philadelphia: Lippincott Williams & Wilkins; 2006.)

raios X é direcionado caudalmente, ortogonal ao chassi, resultando em uma incidência axilar com ampliação (Fig. 14.8).

- **Incidências especiais:**
  - **Incidência axilar de West Point:** feita com o paciente em decúbito ventral com o feixe direcionado cefalicamente para a axila 25° do plano horizontal e 25° medial. Gera uma incidência tangencial da borda antero-inferior da glenoide (Fig. 14.9).
  - **Incidência de Hill-Sachs:** radiografia AP feita com o ombro em rotação externa máxima para se visualizar o defeito posterolateral.
  - **Incidência da incisura de Stryker:** o paciente é colocado em decúbito dorsal com a palma da mão ipsolateral no topo da

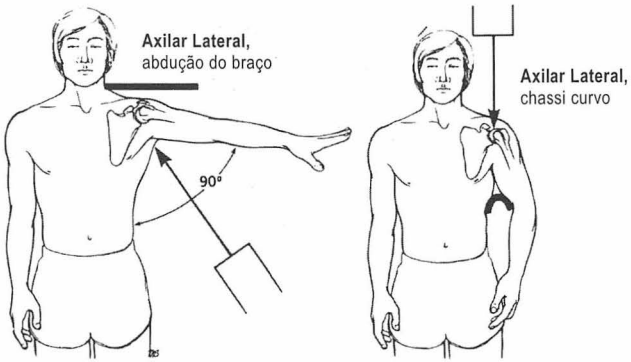

FIGURA 14.7 (**A**) Incidência axilar lateral. Idealmente o braço é abduzido entre 70–90° e o feixe é direcionado superiormente para o chassi. (**B**) Quando o paciente não consegue abduzir completamente o braço, um chassi curvo pode ser colocado na axila e o feixe é direcionado através da articulação glenoumeral na direção do chassi. (De Rockwood CA, Szalay EA, Curtis RJ, *et al.* X-ray evaluation of shoulder problems. Em: Rockwood CA, Matsen FA III, eds. *The Shoulder.* Philadelphia: WB Saunders; 1990:119–225.)

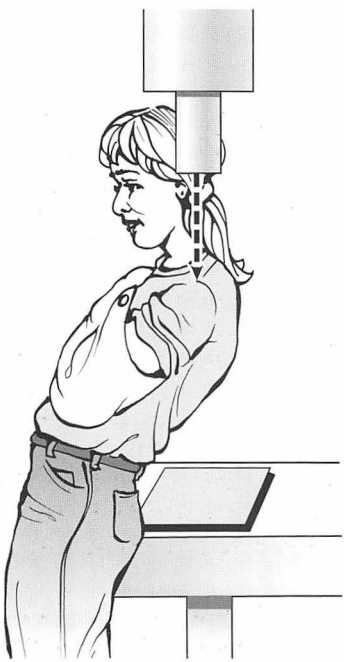

FIGURA 14.8 Posicionamento do paciente para a incidência axilar lateral de Velpeau. (Modificado de Bloom MH, Obata WG. Diagnosis of posterior dislocation of the shoulder with use of Velpeau axillary and angle-up roentgenographic views. *J Bone Joint Surg Am.* 1967;49:943–949.)

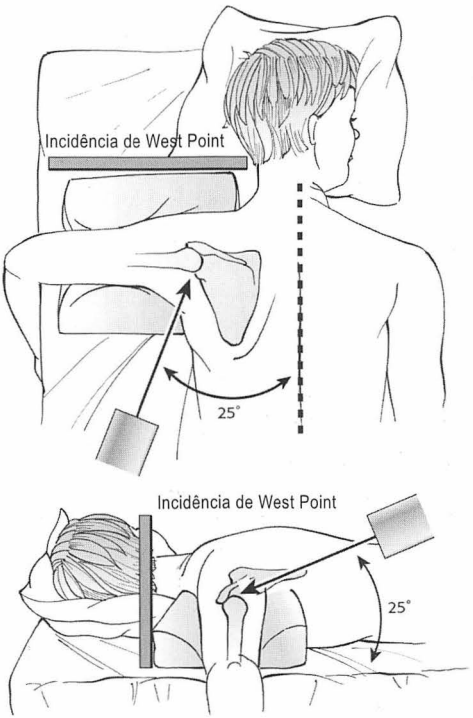

FIGURA 14.9 Incidência de West Point para a identificação de uma lesão na borda da glenoide. Essa radiografia é feita com o paciente em decúbito ventral. O feixe é angulado aproximadamente 25° (**A**) para gerar uma incidência tangencial da glenoide. Além disso, o feixe é angulado 25° para baixo (**B**) para destacar as faces anterior e posterior da glenoide. Desta forma, toda a borda da glenoide pode ser visualizada com clareza. (De Bucholz RW., eds. Heckman JD, Court-Brown C, *et al. eals*, *Rockwood and Green's Fractures in Adults*. 6ª ed. Philadelphia: Lippincott Williams & Wilkins; 2006.)

cabeça e o cotovelo apontando diretamente para cima. O feixe de raios X é direcionado 10° cefalicamente, voltado para o coracoide. Esta incidência pode visualizar 90% dos defeitos da região posterior da cabeça umeral (Fig. 14.10).

- □ A tomografia computadorizada pode ser útil na definição das fraturas por impactação da cabeça umeral ou da glenoide, corpos livres e lesões labrais-ósseas anteriores (lesão óssea de Bankart).

- ■ A artrografia com contraste único ou duplo pode ser utilizada para avaliação dos processos patológicos do manguito rotador.

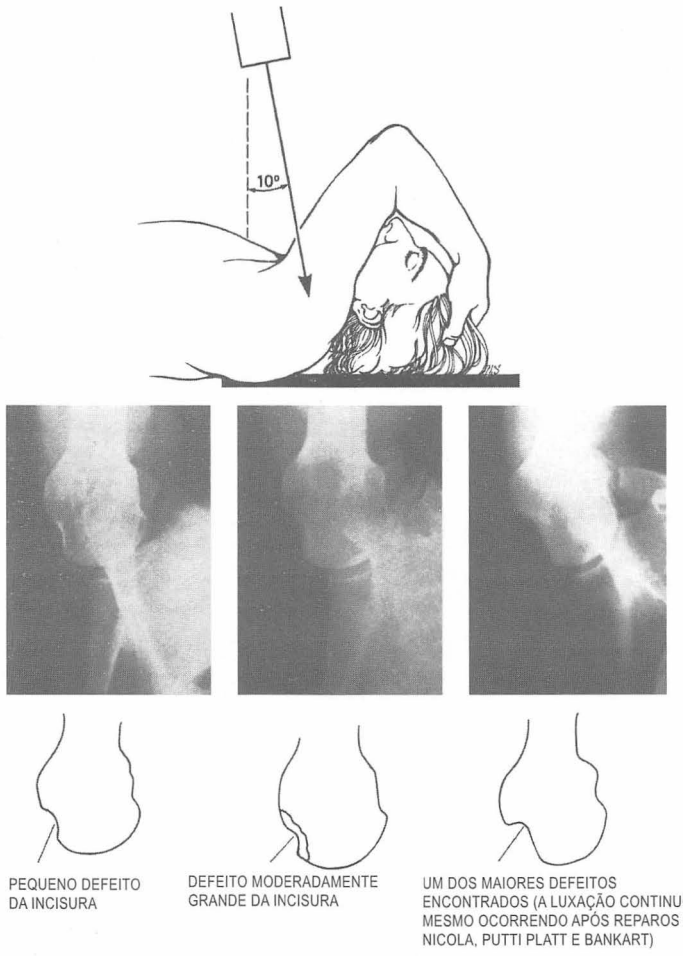

FIGURA 14.10 (**A**) Posição do paciente para a incidência da incisura de Stryker. O paciente é colocado em decúbito dorsal com o chassi colocado na região posterior do ombro. O úmero é flexionado aproximadamente 120°, de modo que a mão possa ser colocada no topo da cabeça do paciente. Observar que o ângulo da ampola de raios X é de 10° para cima. (**B**) Defeitos na face posterolateral da cabeça umeral são vistos em 3 pacientes diferentes com luxações anteriores recorrentes do ombro. (Modificado de Hall RH, Isaac F, Booth CR. Dislocation of the shoulder with special reference to accompanying small fractures. *J Bone Joint Surg.* 1959;41:489–494.)

- As imagens de ressonância magnética podem ser utilizadas para identificar os processos patológicos no manguito rotador, cápsula e *labrum* da glenoide (lesão de Bankart).

Classificação:

Grau de estabilidade:	Luxação *versus* subluxação
Cronologia:	Congênito Agudo *versus* crônico Bloqueada (fixa) Recorrente **Adquirida:** geralmente de pequenas lesões repetidas (natação, ginástica, pesos); *labrum* geralmente intacto com frouxidão capsular, aumento do volume glenoumeral, subluxação comum.
Força:	**Atraumática:** geralmente causada por frouxidão congênita; ausência de lesão, geralmente assintomática, reduz espontaneamente. **Traumática:** geralmente causada por uma grande lesão; *labrum* anterior ou inferior pode estar desinserido (lesão de Bankart); unidirecional; geralmente requer assistência para redução
Relativa ao paciente:	Voluntária *versus* involuntária.
Direção:	Subcoracoide Subglenoide Intratorácica

Tratamento

Conservador

- A redução fechada deve ser feita após uma avaliação clínica adequada e administração de analgésicos, bloqueio intra-articular ou sedação. As técnicas descritas incluem:
  - □ *Tração-contratração* (Fig. 14.11).
  - □ **Técnica hipocrática:** é efetiva com uma pessoa fazendo a redução, colocando um pé na axila na direção do tórax, com rotações internas e externas suaves e tração axial sobre a extremidade superior afetada.
  - □ **Técnica de Stimson:** após a administração de analgésicos e/ou sedativos, o paciente é colocado em decúbito ventral sobre a maca com a extremidade afetada pendente para fora da mesa, aplicando-se tração manual suave de 2,5 kg de peso ao punho, com a redução acontecendo após 15–20 minutos (Fig. 14.12).

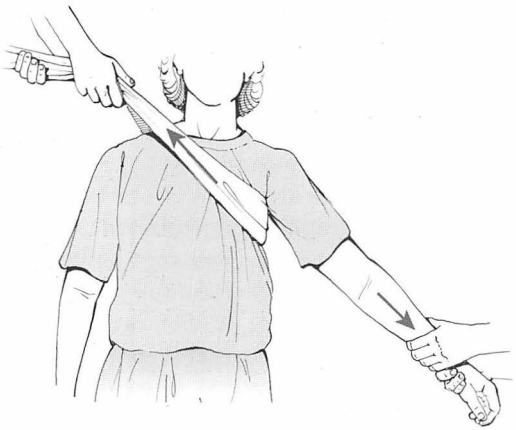

FIGURA 14.11 Redução fechada do ombro com tração *vs.* contratração. (De Bucholz RW. Heckman JD, Court-Brown C, *et al.*, eds. *Rockwood and Green's Fractures in Adults.* 6ª ed. Philadelphia: Lippincott Williams & Wilkins; 2006.)

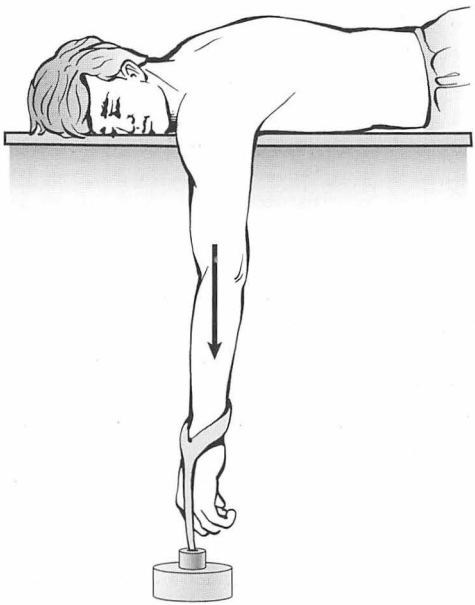

FIGURA 14.12 Técnica de Stimson para a redução fechada do ombro. Com o paciente em decúbito ventral, um peso é preso ao punho, para gerar distração no ombro. Eventualmente, com um relaxamento suficiente da musculatura do ombro, a articulação pode ser facilmente reduzida. (De Bucholz RW, Heckman JD, Court-Brown C, *et al.*, eds. *Rockwood and Green's Fractures in Adults.* 6ª ed. Philadelphia: Lippincott Williams & Wilkins; 2006.)

- □ **Técnica de Milch:** com o paciente em decúbito dorsal e a extremidade superior abduzida e rodada externamente, o médico aplica pressão com o polegar para empurrar a cabeça umeral de volta ao seu lugar.
- □ **Manobra de Kocher:** a cabeça umeral é alavancada sobre a glenoide anterior para gerar redução; não é recomendada devido ao risco elevado de fratura.

- Os cuidados pós-redução incluem imobilização por 2–5 semanas. Um período menor de imobilização pode ser utilizado para pacientes com mais de 40 anos de idade, por causa da rigidez da mão, do punho e do cotovelo ipsolaterais, além de o próprio ombro tender a complicar o tratamento. Pacientes mais jovens com história de luxações recorrentes podem necessitar de períodos maiores de imobilização.
- Em comparação com uma tipoia simples, a imobilização de Velpeau não parece alterar o desenvolvimento subsequente de instabilidade recorrente.
- A fisioterapia deve ser instituída após a imobilização, incluindo graus crescentes de rotação externa do ombro, flexão e abdução com o passar do tempo, acompanhadas de mobilização ativa completa da mão, do punho e do cotovelo.
- Uma luxação anterior aguda irredutível (rara) geralmente resulta de uma interposição de tecidos moles e requer redução aberta.

Cirúrgico

- As indicações para cirurgia incluem:
  - □ Interposição de tecidos moles.
  - □ Fratura desviada da tuberosidade maior que permanece com um desvio >5 mm após a redução articular.
  - □ Fratura da borda da glenoide com tamanho >5 mm.
  - □ Reparo seletivo no período agudo (p. ex., em atletas jovens).
- As opções cirúrgicas para a estabilização incluem reparo ligamentar artroscópico do *labrum* anterior. Procedimentos como transferência capsular, capsulorrafia, transferências musculares ou tendíneas e transferências ósseas são reservados para casos refratários.
- O tratamento pós-operatório tipicamente inclui o uso de um imobilizador de ombro por até 3 semanas em pacientes com menos de 30 anos de idade, 2 semanas para aqueles entre 30–40 anos de idade e 1–2 semanas para pacientes com mais de 50

anos de idade, dependendo do tipo de estabilização cirúrgica. Os pacientes podem remover a imobilização duas ou quatro vezes ao dia para exercícios de mobilização do ombro, do punho e da mão. A fisioterapia é direcionada para a mobilização ativa e passiva e a recuperação da força do membro superior.

Complicações

- **Luxação anterior recorrente:** relacionada a alterações ligamentares e capsulares.
  - A complicação mais comum após uma luxação é sua recorrência.
  - **Incidência:**
    - **Aos 20 anos de idade:** 80–92% (menor em não atletas)
    - **Aos 30 anos de idade:** 60%
    - **Aos 40 anos de idade:** 10–15%
  - A maioria das recorrências ocorre nos primeiros 2 anos e tende a ser em homens.
  - O prognóstico é afetado principalmente pela idade no momento da luxação inicial.
  - A incidência não está relacionada com o tipo ou duração do tempo da imobilização.
  - A atividade do paciente é identificada como um fator independente para o desenvolvimento de instabilidade recorrente.
- **Lesões ósseas:**
  - Lesão de Hill-Sachs.
  - Fratura do rebordo da glenoide ("lesão óssea de Bankart").
  - Fratura da tuberosidade maior.
  - Fratura do acrômio ou do coracoide.
  - Alterações degenerativas pós-traumáticas.
- **Lesões dos tecidos moles:**
  - Ruptura do manguito rotador (pacientes idosos).
  - Rupturas da cápsula ou do tendão do subescapular.
- **Lesões vasculares:** são típicas do idoso com aterosclerose e em geral envolvem a artéria axilar. Podem ocorrer no momento das reduções abertas ou fechadas.
- **Lesões nervosas:** envolvem mais comumente os nervos musculocutâneo e axilar, geralmente em indivíduos idosos; a neuropraxia quase sempre se recupera, mas, se persistir por mais de 3 meses, requer maior avaliação, com possível exploração.

LUXAÇÃO GLENOUMERAL POSTERIOR

Incidência

- É uma lesão que representa 10% das luxações do ombro e 2% das lesões do ombro.
- Em geral não é reconhecida logo de início, com 60–80% não sendo diagnosticadas no exame inicial.

Mecanismo da lesão

- **Trauma indireto:** mecanismo mais comum.
  - O ombro tipicamente está na posição de adução, flexão e rotação interna.
  - Choque elétrico ou convulsões podem produzir luxações posteriores secundárias a uma força muscular maior dos rotadores internos (*latissimus dorsus*), peitoral maior e subescapular), em comparação com os rotadores externos do ombro (infraespinhal e redondo menor).
- **Trauma direto:** resulta da aplicação de força sobre a região anterior do ombro, causando translação posterior da cabeça umeral.

Avaliação clínica

- Clinicamente, uma luxação glenoumeral posterior não se apresenta com uma deformidade notável; o membro superior lesionado tipicamente está em posição de rotação interna e adução do ombro. Tais lesões podem não ser diagnosticadas se uma série radiológica completa não for obtida.
- Um exame neurovascular cuidadoso é importante para afastar lesão do nervo axilar, apesar de ser menos comum do que uma luxação glenoumeral anterior.
- Ao exame, é possível observar limitação da rotação externa (geralmente $<0^{\circ}$) e limitação da elevação anterior (geralmente $<90^{\circ}$).
- Uma massa palpável posterior ao ombro, achatamento da região anterior do ombro e proeminência do coracoide.

Avaliação radiológica

- **Série trauma do ombro afetado:** incidências AP, perfil e axilar. A incidência de Velpeau (ver anteriormente) pode ser obtida se

o paciente for incapaz de posicionar o ombro para uma incidência axilar padrão.

- Na incidência AP padrão do ombro, sinais sugestivos de uma luxação glenoumeral posterior incluem:
  - Ausência da superposição elíptica normal da cabeça umeral sobre a glenoide.
  - **Sinal da glenoide vazia:** a glenoide parece parcialmente vazia (espaço entre a borda anterior e a cabeça umeral >6 mm).
  - **Sinal da impactação:** fratura por impactação da cabeça umeral anterior pela borda posterior da glenoide (lesão de Hill-Sachs reversa). Está presente em 75% dos casos.
  - **Perda do perfil do colo do úmero:** o úmero estará em rotação interna total.
  - Lacuna na fossa da glenoide superior ou inferior, devido ao deslocamento inferior ou superior da cabeça umeral luxada.
- As luxações glenoumerais são mais prontamente reconhecidas na incidência axilar, que também pode demonstrar o defeito de Hill-Sachs reverso.
- Imagens de tomografia computadorizada são valiosas na avaliação da porcentagem de envolvimento da cabeça umeral em uma fratura por impactação.

Classificação

Classificação etiológica

Traumática: distensão, subluxação, luxação, recorrente, fixa (não reduzida).

Atraumática: voluntária, congênita, adquirida (devido a microtraumas repetidos).

Classificação anatômica

Subacromial (98%): superfície articular direcionada posteriormente sem desvio macroscópico da cabeça umeral, como na luxação anterior; a tuberosidade menor tipicamente ocupa a fossa glenoide; em geral associada a uma fratura por impactação na cabeça umeral anterior.

Subglenoide (muito rara): cabeça umeral posterior e inferior à glenoide.

Subespinhal (muito rara): cabeça umeral medial ao acrômio e inferior à espinha da escápula.

Tratamento

Conservador

- A redução fechada requer relaxamento muscular completo, sedação e analgesia.
  - A dor de uma luxação glenoumeral posterior traumática e aguda geralmente é maior do que a da luxação anterior e pode necessitar de anestesia geral para sua redução.
  - Com o paciente em decúbito dorsal, a tração deve ser aplicada sobre o braço aduzido na linha da deformidade, com elevação suave da cabeça umeral na direção da fossa glenoide.
  - O ombro não deve ser forçado em rotação externa, porque pode resultar em fratura da cabeça umeral se uma fratura por impactação estiver bloqueada na borda posterior da glenoide.
  - Se as radiografias pré-redução demonstram uma fratura por impactação bloqueada na borda da glenoide, a tração axial deve ser acompanhada por tração lateral sobre o braço para desbloquear a cabeça umeral.
- Os cuidados pós-redução devem consistir em uma tipoia se o ombro estiver estável. Se o ombro subluxa ou luxa novamente na tipoia, uma espica para ombro pode ser colocada com o grau de rotação externa determinado pela posição de estabilidade. A imobilização é mantida por 3–6 semanas, dependendo da idade do paciente e da estabilidade do ombro.
  - Com um grande defeito na região anteromedial da cabeça, uma melhor estabilidade pode ser obtida com imobilização em rotação externa.
  - Exercícios isométricos para os rotadores externos e o deltoide podem ser realizados durante o período de imobilização.
  - Após a remoção da imobilização, um programa agressivo de fortalecimento dos rotadores internos e externos é iniciado.

Cirúrgico

- Indicações para cirurgia incluem:
  - Grande desvio de uma fratura associada da tuberosidade menor.
  - Um grande fragmento glenoide posterior.
  - Luxação irredutível ou fratura por impactação da cabeça umeral pela glenoide posterior impedindo a redução.
  - Luxação aberta.
  - Uma fratura por impactação anteromedial do úmero (lesão de Hill-Sachs reversa).

- **Vinte a 40% de envolvimento da cabeça umeral:** transferência da tuberosidade menor juntamente com o subescapular para o defeito (procedimento de McLaughlin modificado).
- **Mais de 40% de envolvimento da cabeça umeral:** hemiartroplastia com prótese de versão neutra.

- Opções cirúrgicas incluem redução aberta, plicatura do músculo ou tendão do infraespinhal (procedimento de Putti-Platt reverso), transferência do tendão da cabeça longa do bíceps para a margem posterior da glenoide (procedimento de Boyd-Sisk), osteotomias do úmero e da glenoide e capsulorrafia.
- Os luxadores voluntários devem ser tratados de forma conservadora, com aconselhamento e exercícios de fortalecimento.

Complicações

- **Fraturas:** incluem as da borda posterior da glenoide, da diáfise umeral, das tuberosidades menor e maior e da cabeça umeral.
- **Luxação recorrente:** a incidência é elevada nas luxações glenoumerais posteriores atraumáticas, grandes defeitos anteromediais da cabeça umeral resultantes de fraturas por impactação na borda da glenoide e grandes fraturas da borda posterior da glenoide. Podem necessitar de estabilização cirúrgica para prevenir recorrências.
- **Lesão neurovascular:** muito menos comum em uma luxação posterior que em uma luxação anterior, mas pode incluir lesão do nervo axilar em sua saída pelo espaço quadrangular ou do nervo para o infraespinhal (ramo do nervo supraescapular) em seu curso pela incisura espinoglenoide.
- **Subluxação anterior:** pode resultar de um "tensionamento excessivo" das estruturas posteriores, forçando a cabeça umeral anteriormente. Pode causar limitação da flexão, da adução e da rotação interna.

LUXAÇÃO GLENOUMERAL INFERIOR (*LUXATIO ERECTA*)

- Lesão muito rara, é mais comum em idosos.

Mecanismo da lesão (Fig. 14.13)

- Resulta de uma força de hiperabdução causando o impacto do colo do úmero sobre o acrômio, que alavanca inferiormente a cabeça umeral.

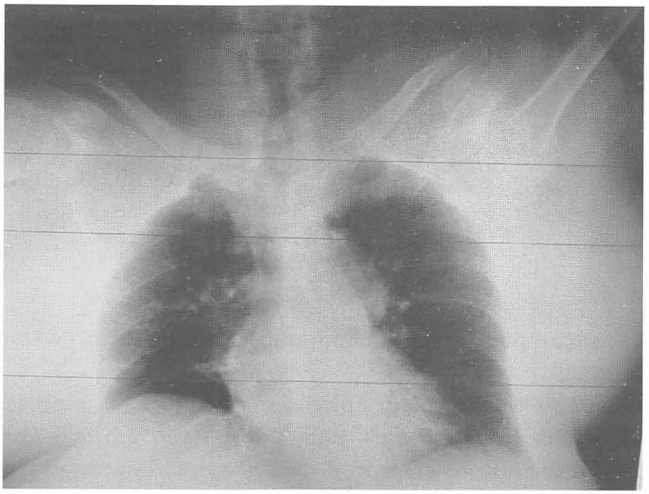

FIGURA 14.13 Luxação inferior bloqueada da articulação glenoumeral, também conhecida como *luxatio erectae*.

- A face superior da superfície articular é direcionada inferiormente e não está em contato com a borda inferior da glenoide. A diáfise umeral é direcionada superiormente.
- Avulsão e ruptura do manguito rotador, lesão do peitoral, fratura umeral proximal e lesão da artéria axilar ou do plexo braquial são comuns.

Avaliação clínica

- Os pacientes tipicamente se apresentam em uma característica posição de "saudação", com o úmero travado em 110–160° de abdução e elevação. A dor geralmente é acentuada.
- A cabeça umeral tipicamente é palpável na região lateral da parede torácica e na axila.
- Um exame neurovascular cuidadoso é essencial, porque o comprometimento neurovascular quase sempre complica essas luxações.

Avaliação radiológica

- **Série trauma do ombro:** incidências AP, em perfil e axilar são feitas.

- A radiografia AP tipicamente é diagnóstica, com luxação inferior da cabeça umeral e direção superior da diáfise umeral ao longo da margem da glenoide.
- A radiografia deve ser cuidadosamente avaliada à procura de fraturas associadas, que são comuns e podem não ser detectadas clinicamente devido a um ombro difusamente doloroso.

Tratamento

Conservador

- A redução pode ser feita com o uso de manobras de tração-contratração.
- A tração axial deve ser aplicada em linha com a posição umeral (superolateralmente), com diminuição gradual na abdução do ombro. A contratração deve ser aplicada através de um lençol colocado ao redor do paciente, na mesma direção, mas em oposição ao vetor de tração.
- O braço deve ser imobilizado em uma tipoia por 3–6 semanas, dependendo da idade do paciente. Indivíduos mais velhos podem ser imobilizados por períodos mais curtos para minimizar a rigidez do ombro.

Cirúrgico

- Ocasionalmente, a cabeça umeral luxada faz uma lesão em "casa de botão" através da cápsula inferior e envelope de tecidos moles, impedindo a redução fechada. A redução aberta está indicada com a dilatação do defeito capsular e reparo das estruturas danificadas.

Complicações

- **Comprometimento neurovascular**: complica quase todos os casos de luxação glenoumeral inferior, mas geralmente há recuperação após a redução.

LUXAÇÃO GLENOUMERAL SUPERIOR

- Lesão muito rara, menos comum que a luxação glenoumeral inferior.

Mecanismo da lesão

- Uma força direcionada anterior e superiormente, aplicada sobre a extremidade superior aduzida, como após uma queda de grande altura sobre a extremidade superior, forçando superiormente a cabeça umeral para fora da fossa glenoide.
- Está associada a fraturas do acrômio, da clavícula, do coracoide e das tuberosidades umerais, bem como a lesão da articulação acromioclavicular.
- Tipicamente é acompanhada por lesão dos tecidos moles do manguito rotador, da cápsula glenoumeral, do tendão do bíceps e da musculatura circundante.

Avaliação clínica

- O paciente tipicamente se apresenta com uma extremidade superior encurtada mantida em adução.
- O exame clínico tipicamente revela uma cabeça umeral palpável acima do nível do acrômio.
- Lesões neurovasculares são comuns e devem ser afastadas.

Avaliação radiológica

- **Série trauma do ombro afetado:** incidências AP, perfil e axial são obtidas.
- A radiografia AP tipicamente é diagnóstica com a luxação da cabeça umeral superior ao acrômio.
- A radiografia deve ser cuidadosamente avaliada à procura de fraturas associadas, que são comuns e podem não ser detectadas clinicamente devido à dor difusa no ombro.

Tratamento

- A redução fechada deve ser tentada com o uso de analgésicos e sedativos.
- Pode-se aplicar tração axial com contratração em direção inferior, com tração lateral aplicada sobre o braço para facilitar a redução.
- Como nas luxações inferiores, a lesão dos tecidos moles e fraturas associadas são comuns; luxações irredutíveis podem necessitar de redução aberta.

Complicações

- As complicações neurovasculares geralmente estão presentes e representam lesões por tração que se resolvem após a redução.

15 Fraturas do úmero proximal

EPIDEMIOLOGIA

- As fraturas do úmero proximal representam 4–5% de todas as fraturas e a mais comum do úmero (45%).
- A maior incidência na população idosa está relacionada com a osteoporose.
  - □ Trezentas mil por ano (mais comuns que as fraturas do quadril).
  - □ Oitenta por cento não são desviadas.
- A proporção 2:1 de mulheres para homens provavelmente está relacionada com a densidade do osso.

ANATOMIA

- O ombro possui a maior amplitude de movimento entre todas as articulações do corpo, devido à rasa fossa glenoide, que tem somente 25% do tamanho da cabeça umeral e porque o principal fator que contribui para a estabilidade da articulação não é ósseo, mas sim um envelope de tecidos moles formado por músculos, cápsula e ligamentos.
- O úmero proximal apresenta uma retroversão de 35–40° em relação ao eixo epicondilar.
- Os quatro segmentos ósseos (Neer) (Fig. 15.1) são:
  1. A cabeça umeral.
  2. A tuberosidade menor.
  3. A tuberosidade maior.
  4. A diáfise umeral.
- **Forças musculares deformantes sobre segmentos ósseos (Fig. 15.1):**
  1. A tuberosidade maior é desviada superior e posteriormente pelo supraespinhal e pelos rotadores externos.
  2. A tuberosidade menor é desviada medialmente pela tração do subescapular.
  3. A diáfise umeral é desviada medialmente pelo peitoral maior.
  4. A inserção do deltoide causa abdução do fragmento proximal.

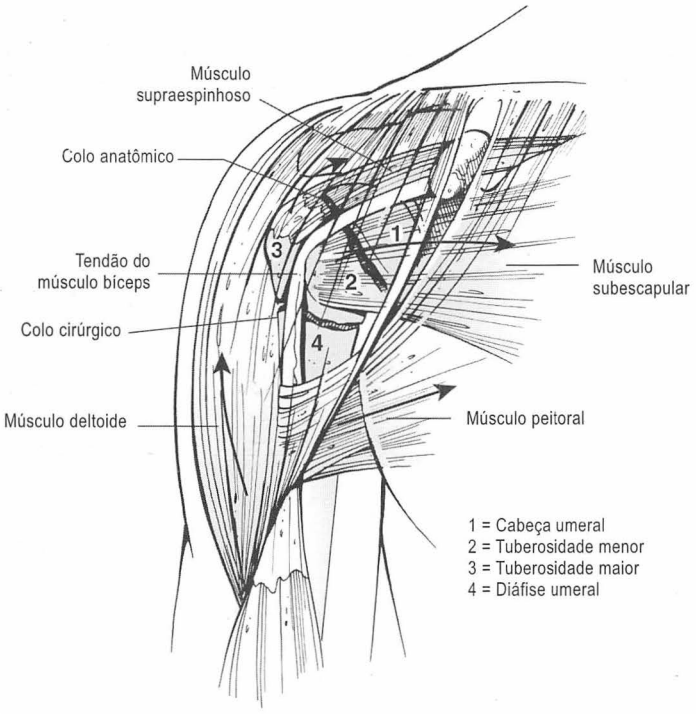

FIGURA 15.1 O desvio dos fragmentos da fratura depende da tração dos músculos do manguito rotador e do peitoral maior. (De Bucholz RW, Heckman JD, Court-Brown C, *et al.*, eds. *Rockwood and Green's Fractures in Adults.* 6ª ed. Philadelphia: Lippincott Williams & Wilkins; 2006.)

- **Suprimento neurovascular:**
  1. O principal suprimento sanguíneo é oriundo das artérias circunflexas umerais anterior e posterior.
  2. A artéria arqueada é a continuação do ramo ascendente da artéria circunflexa umeral anterior. Ela entra no sulco bicipital e supre grande parte da cabeça umeral. Pequenas contribuições para o suprimento da cabeça umeral se originam da artéria circunflexa umeral posterior, chegando à cabeça umeral via anastomoses tendino-ósseas através do manguito rotador. As fraturas do colo anatômico são incomuns, mas elas tendem a apresentar um prognóstico ruim, devido ao suprimento vascular precário para a cabeça umeral.
  3. O nervo axilar cursa anteriormente à articulação glenoumeral, atravessando o espaço quadrangular. Ele está em risco

particular de lesão por tração devido a sua fixação relativamente rígida no fascículo posterior e no deltoide, bem como pela sua proximidade da cápsula inferior, onde está sujeito a lesão durante a luxação anterior e fratura-luxação anterior.

MECANISMO DA LESÃO

- O mais comum é a queda da própria altura sobre a extremidade superior hiperestendida, tipicamente em uma mulher idosa e osteoporótica.
- Pacientes mais jovens tipicamente se apresentam com fraturas do úmero proximal após traumas por mecanismo de alta energia, como em um acidente automobilístico. Em geral representam fraturas e luxações mais graves, com ruptura associada aos tecidos moles e lesões múltiplas.
- Mecanismos menos comuns incluem:
  1. Abdução excessiva do ombro em um indivíduo com osteoporose, no qual a tuberosidade maior impede maior rotação.
  2. Trauma direto, especialmente associado a fraturas da tuberosidade maior.
  3. Choque elétrico ou convulsões.
  4. **Processos patológicos:** processos malignos ou benignos no úmero proximal.

AVALIAÇÃO CLÍNICA

- Os pacientes tipicamente se apresentam com a extremidade mantida fixa ao tórax pela mão contralateral, com dor, edema, sensibilidade, arco de movimentos dolorosos e crepitação variável.
- A presença de equimoses sobre a região do úmero proximal pode não ser aparente imediatamente após a lesão. A equimose na parede torácica e no flanco pode estar presente e deve ser diferenciada de uma lesão torácica.
- Um exame neurovascular cuidadoso é essencial, com atenção particular para a função do nervo axilar, que pode ser avaliada pela presença de sensação sobre a face lateral do braço sobre o deltoide. O teste motor geralmente não é possível nesse estágio, devido à dor. A translação inferior do fragmento distal pode resultar da atonia do deltoide e não é uma luxação glenoumeral verdadeira; ela pode representar uma lesão verdadeira do nervo axilar.

AVALIAÇÃO RADIOLÓGICA

- Ver Figs. 14.6–14.8. São as incidências consideradas o padrão para o ombro.

CLASSIFICAÇÃO

Neer (Fig. 15.2)

- **Quatro partes:** as 4 partes são as tuberosidades maior e menor, a diáfise umeral e a cabeça umeral.
- Uma parte é definida como desviada na presença de desvio >1 cm da fratura ou angulação >45°.
  - Tipos de fratura incluem
  - □ **Fraturas em uma parte:** sem desvio de fragmentos, apesar do número de linhas de fratura.
  - □ **Fraturas em 2 partes (qualquer uma das partes a seguir):**
    - Colo anatômico.
    - Colo cirúrgico.
    - Tuberosidade maior.
    - Tuberosidade menor.
  - □ **Fraturas em 3 partes:**
    - Colo cirúrgico com a tuberosidade maior.
    - Colo cirúrgico com a tuberosidade menor.
  - □ Fraturas em 4 partes.
  - □ Fratura-luxação.
  - □ Fratura da superfície articular.

Classificação da OTA para as fraturas do úmero proximal

Ver Fracture and Dislocation Classification Compendium em http://www.ota.org/compendium/compendium.html.

TRATAMENTO

- Fraturas minimamente desviadas (uma parte)
  - □ Até 85% das fraturas do úmero proximal são minimamente desviadas ou não desviadas.
  - □ Imobilização com tipoia para conforto.
  - □ O acompanhamento radiológico frequente é importante para detectar a perda da redução da fratura.
  - □ A mobilização precoce do ombro pode ser instituída após 7–10 dias se o paciente tiver uma fratura estável ou impactada.

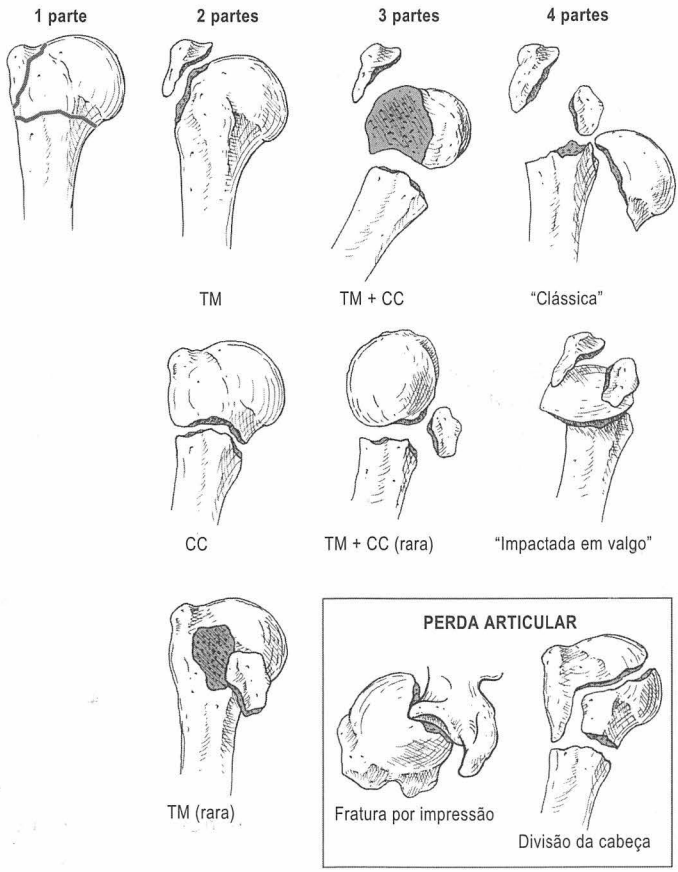

FIGURA 15.2 Classificação de Neer para as fraturas do úmero proximal. (Reimpresso com permissão de Neer CS. Fraturas desviadas do úmero proximal: I. Classificação e avaliação. *J Bone Joint Surg AM.* 1970;52:1077–1089.)

- □ Exercícios pendulares são instituídos inicialmente, seguidos por exercícios passivos para o arco de movimentos.
- □ Seis semanas após a lesão, exercícios ativos para o arco de movimentos são iniciados.
- □ Exercícios contra a resistência são iniciados entre a sexta e a 12ª semanas.
- □ Retorno a um arco de movimentos e função quase normais são esperados após 1 ano.

■ Fraturas em 2 partes.

- **Fraturas do colo anatômico:** são raras e difíceis de tratar por redução fechada. Elas necessitam de redução aberta e fixação interna (RAFI) (pacientes mais jovens) ou prótese (p. ex., hemiartroplastia), e historicamente estão associadas a alta incidência de osteonecrose.
- **Fraturas do colo cirúrgico**
  - Se a fratura for redutível e o paciente tiver osso de boa qualidade, pode-se considerar a fixação com pinos rosqueados inseridos por via percutânea ou parafusos canulados.
    Problemas associados à fixação utilizando múltiplos fios incluem lesão nervosa (axilar), afrouxamento do pino, migração do pino e incapacidade de mover o braço.
  - Fraturas irredutíveis (geralmente com interposição de tecidos moles) e aquelas em osso osteopênico requerem RAFI utilizando qualquer material de implante.
- **Fraturas da tuberosidade maior:** na presença de um desvio >5 ou 10 mm (5 mm de translação superior), há necessidade de RAFI com ou sem reparo do manguito rotador; caso contrário, elas podem desenvolver pseudoartrose ou impacto subacromial. Uma fratura da tuberosidade maior associada a luxação anterior pode ser reduzida com o reposicionamento da articulação glenoumeral e ser tratada de modo conservador. Fraturas isoladas da tuberosidade maior podem ser abordadas através de uma divisão do deltoide superior.
- **Fraturas da tuberosidade menor:** podem ser tratadas por meios fechados, a menos que os fragmentos desviados bloqueiem a rotação interna; deve ser afastada a possibilidade de luxação posterior associada.

■ **Fraturas em 3 partes**

- São instáveis devido à oposição das forças musculares; como resultado, a redução fechada e a manutenção da redução em geral são difíceis.
- As fraturas desviadas necessitam de fixação cirúrgica, exceto nos pacientes gravemente debilitados ou naqueles que não podem tolerar a cirurgia.
- Indivíduos mais jovens devem ser submetidos a uma tentativa de RAFI; a preservação do suprimento vascular é de primordial importância com minimização da desvascularização dos tecidos moles.
- A abordagem deltopeitoral é a principal para o ombro e permite uma abordagem extensível para o úmero proximal. RAFI

ou artroplastia são bem realizadas por meio dessa abordagem (Fig. 15.3).

- O avanço da tecnologia das placas bloqueadas levou a um aumento da fixação no osso osteoporótico e melhorou os resultados na literatura mais recente. Pacientes mais velhos se beneficiam da artroplastia primária com prótese (hemiartroplastia).

- **Fraturas em 4 partes**
  - A incidência de osteonecrose varia de 4–35%.
  - A RAFI pode ser tentada em pacientes jovens se a cabeça umeral estiver dentro da fossa glenoide e aparentemente houver continuidade para os tecidos moles. A fixação é mais bem obtida com uma placa bloqueada e fixação com parafuso, fios de sutura ou fio de aço.
  - A artroplastia primária da cabeça umeral (hemiartroplastia) é uma opção secundária no idoso.
    - A hemiartroplastia está associada a um alívio previsível da dor, mas com resultados imprevisíveis no que diz respeito à função.
  - As fraturas impactadas em 4 partes do úmero proximal representam variantes que estão associadas a menor índice de osteonecrose e apresentam excelentes resultados com a RAFI (Fig. 15.3).
- **Fraturas-luxações**
  - **Fraturas-luxações em 2 partes:** podem ser tratadas por meios fechados após a redução, a menos que os fragmentos da fratura permaneçam desviados.
  - **Fraturas-luxações em 3 e 4 partes:** a RAFI é utilizada em indivíduos mais jovens e a hemiartroplastia nos idosos, dependendo da extensão da luxação. O plexo braquial e a artéria axilar estão na proximidade do fragmento da cabeça umeral nas fraturas-luxações anteriores.
  - As luxações recorrentes são raras após a consolidação da fratura.
  - É recomendada a hemiartroplastia para as fraturas-luxações do colo anatômico, devido à alta incidência de osteonecrose.
  - Essas lesões podem estar associadas a maior incidência de miosite ossificante secundária às repetidas tentativas de redução fechada.
- Fraturas da superfície articular (Hill-Sachs, Hill-Sachs reversa).

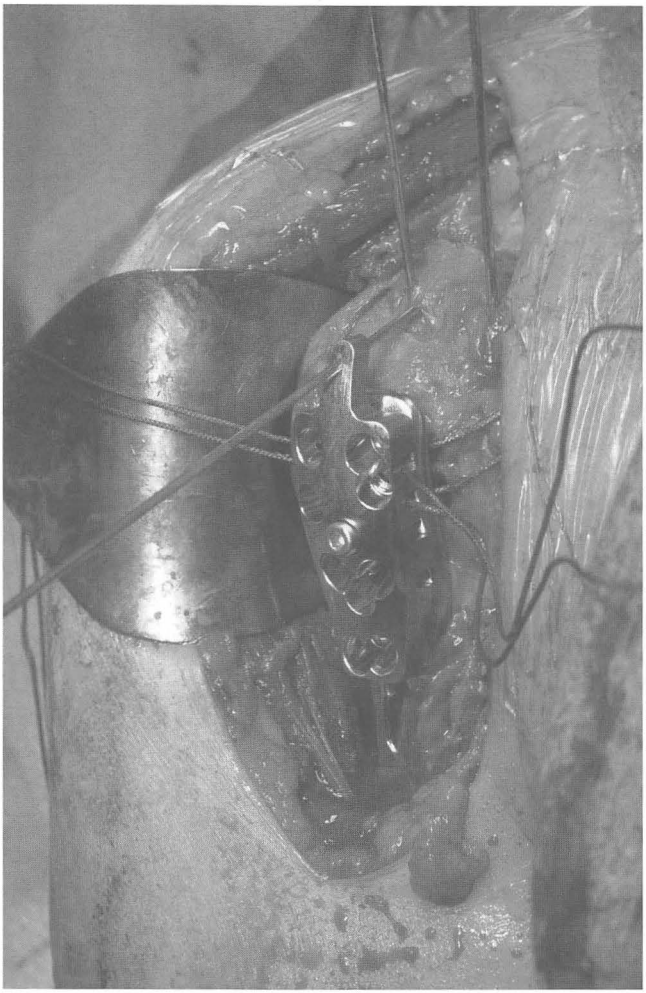

FIGURA 15.3 Abordagem deltopeitoral ao ombro direito demonstrando o acesso ao úmero proximal. Placa bloqueada aplicada com fios de sutura passados pelo manguito rotador para aumentar a fixação.

- Na maioria das vezes, estão associadas a luxações posteriores.
- Pacientes com envolvimento da cabeça umeral >40% podem necessitar de hemiartroplastia; a RAFI inicialmente deve ser considerada nos pacientes com menos de 40 anos de idade, se possível.

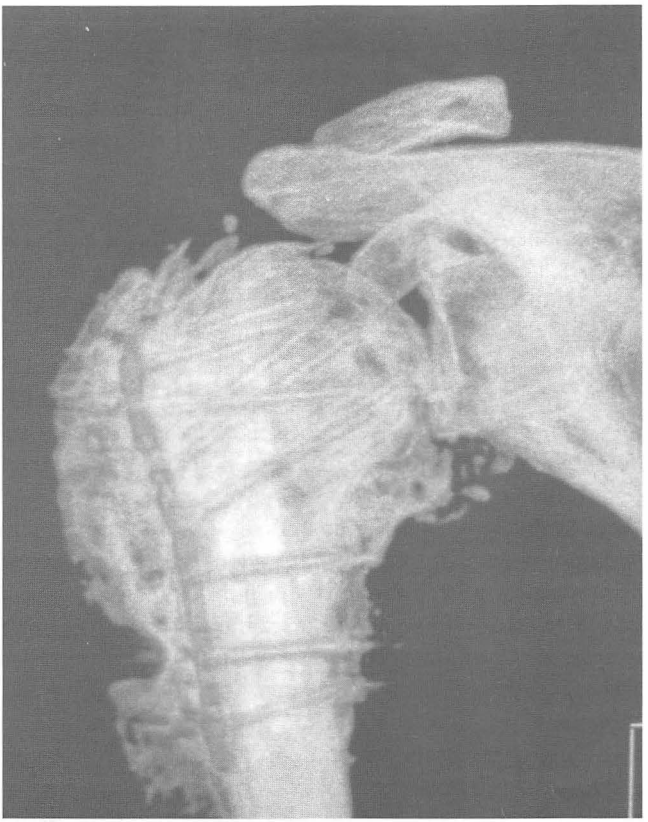

FIGURA 15.4 Imagem de tomografia computadorizada tridimensional demonstrando ossificação heterotópica após uma fratura-luxação do ombro.

COMPLICAÇÕES

- **Lesão vascular:** rara (5–6%); a artéria axilar é o local mais comum (proximal à artéria circunflexa anterior). A incidência é elevada em indivíduos mais velhos com aterosclerose, por causa da diminuição da elasticidade da parede do vaso. Existe uma rica circulação colateral ao redor do ombro, que pode mascarar uma lesão vascular.
- Lesão neural.
  - **Lesão do plexo braquial:** infrequente (6%).

- **Lesão do nervo axilar:** este nervo está particularmente vulnerável nas fraturas-luxações anteriores porque cursa na cápsula inferior e está propenso à lesão por tração ou laceração. As lesões completas do nervo axilar que não melhoram em um período de 2–3 meses podem necessitar de avaliação eletromiográfica e exploração.

- **Lesão torácica:** a luxação intratorácica pode ocorrer com as fraturas-luxações do colo cirúrgico; pneumotórax e hemotórax devem ser afastados na presença de sinais clínicos apropriados.
- **Miosite ossificante:** é incomum e está associada a fraturas-luxações crônicas e não reduzidas e tentativas repetidas de redução fechada. Também pode estar relacionada com o momento da cirurgia e abordagens com divisão do deltoide (Fig. 15.4).
- **Rigidez do ombro:** pode ser minimizada com um agressivo regime supervisionado de fisioterapia e necessitar da lise aberta das aderências nos casos recalcitrantes.
- **Osteonecrose:** pode complicar entre 3–14% das fraturas em 3 partes do úmero proximal, 4–34% das fraturas em 4 partes e um alto índice de fraturas do colo anatômico.
- **Pseudoartrose:** ocorre particularmente nas fraturas em 2 partes desviadas do colo cirúrgico com interposição de tecidos moles. Outras causas incluem tração excessiva, desvio grave da fratura, doença sistêmica, osso de má qualidade, fixação inadequada e infecção. Pode ser tratada com RAFI com ou sem enxertia óssea ou artroplastia.
- **Consolidação viciosa:** ocorre após uma redução fechada inadequada ou falha da RAFI e pode resultar no impacto da tuberosidade maior sobre o acrômio, com subsequente restrição do movimento do ombro.

16 Fraturas da diáfise umeral

EPIDEMIOLOGIA

- Lesão comum, representando 3–5% de todas as fraturas.
- Incidência de 14,5/100.000 por ano.
- 2–10% são fraturas abertas.
- 60% envolvem o terço médio da diáfise, 30% envolvem o terço proximal da diáfise e 10% envolvem o terço distal da diáfise.
- Distribuição etária bimodal; pico na terceira década observado em homens e na sétima década em mulheres.

ANATOMIA

- A diáfise umeral estende-se da inserção do peitoral maior até a crista supracondilar. Nesse intervalo, o formato transversal muda de cilíndrico para estreito na direção anteroposterior.
- O suprimento vascular para a diáfise umeral se origina de ramos perfurantes que penetram na face medial do úmero, distal à diáfise média (Fig. 16.1).
- As fixações musculotendinosas do úmero resultam em desvios característicos da fratura (Tabela 16.1).

MECANISMO DA LESÃO

- **Direto (mais comum):** trauma direto ao braço por impacto ou acidente automobilístico resulta em uma fratura transversa ou cominutiva.
- **Indireto:** queda sobre o braço em hiperextensão ou lesão rotacional resultam em fraturas espirais ou oblíquas, especialmente em idosos. Raramente, lesões associadas a arremessos, secundárias a contrações musculares extremas, foram relatadas em fraturas da diáfise umeral.
- **O padrão de fratura depende do tipo de força aplicada.**
  - **Compressivo:** fraturas umerais proximais ou distais.
  - **Arqueamento:** fraturas transversas da diáfise umeral.
  - **Torcional:** fratura espiral da diáfise umeral.
  - **Torcional e arqueamento:** fratura oblíqua, geralmente acompanhada por um fragmento em asa de borboleta.

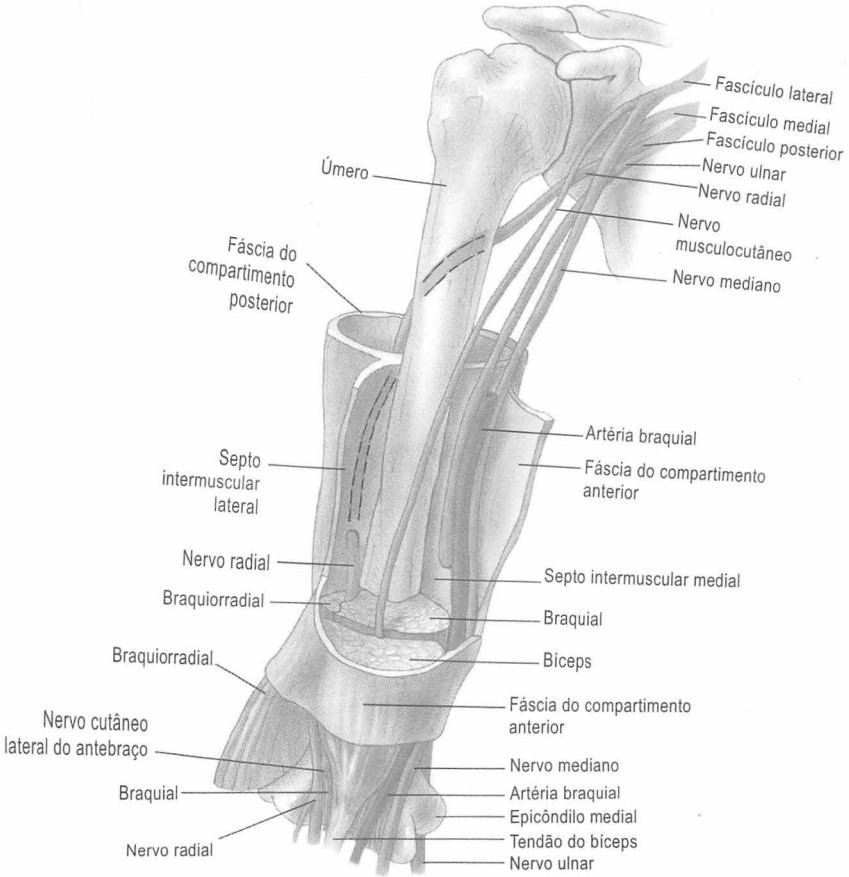

FIGURA 16.1 Anatomia neurovascular do braço. (De Bucholz RW, eds. Heckman JD, Court-Brown C, *eals, et al. Rockwood and Green's Fractures in Adults.* 6ª ed. Philadelphia: Lippincott Williams & Wilkins; 2006.)

TABELA 16.1 Posição dos fragmentos da fratura

Localização da fratura	Fragmento proximal	Fragmento distal
Acima da inserção do peitoral maior	Abduzido, rodado externamente pelo manguito rotador	Medial, proximal pelo deltoide e pelo peitoral maior
Entre o peitoral maior e a tuberosidade deltoide	Medial pelo peitoral, pelo redondo maior e pelo latíssimo do dorso	Lateral pelo deltoide proximal
Distal à tuberosidade deltoide	Abduzido pelo deltoide	Medial, proximal pelo bíceps e pelo tríceps

AVALIAÇÃO CLÍNICA

- Pacientes com fraturas da diáfise umeral tipicamente se apresentam com dor, edema, deformidade e encurtamento do braço afetado.
- Um exame neurovascular cuidadoso é essencial, com atenção particular para a função do nervo radial. Nos casos de edema extremo, exames neurovasculares seriados estão indicados, com possível mensuração das pressões compartimentais.
- O exame físico frequentemente revela instabilidade macroscópica com crepitação à manipulação suave.
- Abrasões dos tecidos moles e pequenas lacerações devem ser diferenciadas das fraturas abertas.
- Extensões intra-articulares das fraturas abertas podem ser determinadas pela infiltração intra-articular com solução salina distante do local da ferida e observando-se o extravasamento de líquido pela ferida.

AVALIAÇÃO RADIOLÓGICA

- Radiografias AP e lateral do úmero devem ser obtidas, incluindo o ombro e o cotovelo em cada incidência. Para obter incidências de 90° entre si, o paciente, NÃO o braço, deve ser rodado (transtorácica lateral), já que a manipulação da extremidade lesionada tipicamente resultará na rotação somente do fragmento distal.
- Radiografias com tração podem auxiliar na definição da fratura nos casos de padrões de fratura com desvio grave ou cominução.
- Tomografia computadorizada, cintilografias ósseas e RM raramente estão indicadas, exceto nos casos em que há suspeita de fratura patológica.

CLASSIFICAÇÃO

Descritiva

- Aberta *vs.* fechada.
- **Localização:** terço proximal, terço médio, terço distal.
- **Grau:** sem desvio, com desvio.
- **Direção e caráter:** transversa, oblíqua, espiral, segmentar, cominutiva.
- Condição intrínseca do osso.
- Extensão articular.

Classificação da OTA

- Ver Fracture and Dislocation Classification Compendium em http://www.ota.org/compendium/compendium.html.

TRATAMENTO

- O objetivo é estabelecer uma consolidação com alinhamento umeral aceitável e restaurar o nível funcional que o paciente tinha antes da lesão.
- As características do paciente e da fratura, incluindo idade do paciente e nível funcional, presença de lesões associadas, estado dos tecidos moles e padrão da fratura, precisam ser consideradas na escolha de uma opção apropriada de tratamento.

Conservador

- Os pré-requisitos para o tratamento conservador são:
  - Uma compreensão, por parte do médico, sobre as forças posturais e musculares que devem ser controladas.
  - Dedicação à supervisão e ao acompanhamento intensivos do paciente.
  - Um paciente cooperativo e, de preferência, que possa ficar na posição ereta.
  - Uma redução aceitável.
- A maioria das fraturas da diáfise do úmero (mais de 90%) consolidará com tratamento conservador.
- 20° de angulação anterior, 30° de angulação em varo e até 3 cm de aposição em baioneta são aceitáveis e não comprometerão a função ou a aparência.
- **Aparelho gessado pendente:** utiliza a tração por dependência pelo peso do gesso e do braço para reduzir a fratura.
  - As indicações incluem fraturas desviadas da diáfise média do úmero com encurtamento, em particular nos padrões espirais e oblíquos. As fraturas transversas ou oblíquas curtas representam contraindicações relativas por causa do potencial de distração e complicações na consolidação.
  - O paciente deve permanecer ereto ou semiereto o tempo todo com o aparelho gessado em uma posição pendente para aumentar a efetividade.
  - Pode ser trocado por um *brace* funcional após a formação do calo inicial.
  - Observa-se um índice de mais de 95% de consolidação.

- **Gesso e coaptação:** utiliza a tração gravitacional para reduzir a fratura, mas com maior estabilização e menor redução do que as observadas no aparelho gessado pendente. O antebraço é suspenso em uma tipoia.
  - □ É indicado para o tratamento agudo das fraturas da diáfise umeral com pequeno encurtamento e para os padrões de fraturas oblíquas curtas ou transversas que podem desviar em um aparelho gessado pendente.
  - □ Desvantagens incluem irritação da axila do paciente e potencial para escorregamento da imobilização.
  - □ Ele é frequentemente trocado por um *brace* funcional 1–2 semanas após a lesão.
- **Imobilização toracoabdominal (Velpeau):** utilizada em pacientes idosos ou crianças incapazes de tolerar outros métodos de tratamento e nos quais o conforto é a preocupação primária.
  - □ É indicada para fraturas com desvio mínimo ou sem desvio que não necessitam de redução.
  - □ Exercícios pendulares passivos para o ombro podem ser iniciados 1–2 semanas após a lesão.
  - □ Pode ser trocada por um *brace* funcional 1–2 semanas após a lesão.
- **Aparelho gessado tipo espica:** tem aplicação limitada, porque o tratamento cirúrgico tipicamente é feito para as mesmas indicações.
  - □ É indicado quando o padrão da fratura necessita de abdução significativa e rotação externa da extremidade superior.
  - □ As desvantagens incluem dificuldade de aplicar o gesso, peso do aparelho gessado, irritação da pele, desconforto do paciente e posicionamento inconveniente da extremidade superior.
- ***Brace* funcional:** utiliza a compressão hidrostática dos tecidos moles e mantém o alinhamento da fratura, permitindo o movimento das articulações adjacentes.
  - □ Tipicamente, é aplicado 1–2 semanas após a lesão, depois que o paciente utilizou um gesso pendente ou gesso de coaptação e o edema diminuiu.
  - □ Consiste em conchas anterior e posterior (ou medial-lateral) mantidas unidas por tiras de Velcro.
  - □ O sucesso depende do posicionamento ereto do paciente e do reaperto diário do *brace*.

- □ As contraindicações incluem lesão maciça dos tecidos moles, um paciente não confiável e impossibilidade de obter ou manter uma redução aceitável da fratura.
- □ Uma tipoia acolchoada pode ser utilizada para apoiar o antebraço, mas pode resultar em angulação em varo.
- □ O *brace* funcional é utilizado por um mínimo de 8 semanas após a fratura ou até o aparecimento de evidência radiológica de consolidação.

Cirúrgico

- **As indicações para o tratamento cirúrgico são:**
  - □ Trauma múltiplo.
  - □ Redução fechada inadequada ou consolidação viciosa inaceitável.
  - □ Fratura patológica.
  - □ Lesão vascular associada.
  - □ "Cotovelo flutuante".
  - □ Fratura segmentar.
  - □ Extensão intra-articular.
  - □ Fraturas bilaterais do úmero.
  - □ Fratura aberta.
  - □ Perda neurológica após trauma penetrante.
  - □ Paralisia do nervo radial após manipulação da fratura (controverso).
  - □ Pseudoartrose.
- Abordagens cirúrgicas para a diáfise umeral incluem
  1. **Abordagem anterolateral:** preferida para as fraturas do terço proximal da diáfise umeral; nervo radial identificado no intervalo entre o braquial e o braquiorradial e acompanhado proximalmente. O músculo braquial é dividido para se ter acesso à diáfise. Pode ser estendida proximalmente até o ombro ou distalmente até o cotovelo.
  2. **Abordagem anterior:** intervalo muscular entre os músculos bíceps e braquial.
  3. **Abordagem posterior:** proporciona excelente exposição da maior parte do úmero, mas não pode ser estendida proximalmente até o ombro; intervalo muscular entre as cabeças lateral e longa do tríceps. A cabeça medial é dividida. O nervo radial deve ser identificado no sulco espiral, geralmente na porção média do braço.

Técnicas cirúrgicas

Redução aberta e fixação com placa

- Está associada aos melhores resultados funcionais. Permite uma redução direta da fratura e fixação estável da diáfise umeral, sem violação do manguito rotador.
- Radiografias do úmero contralateral não lesionado podem ser utilizadas para medições pré-operatórias.
- Em geral utiliza-se uma placa de compressão dinâmica de 4,5 mm (grandes fragmentos) com fixação de 6–8 córtices proximais e distais à fratura (Fig. 16.2).
- Parafusos de compressão devem ser utilizados sempre que possível.
- As inserções de tecidos moles e fragmentos em borboleta devem ser preservadas.

Fixação intramedular

- As indicações incluem:
  - Fraturas segmentares com colocação de placa devem requerer considerável dissecção dos tecidos moles.
  - Fraturas umerais em osso extremamente osteopênico.
  - Fraturas patológicas do úmero.
- Está associada a alta incidência de dor no ombro após a passagem anterógrada da haste umeral.
- **Existem 2 tipos de hastes intramedulares para uso na diáfise umeral:** flexíveis e interbloqueadas.
- **Hastes flexíveis.**
  - **Justificativa:** preencher o canal com várias hastes para se obter um ajuste por interferência.
  - Têm estabilidade relativamente ruim.
  - Seu uso deve ser reservado para as fraturas da diáfise umeral com padrões transversais ou cominução mínima.
- **Hastes interbloqueadas**
  - Têm capacidade de bloqueio proximal e distal e são capazes de gerar estabilidade rotacional e axial para a fratura (Fig. 16.3).
  - Com a passagem anterógrada da haste, o nervo axilar corre risco de lesão durante a inserção do parafuso de bloqueio proximal. Uma protrusão do parafuso além do córtex medial implica a possibilidade de comprimir o nervo axilar durante a rotação interna. Parafusos passados da região anterior para

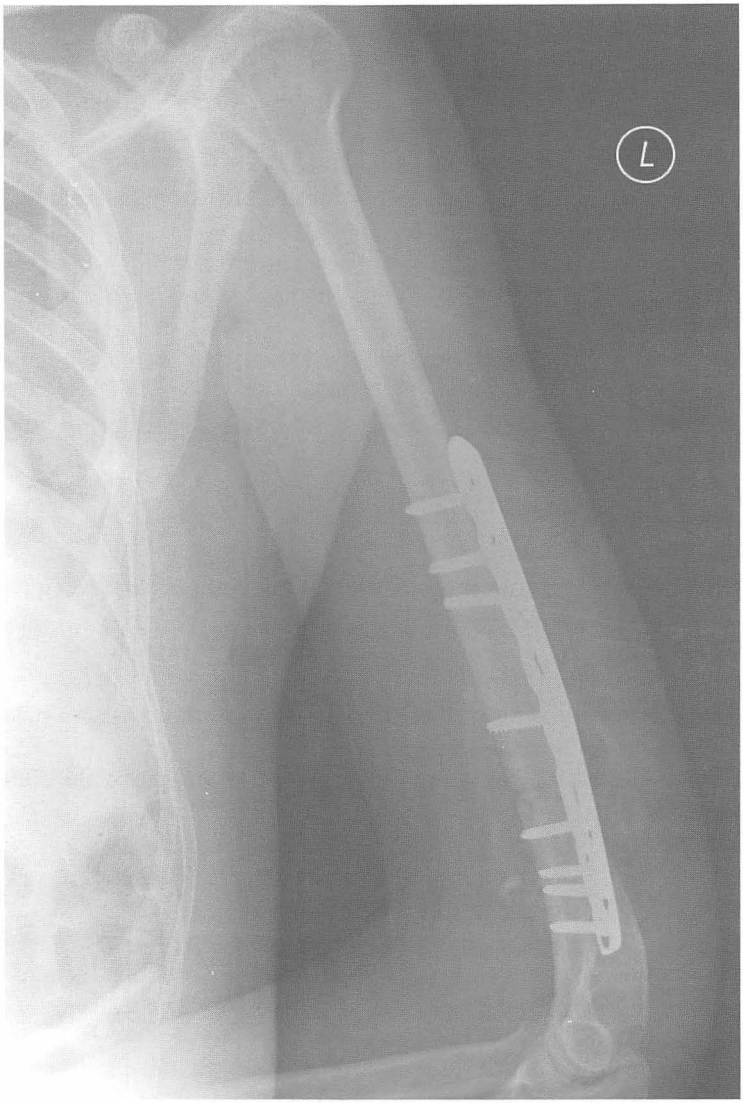

FIGURA 16.2 Fixação com placa e parafuso de uma fratura do terço distal da diáfise umeral.

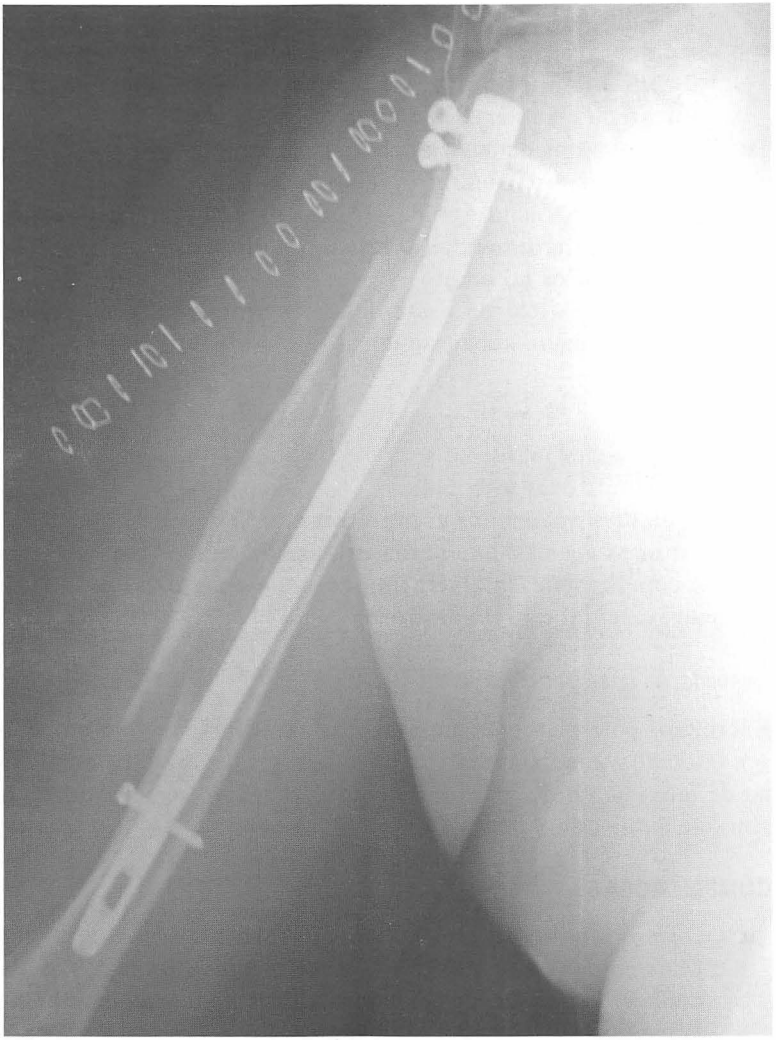

FIGURA 16.3 Fixação IM de uma fratura da diáfise umeral.

a posterior são evitados, devido ao potencial de lesão ao tronco principal do nervo axilar.

- O bloqueio distal geralmente consiste em um único parafuso no plano anteroposterior. Parafusos de bloqueio distal podem ser inseridos da região anterior para a posterior ou posterior

para anterior via técnica aberta, para minimizar o risco de lesão neurovascular. Parafusos passados da região lateral para a medial implicam risco de lesão ao nervo cutâneo lateral do antebraço e ao nervo radial.

- Ambos os tipos de hastes podem ser inseridos por meio de técnicas anterógradas ou retrógradas.
- Se uma técnica anterógrada for escolhida, a maioria dos métodos tenta evitar o manguito rotador, para minimizar problemas pós-operatórios no ombro.
- A região proximal da haste deve ser sepultada, para prevenir que haja impacto subacromial.

Fixação externa (Fig. 16.4)

- As indicações incluem
  - Pseudoartroses infectadas.
  - Pacientes queimados com fraturas.
  - Fraturas abertas com perda extensa de tecidos moles.
- As complicações incluem infecção no trajeto do pino, lesão neurovascular e pseudoartrose.

Reabilitação pós-operatória

Exercícios para o arco de movimentos para a mão e o punho devem ser iniciados imediatamente após a cirurgia; exercícios para o arco de movimento do ombro e o cotovelo devem ser instituídos assim que a dor diminuir.

COMPLICAÇÕES

- Ocorre lesão do nervo radial em até 18% dos casos.
  - Mais comuns nas fraturas do terço médio, apesar de ser mais conhecida por sua associação à fratura do terço distal do tipo Holstein-Lewis, que pode encarcerar ou lacerar o nervo em sua passagem pelo septo intermuscular.
  - A maioria das lesões estão relacionadas com neuropraxias ou axonotmeses; a função retorna entre 3–4 meses; as lacerações são mais comuns nos traumatismos penetrantes.
  - Nas paralisias secundárias que ocorrem durante a redução da fratura, ainda não está claramente estabelecido se a cirurgia melhorará o índice de recuperação final, em comparação com o tratamento conservador.

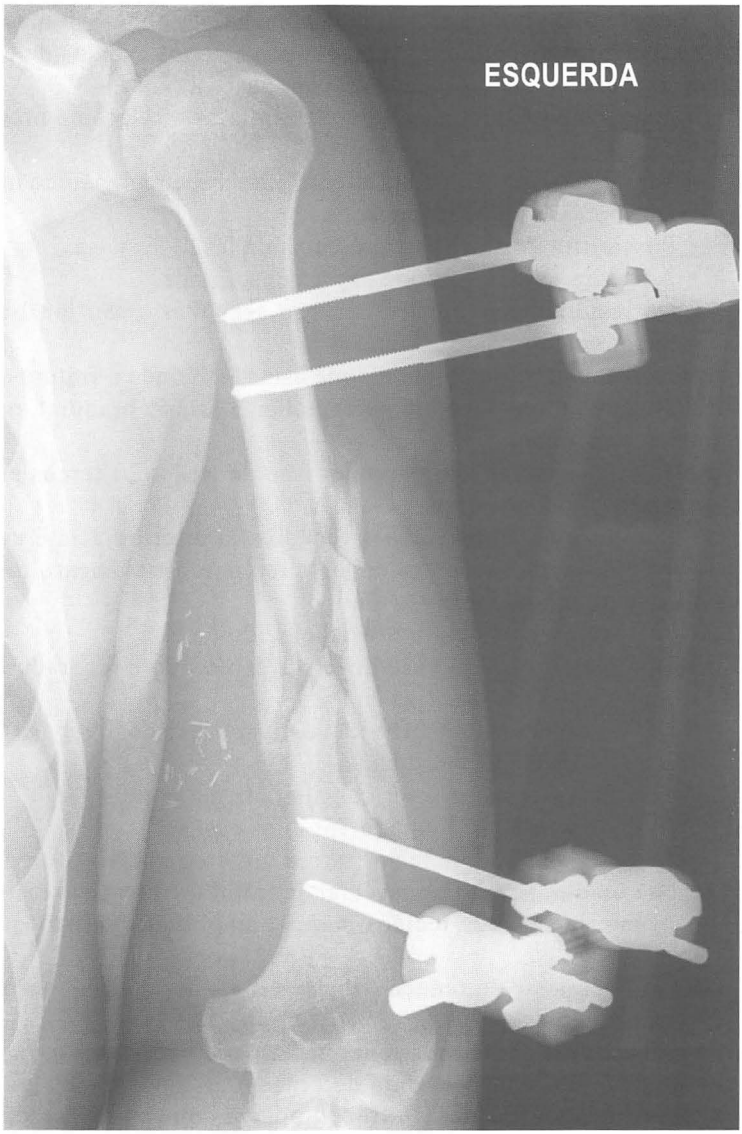

FIGURA 16.4 Fixação externa de uma fratura da diáfise umeral após um ferimento por arma de fogo. O reparo vascular foi feito após essa estabilização óssea temporária.

- □ A exploração cirúrgica tardia deve ser feita após 3–4 meses, na ausência de evidência de recuperação após estudos de eletromiografia ou velocidade de condução nervosa.
- □ **Vantagens da exploração nervosa tardia com relação à precoce:**
  - Terá decorrido tempo suficiente para a recuperação de uma neuropraxia ou neurotmese.
  - Possibilita uma avaliação precisa da lesão nervosa.
  - A fratura associada pode já ter consolidado.
  - Os resultados do reparo nervoso secundário são tão bons quanto os do reparo primário.

■ **Lesão vascular:** é incomum e pode estar associada a fraturas da diáfise umeral que laceram ou empalam a artéria braquial, ou a trauma penetrante.
- □ A artéria braquial corre grande risco de lesão nos terços proximal e distal do braço.
- □ Constitui uma emergência ortopédica; a arteriografia é controversa porque pode prolongar o tempo do tratamento definitivo em um membro isquêmico.
- □ O influxo arterial deve ser estabelecido em 6 h.
- □ Durante a cirurgia, o vaso deve ser explorado e reparado e a fratura deve ser estabilizada.
- □ Se a viabilidade do membro não estiver em risco, o reparo ósseo pode preceder o vascular.
- □ A fixação externa deve ser considerada uma opção.

■ A pseudoartrose ocorre em até 15% dos casos.
- □ Os fatores de risco incluem fratura no terço proximal ou distal do úmero, padrão transversal de fratura, fratura em distração, interposição de tecidos moles e imobilização inadequada.
- □ Pode necessitar de redução aberta e fixação interna com enxertia óssea.

■ **Pseudoartrose:** em termos funcionais, pode não trazer grandes consequências; a musculatura do braço e do ombro, o cotovelo e o arco de movimentos do tronco podem compensar as deformidades angulares, rotacionais e de encurtamento.

17 Úmero distal

EPIDEMIOLOGIA

- As fraturas do úmero distal no adulto são relativamente raras, compreendendo aproximadamente 2% de todas as fraturas e 1/3 de todas as do úmero.
- As fraturas do úmero distal apresentam uma distribuição etária bimodal, com picos de incidência ocorrendo em homens entre os 12–19 anos e em mulheres com 80 anos de idade ou mais.
- Em contraste, mais de 60% das fraturas do úmero distal em idosos ocorrem após lesões de baixa energia, como uma queda da própria altura.
- A incidência das fraturas do úmero distal em adultos é de 5,7 por 100.000 a cada ano.
- As fraturas intercondilares do úmero distal são as mais comuns.
- As fraturas supracondilares do tipo extensão do úmero distal são responsáveis por mais de 80% de todas as fraturas supracondilares do adulto.

ANATOMIA

- O úmero distal pode ser conceitualizado como "colunas" medial e lateral, cada uma aproximadamente triangular, e composto de um *epicôndilo* ou o término não articulante da crista supracondilar e um *côndilo*, que é a unidade articulante do úmero distal (Fig. 17.1).
- A superfície articulante do capitelo e da tróclea projetam-se distal e anteriormente em um ângulo de 40–45°. Os centros dos arcos de rotação das superfícies articulares de cada côndilo localizam-se no mesmo eixo horizontal; assim, o desalinhamento das relações dos côndilos entre si muda seus arcos de rotação, limitando a flexão e a extensão (Fig. 17.2).
- O eixo troclear comparado com o eixo longitudinal tem uma angulação em valgo de 4–8°.
- O eixo troclear apresenta uma rotação externa de 3–8°.
- O canal intramedular termina 2–3 cm acima da fossa do olécrano.

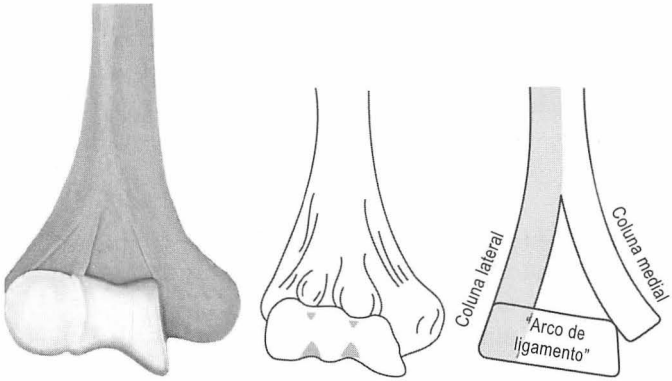

FIGURA 17.1 A parte mais distal da coluna lateral é o capitélio e a parte mais distal da coluna medial é o epicôndilo medial não articulante. A tróclea é a parte mais medial do segmento articular e está em uma posição intermediária entre o epicôndilo medial e o capitélio. O segmento articular atua arquitetonicamente como um "arco de ligamento".

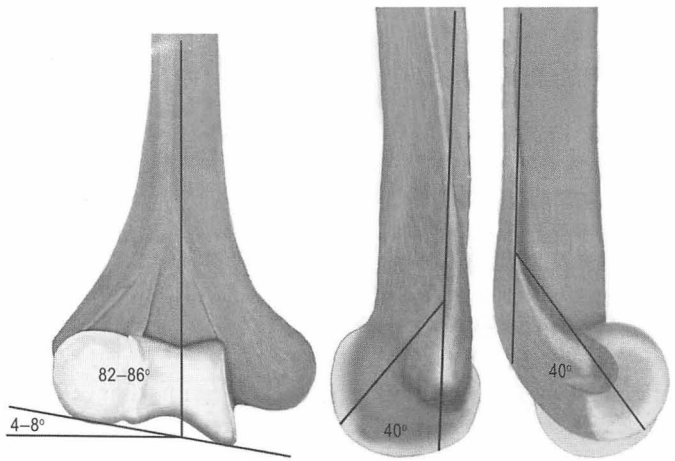

FIGURA 17.2 A orientação da superfície articular com relação ao eixo da diáfise é de 4–8° de valgo – o ângulo de carregamento A **(A)**. O segmento articular desvia 40° para a frente da linha da diáfise e atua arquitetonicamente como um arco de ligamento no ponto de máxima convergência entre as colunas distalmente. O epicôndilo medial está localizado no eixo projetado da diáfise, enquanto o epicôndilo lateral está projetado *levemente para a frente com relação ao eixo* **(B,C)**.

MECANISMO DA LESÃO

- A maioria das fraturas do úmero distal por mecanismo de baixa energia resulta de uma queda simples em uma mulher de meia-idade ou idosa, na qual o cotovelo atinge diretamente o chão ou é carregado axialmente em uma queda sobre a mão hiperestendida.
- Acidentes automobilísticos e desportivos são causas comuns de lesão em indivíduos mais jovens.

AVALIAÇÃO CLÍNICA

- Os sinais e sintomas variam com o grau de edema e desvio; com frequência ocorre edema considerável, deixando os marcos anatômicos difíceis de palpar. Entretanto, a relação normal do olécrano com os côndilos medial e lateral deve estar mantida, delineando um triângulo mais ou menos equilátero.
- Crepitação com o arco de movimentos e instabilidade macroscópica podem estar presentes; apesar de ser um sinal altamente sugestivo de fratura, esses movimentos não devem ser reproduzidos, devido ao risco de comprometimento neurovascular.
- Uma avaliação neurovascular cuidadosa é essencial, porque a extremidade fraturada pontiaguda do fragmento proximal pode empalar ou contundir a artéria braquial, o nervo mediano ou o radial.
- Avaliações neurovasculares seriadas com monitoração da pressão compartimental podem ser necessárias na presença de edema maciço; o edema na fossa cubital pode resultar em dano vascular ou desenvolvimento de uma síndrome compartimental volar, acarretando isquemia de Volkmann.

AVALIAÇÃO RADIOLÓGICA

- Incidências anteroposterior (AP) e lateral do cotovelo devem ser obtidas. Radiografias oblíquas podem ser úteis para uma melhor definição da fratura.
- As radiografias sob tração delineiam melhor o padrão da fratura e podem ser úteis para o planejamento pré-operatório.
- Nas fraturas sem desvio, um "sinal do coxim adiposo" anterior ou posterior pode estar presente na radiografia lateral, representando o deslocamento da camada adiposa sobre a cápsula articular na presença de derrame ou hemartrose.

- Fraturas com desvio mínimo podem resultar em uma diminuição no ângulo da diáfise condilar de 40°, vista na radiografia lateral.
- Como as fraturas intercondilares são muito mais comuns que as fraturas supracondilares em adultos, a radiografia AP (ou oblíqua) deve ser avaliada em busca de evidências de uma divisão vertical na região intercondilar do úmero distal.
- A tomografia computadorizada pode ser utilizada para delinear ainda melhor os fragmentos da fratura.

CLASSIFICAÇÃO

Descritiva

- Fraturas supracondilares:
  - Tipo extensão.
  - Tipo flexão.
- Fraturas transcondilares.
- Fraturas intercondilares.
- Fraturas condilares.
- Fraturas do capitélio.
- Fraturas da tróclea.
- Fraturas do epicôndilo lateral.
- Fraturas do epicôndilo medial.
- Fraturas do processo supracondilar.

Classificação da OTA para as fraturas do úmero distal

Ver Fracture and Dislocation Classification Compendium em http://www.ota.org/compendium/compendium.html.

PRINCÍPIOS GERAIS DO TRATAMENTO

- Redução articular anatômica.
- Fixação interna estável da superfície articular.
- Restauração do alinhamento axial da articulação.
- Fixação estável do segmento articular à metáfise e à diáfise.
- Movimentação precoce do cotovelo.

TIPOS ESPECÍFICOS DE FRATURAS

Fratura supracondilar extra-articular

- Resulta de uma queda sobre a mão hiperestendida, com ou sem uma força de adução ou abdução.

- A maioria é por padrões de extensão, com uma minoria sendo por flexão.

Tratamento

Conservador

- É indicado para as fraturas sem desvio ou com pouco desvio, bem como para aquelas com cominução grave em pacientes idosos com capacidade funcional limitada.
- Uma tala gessada tipo axilopalmar é colocada em pelo menos 90° de flexão do cotovelo se o edema e o estado neurovascular permitirem, com o antebraço em posição neutra.
- A imobilização com uma tala posterior é mantida por 1–2 semanas, período depois do qual são iniciados exercícios para o arco de movimentos em um *brace* articulado. A imobilização ou o *brace* são removidos após aproximadamente 6 semanas, se houver evidência radiológica de consolidação.
- Avaliação radiológica frequente é necessária para se detectar perda da redução da fratura.

Cirúrgico

- **Indicações:**
  - □ Fraturas com desvio significativo.
  - □ Lesão vascular.
  - □ Fratura aberta.
  - □ Incapacidade de manter uma redução aceitável.
- **Redução aberta e fixação interna:** a fixação com placa é utilizada em cada coluna, seja em paralelo, posicionada em 90 ou 180° entre si. A fixação com placas é o procedimento de escolha, porque permite uma movimentação precoce do cotovelo. Fraturas extra-articulares podem ser abordadas posteriormente pela elevação de ambos os lados do tríceps ou através de uma abordagem que divide o tríceps.
- A artroplastia total do cotovelo pode ser considerada, mas raramente está indicada em pacientes idosos ativos com boa função articular pré-lesão e uma fratura gravemente cominutiva do úmero distal cuja reconstrução é considerada impossível. Deve-se recorrer à abordagem medial, que preserva o tríceps, em vez de utilizar uma osteotomia do olécrano para exposição da articulação do cotovelo.
- Exercícios para o arco de movimentos devem ser iniciados assim que o paciente seja capaz de tolerar a terapia.

Complicações

- **Contratura isquêmica de Volkmann (rara):** pode resultar de uma síndrome compartimental não reconhecida com comprometimento neurovascular subsequente. Deve-se manter alto índice de suspeita, acompanhado pela elevação agressiva e por exames neurovasculares seriados, com ou sem monitoração da pressão compartimental.
- **Diminuição do arco de movimentos do cotovelo:** geralmente a regra após qualquer fratura na região do cotovelo. Há perda da extensão, causada pela formação do calo na fossa olecraniana, e perda da flexão, causada pela contratura capsular ou por ossificação heterotópica.
- Pode ocorrer formação heterotópica de osso.

Fraturas transcondilares

- Ocorrem primariamente em pacientes idosos com osso osteopênico.

Mecanismo da lesão

- Mecanismos que produzem fraturas supracondilares também podem resultar em fraturas transcondilares: uma queda sobre a mão hiperestendida com ou sem um componente em abdução ou adução ou uma força aplicada ao cotovelo flexionado.

Tratamento

Conservador

- É indicado para as fraturas sem desvio ou com desvio mínimo ou em pacientes idosos debilitados e com déficits funcionais.
- Exercícios para o arco de movimentos devem ser iniciados assim que o paciente possa tolerar a terapia.

Cirúrgico

- O tratamento cirúrgico deve ser a opção para as fraturas abertas, as instáveis ou aquelas com desvio.
- Redução aberta e fixação com placa constituem o tratamento preferido. Placas bloqueadas pré-moldadas devem ser utilizadas para aumentar a fixação nesse padrão de fratura geralmente osteopênico.

- A artroplastia total do cotovelo (semiarticulada) pode ser considerada no paciente idoso com bom estado funcional, se a fixação não puder ser obtida.

Fraturas intercondilares

- É a fratura mais comum do úmero distal.
- A cominução é comum.
- Os fragmentos da fratura geralmente estão desviados pela tração muscular sem oposição nos epicôndilos medial (massa flexora) e lateral (massa extensora) que rodam as superfícies articulares.

Mecanismo da lesão

- A força é direcionada contra a face posterior de um cotovelo flexionado mais de 90°, direcionando a ulna para a tróclea.

Riseborough e Radin

Tipo I: sem desvio.
Tipo II: desvio leve sem rotação entre os fragmentos condilares.
Tipo III: desvio com rotação.
Tipo IV: cominução grave da superfície articular (Fig. 17.3).

Classificação

Classificação da OTA

Ver Fracture and Dislocation Classification Compendium em http://www.ota.org/compendium/compendium.html.

Tratamento

- O tratamento deve ser individualizado de acordo com a idade, a qualidade óssea e o grau de cominução da fratura.

Conservador

- É indicado para as fraturas sem desvio, pacientes idosos com fraturas desviadas e osteopenia grave com cominução, ou pacientes com condições comórbidas que impedem o tratamento cirúrgico. As opções conservadoras para as fraturas com desvio incluem:
  - **Imobilização gessada:** poucos defendem; representa o "pior de ambos os mundos" – redução inadequada da fratura e imobilização prolongada.

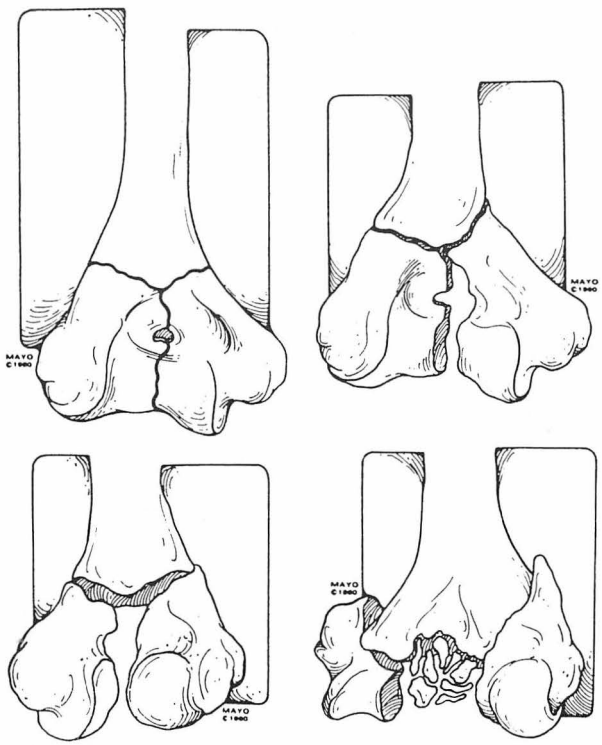

FIGURA 17.3 Classificação de Riseborough e Radin. **(A)** Fratura condilar sem desvio do tipo I do cotovelo. **(B)** Tipo II, fratura condilar em T com desvio, mas sem rotação. **(C)** Tipo III, fratura condilar em T desviada e rodada. **(D)** Tipo IV, fratura condilar desviada, rodada e cominutiva. (De Bryan RS. Fractures about the elbow in adults. *AAOS Instr Course Lect.* 1981;30:200–223.)

- □ **"Saco de ossos":** o braço é colocado em uma tipoia acolchoada com o máximo de flexão possível após uma tentativa de redução inicial; a tração por gravidade ajuda a efetuar a redução. A ideia é obter uma "pseudoartrose" indolor que permita o movimento.

Cirúrgico

- Redução aberta e fixação interna.
  - □ A indicação é uma fratura com desvio e passível de reconstrução.

- □ Os objetivos da fixação são restauração da congruência articular e prender o componente supracondilar.
- □ Métodos de fixação.
  - Parafusos interfragmentares.
  - **Fixação com duas placas:** uma placa medial e outra posterolateral, 90° de angulação entre as placas ou duas placas em cada coluna, 180° entre si.

- **Artroplastia total de cotovelo (cimentada, semiarticulada):** pode ser considerada nas fraturas acentuadamente cominutivas e naquelas com osso osteoporótico.
- Exposições cirúrgicas
  - □ Língua do tríceps (de Campbell).
    - Não permite uma exposição completa da articulação.
    - Detecta o movimento ativo precoce por receio de ruptura do tríceps.
  - □ **Osteotomia do olécrano:** intra-articular; a osteotomia de Chevron é a melhor para estabilidade rotacional. Requer identificação e mobilização do nervo ulnar.
  - □ Uma abordagem posterior extensível que preserva o tríceps (Bryan e Morrey) pode ser utilizada. Requer identificação e reparo do nervo ulnar.
- **Cuidados pós-operatórios:** exercícios precoces para o arco de movimentos do cotovelo são essenciais, a menos que a fixação seja tênue.

Complicações

- **Artrite pós-traumática:** resulta da lesão articular no momento do trauma, bem como de uma falha em restaurar a congruência articular.
- **Falha da fixação:** o colapso pós-operatório da fixação está relacionado com o grau de cominução, a estabilidade da fixação e a proteção da estrutura de fixação no curso pós-operatório.
- **Perda da mobilização (extensão):** complicação acentuada após longos períodos de imobilização. Exercícios para o arco de movimentos devem ser instituídos assim que o paciente seja capaz de tolerar a terapia, a menos que a fixação seja tênue.
- Calcificação heterotópica.
- **Lesão neurológica:** (até 15%) o nervo ulnar é o mais comumente lesionado durante a exposição cirúrgica.
- **Pseudoartrose da osteotomia:** 5–15%.
- Infecção.

Fraturas condilares

- São raras em adultos e muito mais comuns no grupo etário pediátrico.
- Menos de 5% de todas as fraturas do úmero distal são condilares; as fraturas laterais são mais comuns que as mediais.
- **Fraturas do côndilo medial:** incluem a tróclea e o epicôndilo medial, sendo menos comuns que as fraturas do epicôndilo medial.
- **Fraturas do côndilo lateral:** incluem o capitélio e o epicôndilo lateral.

Mecanismo da lesão

- Abdução ou adução do antebraço com a extensão do cotovelo.

Classificação

Milch

Existem 2 tipos para as fraturas condilares mediais e laterais; a chave é a crista troclear lateral (Fig. 17.4):

Tipo I: crista troclear lateral mantida intacta.

Tipo II: crista troclear lateral é parte do fragmento condilar (medial ou lateral).

- São menos estáveis.
- Permitem a translocação radioulnar se ocorrer ruptura capsuloligamentar no lado contralateral.

Júpiter

Alta ou baixa, com base na extensão proximal da linha de fratura em relação à região supracondilar.

Classificação da OTA

Ver Fracture and Dislocation Classification Compendium em http://www.ota.org/compendium/compendium.html.

- **Baixa:** equivalente ao tipo I de Milch.
- **Alta:** equivalente ao tipo II de Milch.

Tratamento

- Restauração anatômica da congruência articular é essencial para manter o arco de movimento normal do cotovelo e minimizar o risco de artrite pós-traumática.

Conservador

- Indicado para as fraturas sem desvio ou com mínimo desvio ou para pacientes com fraturas desviadas não considerados candidatos para o tratamento cirúrgico.
- Consiste em uma imobilização posterior com o cotovelo flexionado 90° e o antebraço em supinação ou pronação para as fraturas condilares laterais ou mediais, respectivamente.

Cirúrgico

- Indicado para as fraturas abertas ou desviadas.
- Consiste em fixação com parafuso, com ou sem reparo do ligamento colateral, se necessário, com atenção para a restauração dos eixos rotacionais.
- O prognóstico depende:
  - □ Do grau de cominução.
  - □ Da precisão da redução.
  - □ Da estabilidade da fixação interna.
- Exercícios para o arco de movimento devem ser instituídos assim que o paciente possa tolerar a terapia.

Complicações

- **Fraturas do côndilo lateral:** redução inadequada ou falha da fixação podem resultar em cúbito valgo e paralisia ulnar tardia, que requer transposição nervosa.
- **Fraturas do côndilo medial:** incongruência residual é mais problemática devido ao envolvimento do sulco troclear. Podem resultar em
  - □ Artrite pós-traumática, especialmente nas fraturas envolvendo o sulco troclear.
  - □ Sintomas do nervo ulnar com formação excessiva de calo ósseo ou consolidação viciosa.
  - □ Cúbito varo com redução inadequada ou falha da fixação.

Fraturas do capitélio

- Representam menos de 1% de todas as fraturas do cotovelo.
- Ocorrem no plano coronal, paralelo ao úmero anterior.
- Pouca ou nenhuma fixação aos tecidos moles resulta em um fragmento articular livre que pode apresentar desvio.
- Desvio anterior do fragmento articular para as fossas coronoide ou radial pode resultar em bloqueio à flexão.

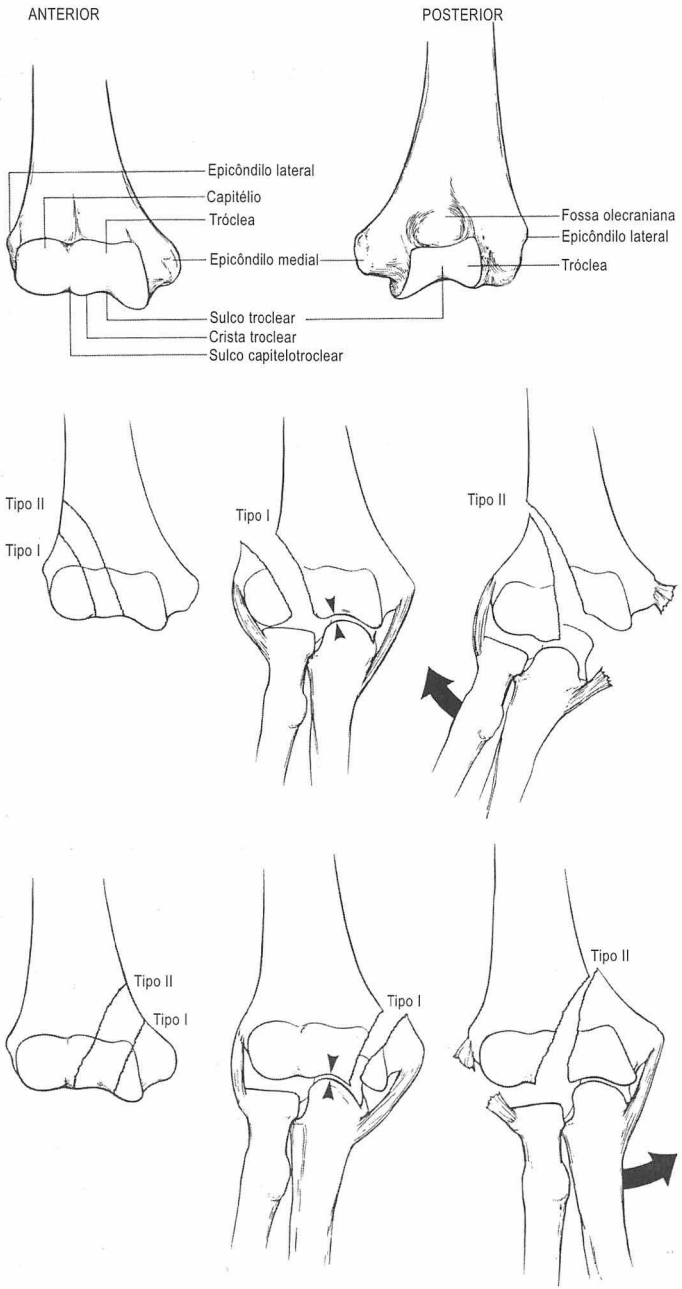
ANTERIOR
POSTERIOR
Epicôndilo lateral
Capitélio
Tróclea
Epicôndilo medial
Sulco troclear
Crista troclear
Sulco capitelotroclear
Fossa olecraniana
Epicôndilo lateral
Tróclea
Tipo II
Tipo I
Tipo I
Tipo II
Tipo II
Tipo I
Tipo I
Tipo II

Mecanismo da lesão

- Queda sobre a mão hiperestendida em graus variáveis de flexão; a força é transmitida através da cabeça radial para o capitélio. A fratura ocorre secundariamente ao cisalhamento.
- Ocasionalmente associadas a fraturas da cabeça radial.

Classificação

Classificação OTA

Ver Fracture and Dislocation Classification Compendium em http://www.ota.org/compendium/compendium.html.

Classificação adicional (Fig. 17.5)

Tipo I: **fragmento de Hahn-Steinthal:** grande componente ósseo do capitélio, algumas vezes com envolvimento troclear.

Tipo II: **fragmento de Kocher-Lorenz:** cartilagem articular fixada a pouco osso subcondral: "descobrindo o côndilo".

Tipo III: acentuadamente cominutiva (Morrey).

Tipo IV: extensão para a tróclea (McKee).

Tratamento

Conservador

- Primariamente utilizado para as fraturas sem desvio.

FIGURA 17.4 Classificação das fraturas condilares de acordo com Milch e a localização das linhas de fraturas comuns vistas nas fraturas dos tipos I e II dos côndilos lateral **(B)** e medial **(C)**. **(A)** Vista anterior da anatomia da superfície articular distal do úmero. O sulco capitelotroclear divide as superfícies articulares do capitélio e da tróclea. A crista troclear lateral é a chave para a análise das fraturas do côndilo umeral. Nas fraturas do tipo I, a crista troclear lateral permanece com o côndilo intacto, gerando estabilidade medial-lateral. Nas fraturas do tipo II, a crista troclear lateral faz parte do côndilo fraturado, o que pode permitir que o rádio e a ulna transloquem em uma direção medial para lateral com relação ao eixo longo do úmero. **(B)** Fraturas no côndilo lateral. Nas fraturas do tipo I, a crista troclear lateral permanece intacta, portanto impedindo a luxação do rádio e da ulna. Nas fraturas do tipo II, a crista troclear lateral é parte do côndilo lateral fraturado. Com a ruptura capsuloligamentar medial, o rádio e a ulna podem luxar. **(C)** Fraturas do côndilo medial. Nas fraturas do tipo I, a crista troclear lateral permanece intacta para gerar estabilidade medial-lateral para o rádio e a ulna. Nas fraturas do tipo II, a crista troclear lateral faz parte da fratura do côndilo medial. Com uma ruptura capsuloligamentar lateral, o rádio e a ulna podem luxar medialmente com relação ao úmero. (De Rockwood CA Jr, Green DP, Bucholz RW, Heckman JD, eds., *Rockwood and Green's Fractures in Adults*. Vol. 1. 4ª ed. Philadelphia: Lippincott-Raven; 1996:954.)

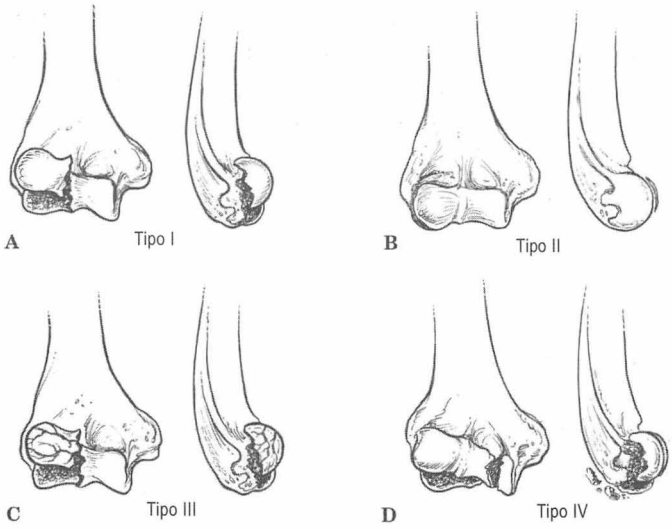

FIGURA 17.5 (A) Tipo I (fragmento de Hahn-Steinthal): grande componente ósseo do capitélio, algumas vezes com envolvimento troclear. **(B)** Tipo II (fragmento de Kocher-Lorenz): cartilagem articular com mínima quantidade de osso subcondral – "descobrindo o côndilo". **(C)** Tipo III: cominução acentuada (Morrey). **(D)** Tipo IV: extensão para a tróclea (McKee). (De Ruchelsman DE, Tejwani NC, Kwon YW, *et al.* Coronal plane partial articular fractures of the distal humerus: current concepts in management. *J AM Acad Orthop Surg* 2008;16:716–728, com permissão.)

- Consiste em imobilização em uma tala posterior durante 3 semanas, seguida por exercícios para o arco de movimentos do cotovelo.

Cirúrgico

- O objetivo é a restauração anatômica.
- Redução aberta e fixação interna.
  - Técnica indicada para as fraturas do tipo I com desvio.
  - Através de uma abordagem posterolateral ou posterior, os parafusos podem ser passados da direção posterior para a anterior; alternativamente, parafusos sem cabeça podem ser passados da região anterior para a posterior.
  - A fixação deve ser suficientemente estável para permitir uma mobilização precoce do cotovelo.

- Excisão.
  - Raramente indicada para as fraturas do tipo I gravemente cominutivas e para a maioria das fraturas do tipo II. Deve-se tomar cuidado em pacientes idosos, pois geralmente são fraturas do tipo IV, que se forem excisadas levarão a uma instabilidade do cotovelo.
  - Pode ser o tratamento recomendado nas fraturas crônicas não detectadas com limitação do arco de movimentos do cotovelo.

Complicações

- **Osteonecrose:** relativamente incomum.
- **Artrite pós-traumática:** o risco é elevado nos casos de impossibilidade de restauração da congruência articular e excisão do fragmento articular.
- **Cúbito valgo:** pode resultar após a excisão do fragmento articular ou com uma fratura associada do côndilo lateral ou da cabeça radial. Está associada a paralisia tardia do nervo ulnar.
- **Perda de movimento (flexão):** associada a retenção dos fragmentos condrais ou ósseos, que podem ficar encarcerados nas fossas coronoide ou radial.

Fraturas da tróclea (fratura de Laugier)

- Extremamente rara.
- Associada a luxação do cotovelo.

Mecanismo da lesão

- Força de cisalhamento tangencial resultante de uma luxação do cotovelo.

Tratamento

- As fraturas sem desvio podem ser tratadas com imobilização com tala gessada posterior durante 3 semanas, seguindo-se exercícios para o arco de movimentos.
- As fraturas desviadas devem receber redução aberta e fixação interna com fio de Kirschner ou parafuso.
- Fragmentos que não podem ser reduzidos e fixados internamente devem ser excisados.

Complicações

- A artrite pós-traumática pode resultar com a retenção dos fragmentos ósseos dentro da articulação do cotovelo ou incongruência da superfície articular.
- Restrição do arco de movimentos pode resultar da consolidação viciosa do fragmento troclear.

Fraturas do epicôndilo lateral

- Extremamente raras.

Mecanismo da lesão

- Traumatismo direto é o mecanismo em adultos.
- Pacientes em idade pré-puberdade podem sofrer fraturas por avulsão.

Tratamento

- A imobilização para alívio dos sintomas é seguida por uma movimentação precoce do cotovelo.

Complicações

- A pseudoartrose pode levar a persistência da dor exacerbada pela movimentação do punho e do cotovelo.

Fraturas do epicôndilo medial

- São mais comuns que as fraturas do epicôndilo lateral devido a relativa proeminência do epicôndilo na face medial do cotovelo.

Mecanismo da lesão

- Em crianças e adolescentes, o epicôndilo medial pode ser avulsionado durante uma luxação posterior do cotovelo.
- Em adultos, na maioria das vezes é resultado de um trauma direto, apesar de poder ocorrer como uma fratura isolada ou associada a luxação do cotovelo.

Tratamento

- Fraturas sem desvio ou com desvio mínimo podem ser abordadas com imobilização de curta duração por 10–14 dias em uma

tala posterior, com o antebraço pronado e o punho e o cotovelo flexionados.

- Indicações cirúrgicas:
  - Indicações relativas incluem fragmentos desviados na presença de sintomas do nervo ulnar, instabilidade do cotovelo com estresse em varo, fraqueza dos flexores do punho e pseudoartrose sintomática do fragmento desviado.
  - **Redução aberta e fixação interna *vs.* excisão:** a excisão está indicada para fragmentos que não podem ser tratados com fixação interna ou fragmentos encarcerados dentro do espaço articular e são irredutíveis.

Complicações

- **Artrite pós-traumática:** pode ser o resultado da retenção do fragmento ósseo dentro do espaço articular.
- **Fraqueza da massa flexora:** pode resultar da pseudoartrose do fragmento ou consolidação viciosa com desvio distal grave.

Fraturas do processo supracondilar

- O processo supracondilar é uma projeção óssea ou cartilaginosa congênita que se origina da superfície anteromedial do úmero distal.
- O ligamento de Struthers é um arco fibroso que conecta o processo supracondilar com o epicôndilo medial, de onde fibras do pronador redondo ou do coracobraquial podem se originar.
- Através desse arco passam o nervo mediano e a artéria braquial.
- As fraturas são raras, com incidência registrada entre 0,6–2,7%, mas podem resultar em dor e compressão do nervo mediano ou da artéria braquial.

Mecanismo da lesão

- Trauma direto à face anterior do úmero distal.

Tratamento

- A maioria dessas fraturas é tratável por meios conservadores, com imobilização para alívio dos sintomas em uma tala posterior em relativa flexão até que o paciente esteja livre de dores, seguindo-se exercícios para o arco de movimentos e de fortalecimento.

- Compressões do nervo mediano ou da artéria braquial podem necessitar de exploração e liberação cirúrgica.

Complicações

- **Miosite ossificante:** o risco é elevado com a exploração cirúrgica.
- **Formação de esporão recorrente:** pode resultar em sintomas recorrentes de compressão neurovascular, necessitando de exploração cirúrgica e liberação, com excisão do periósteo e fibras musculares fixadas a ele para prevenir recorrências.

18 Luxação do cotovelo

EPIDEMIOLOGIA

- Responsável por 11–28% das lesões do cotovelo.
- A luxação posterior é a mais comum.
- A incidência anual de luxações do cotovelo é de 6–8 casos por 100.000 pessoas a cada ano.
- As luxações posteriores do cotovelo formam o tipo predominante e são responsáveis por 80–90% de todas as luxações do cotovelo.
- Luxações simples são puramente ligamentares.
- Luxações complexas são aquelas que ocorrem com uma fratura associada e representam menos de 50% das luxações do cotovelo.
- Maior incidência no grupo de 10–20 anos de idade associada a lesões desportivas; luxação recorrente incomum.

ANATOMIA

- O cotovelo é uma "dobradiça modificada" com alto grau de estabilidade intrínseca devido à congruência articular, à tensão de oposição do tríceps e dos flexores e restrições ligamentares.
- As 3 articulações separadas são:
  - Ulnotroclear (dobradiça).
  - Radiocapitelar (rotação).
  - Radioulnar proximal (rotação).
- Estabilidade (Fig. 18.1).
  - **Anterior-posterior:** fossa da tróclea-olécrano (extensão); fossa coronoide, articulação radiocapitelar, bíceps-tríceps-braquial (flexão).
  - **Valgo:** o complexo do ligamento colateral medial (LCM) – o feixe anterior é o estabilizador primário em flexão e extensão, e a cápsula anterior e a articulação radiocapitelar funcionam em extensão.
  - **Varo:** o ligamento colateral ulnar é estático e o músculo ancôneo é dinâmico.
  - Função do LCM.

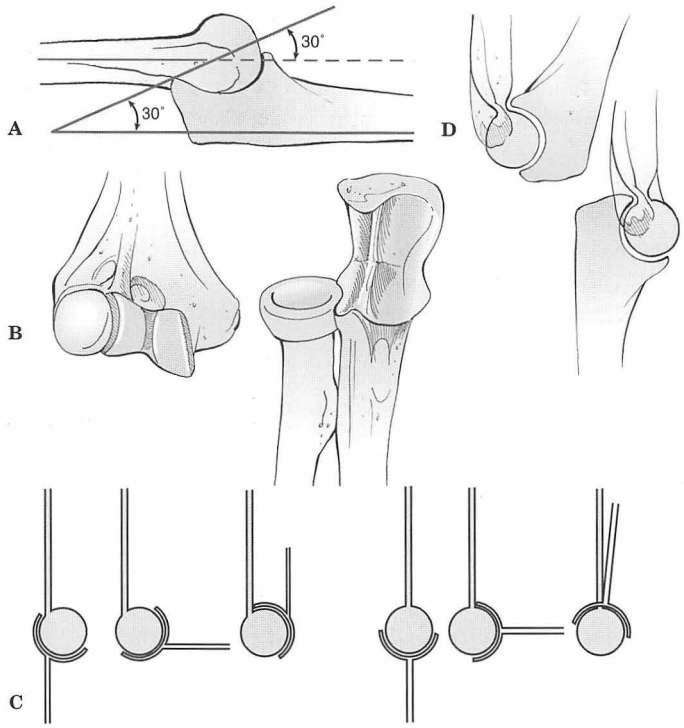

FIGURA 18.1 O cotovelo é uma articulação inerentemente estável. (**A**) A incisura troclear da ulna gera uma captura de quase 180° da tróclea, que se inclina posteriormente por aproximados 30°. (**B**) A crista no centro da incisura troclear faz interdigitação com um sulco na tróclea, aumentando ainda mais a estabilidade. (**C**) A flexão do cotovelo é aprimorada pela translação anterior da tróclea com relação à diáfise do úmero, bem como as fossas coronoide e radial na superfície anterior do úmero que aceitam o processo coronoide e a cabeça radial, respectivamente. (**D**) Posteriormente, a fossa do olécrano aumenta a extensão por acomodar o processo do olécrano. (De Bucholz RW, Heckman JD, Court-Brown C, *et al.*, eds. *Rockwood and Green's Fractures in Adults*. 6ª ed. Philadelphia: Lippincott Williams & Wilkins; 2006.)

- É o estabilizador medial primário, especialmente a banda anterior.
- A extensão total gera 30% de estabilidade em valgo.
- Noventa graus de flexão geram mais de 50% de estabilidade em valgo.
- A ressecção da banda anterior causará instabilidade macroscópica, exceto em extensão.

- □ **Ligamentos laterais.**
  - Previnem uma subluxação posterior e rotação da ulna para uma direção oposta à do úmero com o antebraço em supinação (instabilidade rotatória posterolateral).
- **Arco normal de movimentos:** 0–150° de flexão, 85° de supinação e 80° de pronação.
- **Arco funcional de movimentos:** um arco de 100°, 30–130° de flexão, 50° de supinação e 50° de pronação.

MECANISMO DA LESÃO

- Mais comumente, a lesão é causada por uma queda sobre uma das mãos ou do cotovelo hiperestendido, resultando em uma força de alavanca que desloca o olécrano da tróclea, combinada com a translação das superfícies articulares para produzir a luxação.
- **Luxação posterior:** combinação de hiperextensão do cotovelo, estresse em valgo, abdução do braço e supinação do antebraço.
- **Luxação anterior:** uma força direta golpeia o antebraço posterior com o cotovelo na posição flexionada.
- A maioria das luxações e fraturas-luxações do cotovelo resulta em lesão de todos os estabilizadores capsuloligamentares da articulação do cotovelo. As exceções incluem as fraturas-luxações transolecranianas e lesões com fraturas do coronoide envolvendo quase a totalidade do processo coronoide.
- A lesão capsuloligamentar progride da região lateral para a medial (círculo de Hori) (Fig. 18.2); o cotovelo pode luxar completamente com a banda anterior do LCM permanecendo intacta. Observa-se um grau variável de lesão da musculatura flexora comum e extensora.

AVALIAÇÃO CLÍNICA

- Os pacientes tipicamente protegem a extremidade superior lesionada, que demonstra uma instabilidade óbvia e edema.
- Um exame neurovascular cuidadoso é essencial e deve ser feito antes das radiografias ou manipulações.
- Após a manipulação ou redução, repita o exame neurovascular para avaliar o estado neurovascular.
- Exames neurovasculares seriados devem ser realizados na presença de um edema antecubital maciço ou quando o paciente corre risco de ter síndrome compartimental.

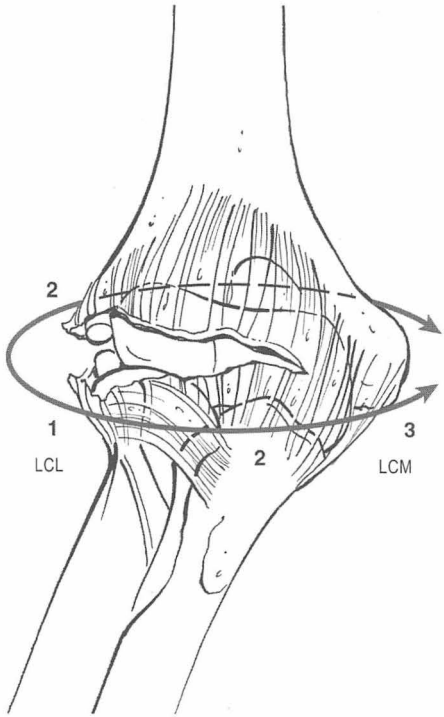

FIGURA 18.2 As estruturas capsuloligamentares do cotovelo são lesionadas em uma progressão lateral para medial durante a luxação do cotovelo. O cotovelo pode luxar com a banda anterior do ligamento colateral medial (LCM) permanecendo intacta. (De Bucholz RW, Heckman JD, Court-Brown C, *et al.*, eds. *Rockwood and Green's Fractures in Adults.* 6ª ed. Philadelphia: Lippincott Williams & Wilkins; 2006.)

- A angiografia pode ser necessária para avaliar a possibilidade de compartimento vascular.
  - □ Após a redução, se o fluxo arterial não for restabelecido e a mão permanecer mal perfundida, o paciente deve ser preparado para reconstrução arterial com enxertia de veia safena.
  - □ A angiografia deve ser realizada na sala de cirurgia e nunca deve retardar a intervenção cirúrgica na presença de comprometimento vascular.
  - □ O pulso radial pode estar presente com comprometimento da artéria braquial devido à circulação colateral.
  - □ A ausência de um pulso radial com a mão quente e bem perfundida provavelmente representa um espasmo arterial.

LESÕES ASSOCIADAS

- As fraturas associadas na maioria das vezes envolvem a cabeça radial e/ou o processo coronoide da ulna. Fraturas por cisalhamento do capitélio e/ou da tróclea são menos comuns.
- Lesões neurovasculares agudas são raras; o nervo ulnar e os ramos interósseos anteriores do nervo mediano são os mais comumente envolvidos.
- A artéria braquial pode estar lesionada, em particular com uma luxação aberta.

AVALIAÇÃO RADIOLÓGICA

- Radiografias anteroposterior e lateral padrões do cotovelo devem ser obtidas.
- As radiografias devem ser avaliadas à procura de fraturas associadas na região do cotovelo.
- As imagens de TC podem ajudar a identificar fragmentos ósseos da fratura não discerníveis nas radiografias simples.

CLASSIFICAÇÃO

- Simples *vs.* complexa (associada a fratura).
- De acordo com a direção do desvio da ulna com relação ao úmero (Fig. 18.3):
  - □ Posterior.
  - □ Posterolateral.
  - □ Posteromedial.
  - □ Lateral.
  - □ Medial.
  - □ Anterior.

PRINCÍPIOS DO TRATAMENTO

- A restauração da estabilidade óssea inerente do cotovelo é o objetivo.
- Restauração da incisura troclear da ulna, em particular o processo coronoide, também é o objetivo.
- O contato radiocapitelar é muito importante para a estabilidade do cotovelo lesionado.
- O ligamento colateral lateral é mais importante que o LCM na maioria dos casos de instabilidade traumática do cotovelo.

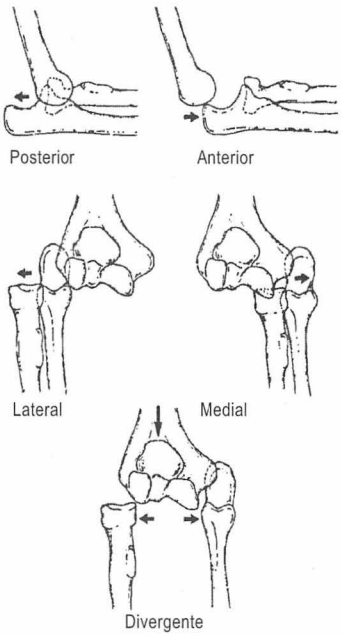

FIGURA 18.3 Luxações do cotovelo. (De Browner BD, Jupiter JB, Levine AM, eds. *Skeletal Trauma.* Philadelphia: WB Saunders; 1992:1142, com permissão.)

- A incisura troclear (coronoide e olécrano), a cabeça radial e o ligamento colateral lateral devem ser reparados ou reconstruídos, mas o LCM raramente precisa ser reparado.
- O LCM em geral cicatrizará de modo apropriado com movimentação ativa e seu reparo não é necessário para o retorno da estabilidade.
- Os testes de estabilidade pós-redução devem permitir a extensão do cotovelo até 30° de extensão antes de haver uma subluxação ou luxação.

FRATURAS-LUXAÇÕES

- **Cabeça radial associada:** chegam a até 5–10% dos casos.
- **Epicôndilo medial ou lateral associados (12–34%):** podem resultar em bloqueio mecânico após redução fechada, devido ao encarceramento do fragmento.
- **Processo coronoide associado (5–10%):** são secundárias à avulsão do músculo braquial e mais comuns com a luxação posterior.
  - **Tipos I, II e III (Regan e Morrey) com base no tamanho do fragmento (Fig. 18.4):**

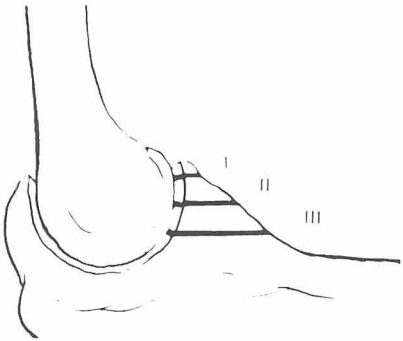

FIGURA 18.4 Classificação de Regan e Morrey para as fraturas do coronoide. (De Regan W, Morrey BF. Fractures of coronoid process of the ulna. *J Bone Joint Surg.* 1989;71:1348–1354, com permissão.)

- Tipo I, avulsão da ponta do processo coronoide.
- Tipo II, um fragmento único ou cominutivo envolvendo 50% do processo coronoide ou menos.
- Tipo III, um fragmento único ou cominutivo envolvendo mais de 50% do processo.

- As luxações do cotovelo associadas a uma ou mais fraturas intra-articulares implicam maior risco de instabilidade recorrente ou crônica.
- Fraturas-luxações do cotovelo geralmente ocorrem em um entre vários padrões distintos de lesão, incluindo
  - □ Luxação posterior com uma fratura da cabeça radial.
  - □ Luxação posterior com fraturas da cabeça radial e processo coronide – a também chamada lesão da tríade terrível.
  - □ Lesões com padrão de instabilidade rotacional em varo posteromedial, associadas a fraturas da faceta anteromedial do coronoide.
  - □ Fraturas-luxações anteriores do olécrano.
  - □ Fraturas-luxações posteriores do olécrano.
- As seguintes informações podem ser úteis no tratamento:
  - □ As lesões da tríade terrível quase sempre apresentam uma fratura do coronoide dos tipos I ou II incluindo a fixação capsular anterior. Menos comumente, a fratura do coronoide é do tipo III.
  - □ Na presença de uma fratura-luxação do olécrano, a fratura do coronoide pode ser formada por um fragmento ósseo grande e único, pode ser fragmentado em 2 ou 3 grandes peças (face-

ta anteromedial, central e incisura sigmoide menor) com ou sem um fragmento na ponta, ou pode ser mais cominutiva.

Tipos de instabilidade do cotovelo

- Instabilidade rotacional posterolateral (luxações do cotovelo com ou sem fraturas associadas).
- Instabilidade rotacional posteromedial em varo (fraturas anteromediais da faceta coronoide).
- Fraturas-luxações do olécrano.

Instabilidade rotacional posterolateral (Fig. 18.5)

- Pode variar desde uma instabilidade radiocapitelar até uma luxação ulnoumeral completa.
- Uma queda sobre o braço hiperestendido cria uma força rotatória em valgo, axial e posterolateral. O rádio supina se afastando do úmero e luxa posteriormente, movimento que pode ser causado iatrogenicamente durante uma abordagem lateral para a articulação do cotovelo, se a banda ulnar do LCL for seccionada e não reparada.
- Pode resultar em lesão da cabeça radial ou do coronoide.
- A lesão dos tecidos moles prossegue da região lateral para a medial, com a banda anterior do LCM sendo a última estrutura lesionada.
- É possível luxar o cotovelo com a banda anterior do LCM permanecendo intacta.

Instabilidade rotacional posteromedial em varo

- Ocorre com uma queda sobre o braço hiperestendido que cria um estresse em varo, carga axial e força rotacional posteromedial sobre o cotovelo.
- Resulta em fratura da faceta anteromedial do processo coronoide e (1) lesão do ligamento colateral lateral, (2) fratura do olécrano ou (3) fratura adicional do coronoide em sua base.

Fraturas-luxações anteriores do olécrano

- Resultam de um impacto direto sobre o cotovelo flexionado.
- Alguns autores sugerem que essas lesões podem resultar do mesmo mecanismo que cria as luxações do cotovelo, em particular em indivíduos mais velhos e osteopênicos.

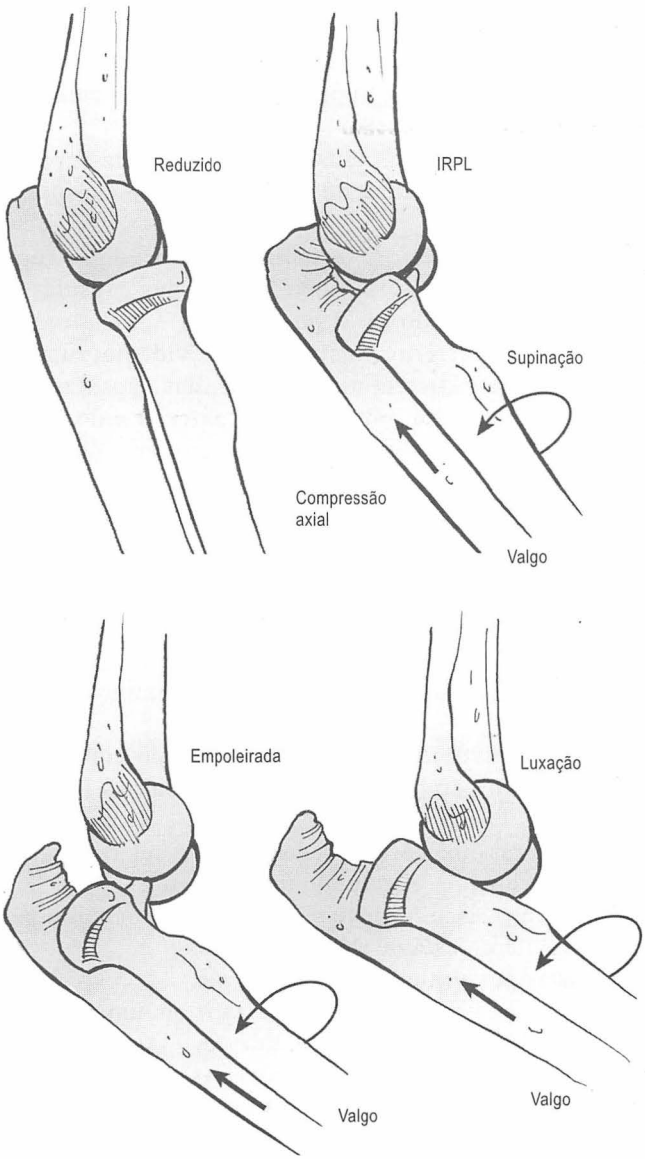

FIGURA 18.5 Instabilidade rotacional posterolateral (IRPL) ocorre em vários estágios. A luxação do cotovelo é o estágio final. (De Bucholz RW, Heckman JD, Court-Brown C, *et al.*, eds. *Rockwood and Green's Fractures in Adults.* 6ª ed. Philadelphia: Lippincott Williams & Wilkins; 2006.)

Escala de instabilidade (Morrey)

Tipo I: instabilidade rotacional posterolateral; teste do desvio de eixo positivo; ruptura do ligamento colateral ulnar lateral.

Tipo II: côndilos empoleirados; instabilidade em varo. Ruptura do ligamento colateral ulnar lateral, da cápsula anterior e da posterior.

Tipo IIIa: luxação posterior; instabilidade em valgo; ruptura do ligamento colateral ulnar lateral, das cápsulas anterior e posterior e do LCM posterior.

Tipo IIIb: luxação posterior; instabilidade evidente; ruptura do ligamento colateral ulnar lateral, das cápsulas anterior e posterior, bem como do LCM anterior e do posterior.

TRATAMENTO

Luxação simples do cotovelo

Conservador

- As luxações agudas e simples do cotovelo devem ser submetidas à redução fechada com o paciente sob sedação e analgesia adequada. Alternativamente, pode-se utilizar anestesia geral ou regional.
- Correção do desvio medial ou lateral seguida por tração longitudinal e flexão geralmente é bem-sucedida nas luxações posteriores (Fig. 18.6).
- Para as fraturas-luxações, a redução deve ser realizada com o cotovelo flexionado, exercendo tração distal.
- O estado neurovascular deve ser reavaliado, seguido pela avaliação de um arco estável de movimentos.
- Radiografias pós-redução são essenciais.
- O tratamento pós-redução deve consistir em uma tala posterior em 90° de flexão.
- A mobilização precoce, suave ou ativa assistida do arco de movimento está associada a melhores resultados a longo prazo. A imobilização prolongada está associada a resultados insatisfatórios e maior contratura em flexão.
- Um *brace* articulado para o cotovelo através de um arco estável de movimento pode estar indicado nos casos de instabilidade sem fratura associada.
- A recuperação do movimento e da força pode necessitar de 3 meses.

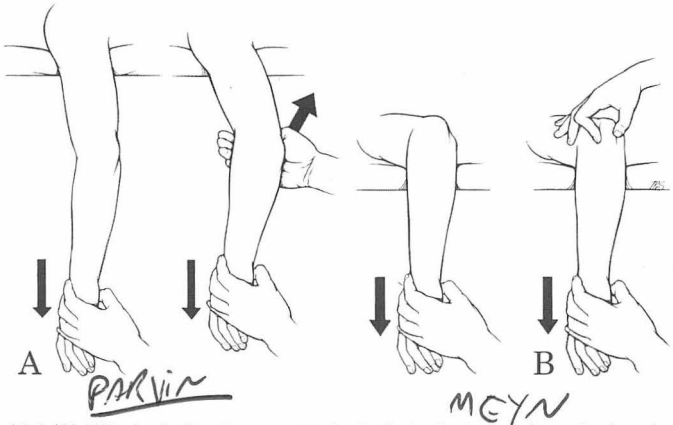

FIGURA 18.6 (**A**) Método de Parvin para a redução fechada de uma luxação do cotovelo. O paciente é colocado em decúbito ventral sobre uma maca e o médico aplica tração suave para baixo sobre o punho durante alguns minutos. Conforme o olécrano começa a deslizar distalmente, o médico eleva suavemente o braço. Não há necessidade de um assistente e a manobra é feita suavemente, sem necessidade de anestesia. (**B**) No método de redução de Meyn e Quigley, somente o antebraço fica pendente ao lado da maca. Conforme uma tração suave para baixo é aplicada ao punho, o médico guia a redução do olécrano com a mão oposta. (**A**, redesenhado de Parvin RW, Closed reduction of common shoulder and elbow dislocations without anesthesia. *Arch Surg.* 1957; 75:972–975. **B**, redesenhado de Meyn MA, Quigley TB. Reduction of posterior dislocation of the elbow by traction on dangling arm. *Clin Orthop.* 1974;103:106–108.)

Cirúrgico

- Quando o cotovelo não pode ser mantido em uma posição concentricamente reduzida, luxa novamente antes da radiografia pós-redução ou luxa mais tarde, apesar da imobilização gessada, a luxação é considerada instável e o tratamento cirúrgico é necessário.
- **Existem 3 abordagens gerais para esse problema:** (1) redução aberta e reparo dos tecidos moles (2) fixação externa articulada ou (3) fixação da articulação com pinos cruzados.

Fraturas-luxações do cotovelo

Conservador

- Uma opção razoável de tratamento em pacientes com uma luxação e somente uma fratura minimamente desviada da cabeça radial ou sem desvio.

- Pacientes que optam pelo tratamento conservador precisam estar cientes sobre o potencial para instabilidade e o substancial potencial de restrição de movimento ou artrose pela fratura da cabeça radial.
- Sob supervisão intensiva, é razoável remover o imobilizador e começar a mobilização ativa na primeira ida do paciente ao consultório, tipicamente uma semana após a lesão.

Cirúrgico

- Inclui o reparo ou substituição da cabeça radial e reparo do ligamento colateral lateral.
- A maioria dos autores não defende a reconstrução aguda do LCM.
- Alguns autores, entretanto, destacam a importância do ligamento colateral lateral para a estabilidade do cotovelo e defendem a reinserção desse ligamento ao epicôndilo lateral.
- Quando o ligamento colateral lateral é reparado, a mobilização ativa imediata geralmente é possível (particularmente se o contato radiocapitelar também é restaurado), mas até 10 dias de imobilização são razoáveis.

Fraturas-luxações da "tríade terrível"

- O acréscimo de uma fratura coronoide, não importando o tamanho, para uma luxação do cotovelo e fratura da cabeça radial aumenta dramaticamente a instabilidade e o potencial para problemas.
- Nem todas as lesões da tríade terrível serão instáveis, mas pode ser difícil prever quais lesões serão instáveis.
- Bons resultados foram registrados com o reparo do coronoide ou cápsula anterior, reparo ou substituição da cabeça radial e reparo do ligamento colateral lateral.
- Esse algoritmo restaura a estabilidade na maioria dos casos, mas em alguns pacientes, tanto o reparo do LCM ou um fixador externo lateral articulado também pode ser necessário se a instabilidade persistir após a reconstrução da face lateral (Fig. 18.7).

COMPLICAÇÕES

- **Perda de movimentos (rigidez):** a rigidez após luxações complicadas ou não complicadas do cotovelo geralmente é a regra. A imobilização do cotovelo não deve ir além das 2 semanas.

- **Compromisso neurológico:** déficits neurológicos persistentes ocorridos no momento da lesão devem ser observados.
  - A recuperação espontânea costuma ocorrer; uma diminuição na função nervosa (especialmente após manipulação) e dor grave na distribuição do nervo são indicações para exploração e descompressão.

FIGURA 18.7 Exemplo de uma fratura-luxação do cotovelo tratada com uma abordagem para o reparo do coronoide, substituição da cabeça radial, reparo ligamentar lateral e fixação externa articulada.

- A exploração é recomendada na ausência de recuperação depois de 3 meses após avaliação eletromiográfica.
- A neuropatia ulnar tardia pode ser observada e está associada a perda da extensão do cotovelo e formação de tecido cicatricial no túnel cubital.

- **Lesão vascular:** a artéria braquial é a mais comumente rompida durante a lesão.
  - O pronto reconhecimento da lesão vascular é essencial, com redução fechada para restabelecer a perfusão.
  - Se a perfusão não for restabelecida após a redução, a angiografia está indicada para identificar a lesão, com reconstrução arterial quando indicado.
- **Síndrome de compartimento (contratura de Volkmann):** pode resultar do edema maciço secundário à lesão dos tecidos moles. Os cuidados pós-redução devem incluir elevação e restrição total da hiperextensão do cotovelo. Vários exames neurovasculares e monitoração da pressão dos compartimentos podem ser necessários, com fasciotomia do antebraço quando indicado.
- **Instabilidade persistente/nova luxação:** rara após luxações posteriores traumáticas e isoladas do cotovelo; a incidência aumenta na presença de fratura associada do processo coronoide e da cabeça radial (tríade terrível do cotovelo). Pode necessitar de uma reconstrução capsuloligamentar, fixação interna, substituição protética da cabeça radial ou fixação externa articulada.
- **Artrose:** pode resultar de uma instabilidade persistente do cotovelo durante um período. Mais associada às fraturas-luxações do cotovelo que às luxações simples.
- Ossificação heterotópica/miosite ossificante:
  - Anteriormente se forma entre o músculo braquial e a cápsula; posteriormente, pode se formar medial ou lateralmente entre o tríceps e a cápsula.
  - O risco aumenta com várias tentativas de redução, um maior grau de trauma sobre os tecidos moles ou presença de fraturas associadas.
  - Pode resultar em perda significativa de função.
  - A manipulação forçada ou o alongamento passivo aumentam o trauma sobre os tecidos moles e devem ser evitados.
  - Indometacina ou radioterapia local são recomendadas para a profilaxia após a cirurgia e na presença de lesão significativa dos tecidos moles e/ou fraturas associadas.

19 Olécrano

EPIDEMIOLOGIA

- Observa-se uma distribuição bimodal, com indivíduos mais jovens como o resultado de um trauma por alta energia ou com indivíduos mais idosos como o resultado de uma queda simples.
- A incidência das fraturas do olécrano na população adulta é de 11,5 por 100.000 pessoas a cada ano.
- Responsável por 8–10% de todas as fraturas do cotovelo.

ANATOMIA

- O processo coronoide delineia a borda distal da incisura sigmoide distal da ulna (semilunar), que faz articulação com a tróclea. Essa articulação permite movimento somente no eixo de flexão-extensão, gerando assim uma estabilidade intrínseca para a articulação do cotovelo.
- A superfície articular da cartilagem é interrompida por uma crista transversa conhecida como a "área nua".
- Posteriormente, o tendão do tríceps envolve a cápsula articular antes de se inserir no olécrano. Uma fratura do olécrano com desvio representa uma ruptura funcional do mecanismo do tríceps, resultando em perda da extensão ativa do cotovelo.
- O centro de ossificação do olécrano aparece aos 10 anos de idade e se funde por volta dos 16 anos. Pode haver placas epifisárias persistentes em adultos, em geral bilaterais e demonstrando padrão hereditário familiar.
- A posição subcutânea do olécrano o torna vulnerável ao trauma direto.

MECANISMO DA LESÃO

Observam-se dois mecanismos comuns, cada um resultando em um padrão de fratura previsível:

- **Direto:** queda sobre a ponta do cotovelo ou trauma direto sobre o olécrano tipicamente resultam em uma fratura cominutiva do olécrano (menos comum).

- **Indireto:** uma contração excêntrica súbita e forte do tríceps sobre um cotovelo flexionado tipicamente resulta em uma fratura transversal ou oblíqua (mais comum).
- Uma combinação entre esses dois padrões pode resultar em fraturas cominutivas desviadas ou, nos casos de extrema violência, uma fratura-luxação com um desvio anterior do fragmento ulnar distal e da cabeça radial.

AVALIAÇÃO CLÍNICA

- Os pacientes tipicamente se apresentam com a extremidade superior apoiada pela mão contralateral e com o cotovelo em relativa flexão. Abrasões sobre o olécrano ou a mão podem ser indicativas do mecanismo da lesão.
- O exame físico pode demonstrar um defeito palpável no local da fratura. A impossibilidade de estender o cotovelo ativamente contra a gravidade indica descontinuidade do mecanismo do tríceps.
- Uma avaliação neurossensorial cuidadosa deve ser feita, porque é possível uma lesão associada do nervo ulnar, especialmente nas fraturas cominutivas resultantes de lesões por mecanismo de alta energia.

AVALIAÇÃO RADIOLÓGICA

- Radiografias anteroposterior e lateral padrões do cotovelo devem ser obtidas. Uma radiografia lateral verdadeira é indispensável, porque demonstrará a extensão da fratura, o grau de cominução, o grau de envolvimento articular e o desvio da cabeça radial, se presente.
- A incidência anteroposterior deve ser avaliada para excluir fraturas ou luxações associadas. O úmero distal pode obscurecer os detalhes ósseos da fratura do olécrano.

CLASSIFICAÇÃO

Classificação de Mayo (Fig. 19.1)

Ela distingue 3 fatores que têm influência direta sobre o tratamento: (1) desvio da fratura, (2) cominução e (3) estabilidade ulnoumeral.

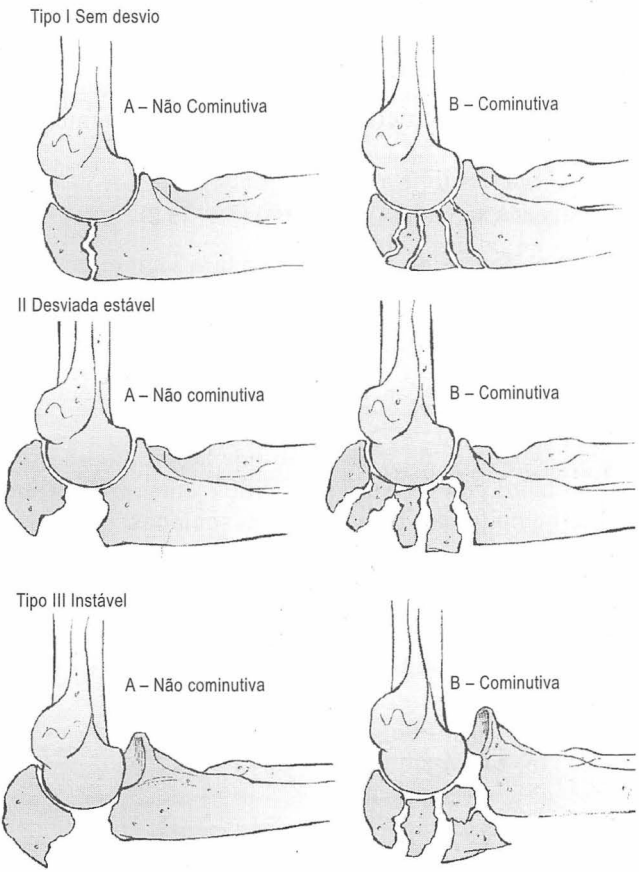

FIGURA 19.1 A classificação de Mayo para as fraturas do olécrano divide as fraturas de acordo com o desvio, cominução e subluxação/luxação. (De Bucholz RW, Heckman JD, Court-Brown C, *et al.*, eds. *Rockwood and Green's Fractures in Adults.* 6ª ed. Philadelphia: Lippincott Williams & Wilkins; 2006.)

- As fraturas do tipo I não apresentam desvio ou apresentam pequeno desvio e são subclassificadas como não cominutivas (tipo 1A) ou cominutivas (tipo 1B). O tratamento é conservador.
- As fraturas do tipo II apresentam um desvio do fragmento proximal sem instabilidade do cotovelo; tais fraturas necessitam de tratamento cirúrgico.
  - As fraturas do tipo IIA, que não são cominutivas, podem ser tratadas com fixação por banda de tensão.

- As fraturas do tipo IIB são cominutivas e necessitam de fixação com placas.

- As fraturas do tipo III têm como característica a instabilidade da articulação ulnoumeral e necessitam de tratamento cirúrgico.

Schatzker (baseada no padrão da fratura) (Fig. 19.2)

- **Transverso:** ocorre no ápice da incisura sigmoide e representa uma fratura por avulsão após uma tração súbita e violenta, tanto do tríceps como do braquial, e raramente por trauma indireto.
- **Transversas-impactadas:** uma força direta acarreta cominução e depressão da superfície articular.
- **Oblíquas:** resultam de uma lesão por hiperextensão; começam no ponto médio da incisura sigmoide e cursam distalmente.
- **Fraturas cominutivas com lesões associadas:** resultam de um trauma direto por mecanismo de alta energia; as fraturas do processo coronoide podem levar a instabilidade.

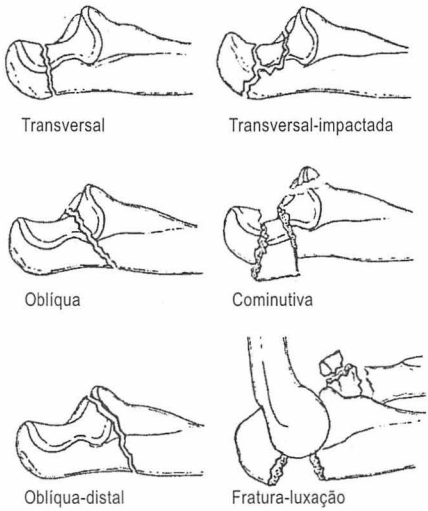

FIGURA 19.2 Classificação de Schatzker para as fraturas do olécrano. (De Browner BD, Jupiter JB, Levine AM, eds. *Skeletal Trauma.* Philadelphia: WB Saunders; 1992:1137, com permissão.)

- **Oblíqua-distal:** a fratura estende-se distalmente ao coronoide e compromete a estabilidade do cotovelo.
- **Fratura-luxação:** geralmente associada a traumatismo grave.

Classificação da OTA para as fraturas do rádio/ulna proximal

Ver Fracture and Dislocation Classification Compendium em http://www.ota.org/compendium/compendium.html.

OBJETIVOS DO TRATAMENTO

- Restauração da superfície articular.
- Restauração e preservação do mecanismo extensor do cotovelo.
- Restauração do movimento do cotovelo e prevenção contra rigidez.
- Prevenção de complicações.

TRATAMENTO

Conservador

- Reservado para as fraturas sem desvio e algumas fraturas desviadas em indivíduos mais idosos com baixa demanda funcional.
- Imobilização em aparelho gessado tipo axilopalmar entre 45–90° de flexão é defendida por muitos autores, apesar de pacientes confiáveis poderem ser tratados com uma tala gessada posterior ou uma órtese com início gradual da mobilização 5–7 dias após o início do tratamento.
- Radiografias de acompanhamento devem ser obtidas entre 5–7 dias após o início do tratamento, para afastar a possibilidade de desvio da fratura. A consolidação óssea geralmente não se completa antes de 6–8 semanas.
- Em geral, uma estabilidade adequada da fratura é obtida após 3 semanas, suficiente para a remoção do aparelho gessado e a liberação de exercícios protegidos para o arco de movimentos, evitando a extensão e a flexão ativas além dos 90°.

Cirúrgico

- Indicações para a cirurgia:
  - □ Ruptura do mecanismo extensor (qualquer fratura desviada).
  - □ Incongruência articular.

- **Tipos de tratamento cirúrgico:**
  - **Fio em banda de tensão em combinação com dois fios de Kirschner paralelos permanece sendo o tratamento de escolha:** tal opção de fixação contra-atua as forças tensoras convertendo-as em forças compressivas, sendo indicada para as fraturas do olécrano do tipo avulsão-traço simples (Fig. 19.3).
  - **Fixação intramedular:** um parafuso esponjoso de compressão de 6,5 mm pode ser utilizado para fixação. O parafuso deve ter comprimento suficiente para incorporar o canal intramedular distal para fixação adequada. Pode ser utilizada em conjunto com um fio em banda de tensão (descrito adiante).
    - Com as técnicas que utilizam parafusos, cuidado com o arqueamento do canal intramedular da ulna que pode desviar com o avanço do parafuso.
  - **Placa e parafusos:** utilizados para as fraturas cominutivas do olécrano, fraturas de Monteggia e fraturas-luxações do olécrano. Uma placa também deve ser utilizada para as fraturas que se estendem distalmente até o coronoide.
    - Menos problemas são observados com a proeminência da placa quando ela é colocada lateralmente.
  - **Excisão (com reparo do tendão do tríceps):** é indicada para as fraturas não consolidadas, fraturas extensamente cominutivas, fraturas em indivíduos idosos com osteopenia grave e baixas demandas funcionais e fraturas extra-articulares.
- **Tratamento pós-operatório:** o paciente deve ser colocado em uma tala gessada posterior. Com um reparo estável, devem-se iniciar precocemente os exercícios para o arco de movimentos.



FIGURA 19.3 Os fios de Kirschner são dobrados 180° e impactados no olécrano abaixo da inserção do tríceps. (De Bucholz RW, Heckman JD, Court-Brown C, *et al.*, eds. *Rockwood and Green's Fractures in Adults.* 6ª ed. Philadelphia: Lippincott Williams & Wilkins; 2006.)

COMPLICAÇÕES

- Material de síntese sintomático pode ocorrer em até 80% dos pacientes.
  - Entre 34–66% podem necessitar de remoção do material de síntese.
- Falha do material de síntese ocorre em 1–5%.
- Infecção ocorre em 0–6%.
- Migração do pino ocorre em 15%.
- A neurite ulnar ocorre em 2–12%.
- A ossificação heterotópica ocorre em 2–13%.
- A pseudoartrose ocorre em 5%.
- **Diminuição do arco de movimento do cotovelo:** pode complicar até 50% dos casos, em particular a perda da extensão do cotovelo, apesar de a maioria dos pacientes observar pouca, ou nenhuma, limitação funcional.

20 Cabeça radial

EPIDEMIOLOGIA

- As fraturas da cabeça radial são responsáveis por 1,7–5,4% de todas as fraturas e por 1/3 de todas as fraturas do cotovelo.
- Cerca de 33% dos pacientes apresentam lesões associadas, como fraturas ou dano ligamentar no ombro, úmero, antebraço, punho ou mão.

ANATOMIA

- O capitélio e a cabeça radial são reciprocamente curvos.
- A transmissão de forças através da articulação radiocapitelar ocorre em todos os ângulos de flexão do cotovelo, sendo maior em extensão total.
- A rotação completa da cabeça do rádio requer um posicionamento anatômico preciso na incisura sigmoide menor.
- A cabeça radial desempenha um papel na estabilidade em valgo do cotovelo, mas o grau de estabilidade conferida permanece questionável.
- A cabeça radial é o fator de restrição secundário para as forças em valgo e parece atuar desviando o centro de rotação varo-valgo lateralmente, de modo que o braço de momento e as forças sobre os ligamentos mediais são pequenos.
- Clinicamente, a cabeça radial é mais importante quando há lesão das unidades ligamentares e musculotendíneas ao redor do cotovelo.
- A cabeça radial atua em conjunto com o ligamento interósseo do antebraço para gerar estabilidade longitudinal.
- A migração proximal do rádio pode ocorrer após uma excisão da cabeça radial se o ligamento interósseo estiver rompido.

MECANISMO DA LESÃO

- A maioria dessas lesões resulta de uma queda sobre a mão hiperestendida, com as lesões por mecanismo de maior energia representando quedas de uma altura ou durante a prática de esportes.

- A cabeça radial sofre fraturas quando impacta o capitélio, o que pode ocorrer com uma carga axial pura, com uma força rotacional posterolateral ou conforme a cabeça radial apresenta um deslocamento posterior, como parte de uma fratura de Monteggia posterior ou fratura-luxação posterior do olécrano.
- Está associado com frequência a lesão das estruturas ligamentares do cotovelo.
- Está menos comumente associada a fratura do capitélio.

AVALIAÇÃO CLÍNICA

- Os pacientes tipicamente se apresentam com limitação de movimento do cotovelo e do antebraço, associada a dor com a rotação passiva do antebraço.
- Sensibilidade bem localizada sobre a cabeça radial pode estar presente, bem como um derrame do cotovelo
- O antebraço distal e o punho ipsolaterais devem ser examinados. Uma sensibilidade à palpação ou estresse sobre a articulação radioulnar distal (ARUD) pode indicar a presença de uma lesão de Essex-Lopresti (fratura-luxação da cabeça radial com ruptura associada do ligamento interósseo e da ARUD).
- A competência do ligamento colateral medial deve ser testada, especialmente nas fraturas do tipo IV da cabeça radial, nas quais uma instabilidade em valgo pode ocorrer. Esse teste pode ser difícil em quadros agudos.
- A aspiração da hemartrose através de uma abordagem lateral direta com injeção de lidocaína diminuirá a dor aguda e permitirá a avaliação do arco passivo de movimentos, o que pode ajudar a identificar um bloqueio mecânico ao movimento.

AVALIAÇÃO RADIOLÓGICA

- Radiografias anteroposterior (AP) e lateral padrões do cotovelo devem ser obtidas, com incidências oblíquas (de Greenspan) para melhor definição da fratura ou nos casos em que a fratura suspeita não é aparente nas incidências AP e lateral.
- Uma incidência de Greenspan é feita com o antebraço em posição neutra e o feixe radiológico angulado cefalicamente 45°; tal incidência gera visualização da articulação radiocapitelar (Fig. 20.1).
- As fraturas sem desvio podem não ser prontamente apreciáveis, mas podem ser sugeridas pelo sinal do coxim adiposo positivo

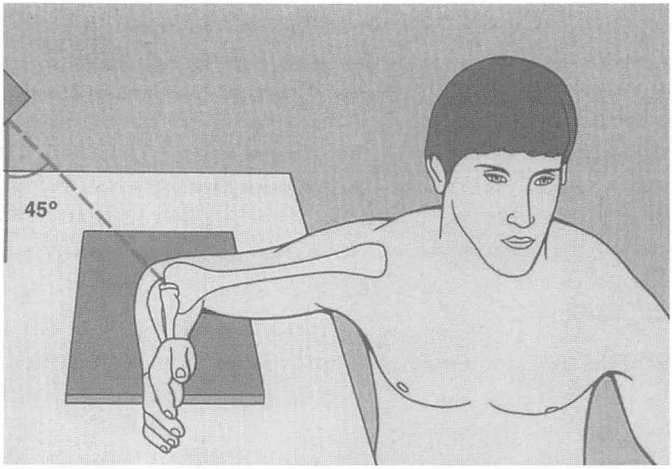

FIGURA 20.1 Desenho esquemático e radiografia demonstrando a incidência para a cabeça radial-capitélio. (Reproduzida com permissão de Greenspan A. *Orthopaedic Imaging*. Philadelphia: Lippincott Williams & Wilkins; 2004.)

(posterior mais sensível que o anterior) na radiografia lateral, especialmente se houver suspeita clínica da fratura.

- Queixas de dor no antebraço ou punho devem ser avaliadas com exames radiológicos apropriados.
- A tomografia computadorizada do cotovelo pode ser utilizada para uma melhor definição da fratura para planejamento pré-operatório, especialmente nos casos de cominução ou desvio de fragmentos.

CLASSIFICAÇÃO

Mason (Fig. 20.2)

Tipo I: fraturas sem desvio.
Tipo II: fraturas marginais com desvio (impactação, depressão, angulação).
Tipo III: fraturas cominutivas envolvendo toda a cabeça.
Tipo IV: associadas a luxação do cotovelo (Johnston).

Classificação da OTA para as fraturas do rádio/ulna proximal

Ver Fracture and Dislocation Classification Compendium em http://www.ota.org/compendium/compendium.html.

OBJETIVOS DO TRATAMENTO

- Correção de qualquer bloqueio à rotação do antebraço.

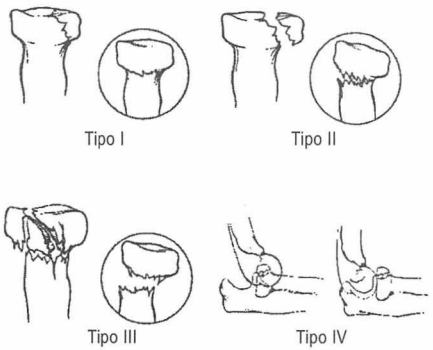

FIGURA 20.2 Classificação de Mason para as fraturas da cabeça e do colo radial. (De Broberg MA, Morrey BF. Results of treatment of fracture-dislocations to the elbow. *Clin Orthop.* 1987; 216:109.)

- Movimentação precoce do cotovelo e do antebraço.
- Estabilidade do antebraço e cotovelo.
- Limitação do potencial para artrose ulnoumeral e radiocapitelar, apesar de a última parecer incomum.

TRATAMENTO

Conservador

- A maioria das fraturas isoladas da cabeça radial pode ser tratada de modo conservador.
- O tratamento sintomático consiste em tipoia e amplitude precoce do movimento 24–48 h após a lesão, conforme a dor diminui.
- A aspiração da articulação radiocapitelar com ou sem infiltração de anestesia local é defendida por alguns autores para o alívio da dor.
- Dor persistente, contratura e inflamação podem representar fratura do capitélio (possivelmente osteocondral) que não foi apreciada nas radiografias e pode ser avaliada por imagens de ressonância magnética.

Cirúrgico

Fraturas parciais isoladas da cabeça radial

- Uma indicação aceita para o tratamento cirúrgico de uma fratura parcial da cabeça radial parcialmente desviada (Mason II) é o bloqueio do movimento, que pode ser avaliado mediante injeção de lidocaína na articulação do cotovelo.
- Uma indicação relativa é o desvio de um grande fragmento com mais de 2 mm sem bloqueio ao movimento.
- Uma exposição de Kocher pode ser utilizada para abordar a cabeça radial; deve-se tomar o cuidado de proteger o complexo do ligamento colateral lateral não lesionado. O material de síntese deve ser colocado somente dentro do arco de 90° entre a estiloide radial e o tubérculo de Lister (zona de segurança) (Fig. 20.3).
- A face anterolateral da cabeça radial geralmente está envolvida e é exposta com facilidade através desses intervalos.
- Após a redução dos 2 fragmentos, é feita a estabilização utilizando-se 1 ou 2 parafusos pequenos.

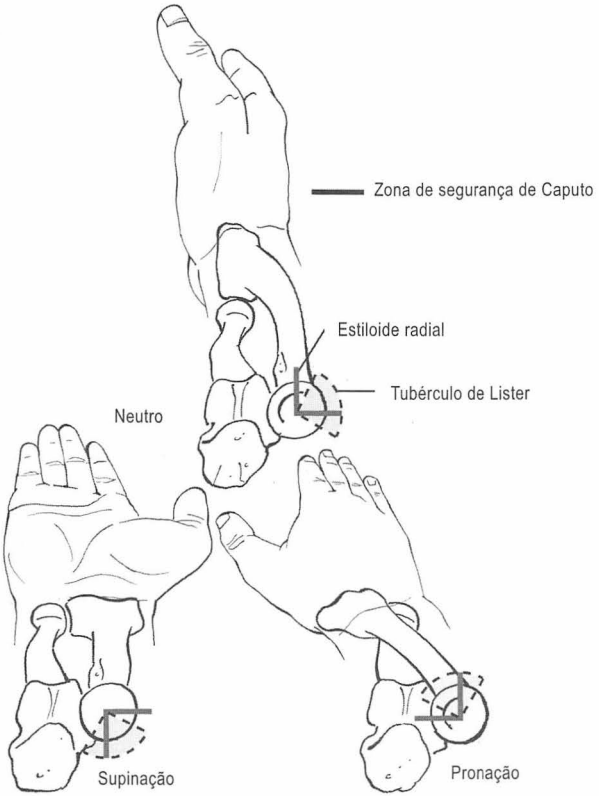

FIGURA 20.3 A área não articular da cabeça radial – ou a também chamada zona de segurança para a aplicação de implantes de fixação interna – foi definida de várias formas. Smith e Hotchkiss definiram-na com base em linhas que dividem a cabeça radial ao meio, traçadas em supinação total, pronação total e posição neutra. Os implantes podem ser colocados até o meio caminho entre as linhas média e posterior e a alguns milímetros além do meio do caminho entre as linhas média e anterior. Caputo e colaboradores recomendaram o uso da estiloide radial e o tubérculo de Lister como guias intraoperatórios para essa zona de segurança, mas descrevem uma zona ligeiramente diferente. (De Bucholz RW, Heckman JD, Court-Brown C, *et al.*, eds. *Rockwood and Green's Fractures in Adults*. 6ª ed. Philadelphia: Lippincott Williams & Wilkins; 2006.)

Fratura parcial da cabeça radial como parte de uma lesão complexa

- Fragmentos parciais da cabeça que fazem parte de uma lesão complexa geralmente estão desviados, com pouca ou nenhuma fixação de tecidos moles.

- A redução aberta e a fixação interna podem ser realizadas quando uma fixação estável e confiável pode ser obtida. Tal abordagem fica reservada somente para padrões simples.
- Em um cotovelo instável ou na vigência de lesão do antebraço, pode ser preferível ressecar a cabeça radial intacta restante e substituí-la por uma prótese metálica.

Fraturas envolvendo toda a cabeça do rádio

- No tratamento de uma fratura-luxação do antebraço ou cotovelo com uma fratura associada envolvendo toda a cabeça radial e/ou colo radial, a reconstrução aberta e fixação interna somente devem ser consideradas uma opção viável se uma fixação confiável puder ser obtida. Caso contrário, uma substituição protética da cabeça radial está indicada.
- A fratura ideal para redução aberta e fixação externa tem 3 ou menos fragmentos articulares sem impactação ou deformidade, cada um deles devendo ter tamanho e qualidade óssea suficientes para aceitar fixação por parafuso, devendo haver pouca ou nenhuma perda óssea metafisária.
- Após a reconstrução com parafusos, a cabeça radial é presa ao colo radial com uma placa.
- A placa deve ser instalada posteriormente com o antebraço supinado; caso contrário, pode comprimir a ulna e restringir a rotação do antebraço (Fig. 20.3).

Substituição por prótese

- O motivo de seu uso é que ele atua como um espaçador que impede a migração proximal do rádio.
- Estudos de longo prazo sobre as fraturas-luxações e lesões de Essex-Lopresti demonstraram uma função deficiente com implantes de silicone. Implantes metálicos para a cabeça radial (titânio, vitálio) têm sido utilizados com frequência cada vez maior e são os implantes de escolha para um cotovelo instável.
- Um problema relacionado com a prótese de cabeça radial é o tamanho excessivo do implante, potencializando um "preenchimento excessivo" da articulação.

Excisão da cabeça radial

- Raramente indicada para as lesões isoladas na fase aguda e nunca em uma situação potencialmente estável (fratura-luxação, Essex-Lopresti, Monteggia).

- Uma abordagem lateral direta é a preferida; o nervo interósseo posterior está em risco nessa abordagem. O nível da excisão deve ser mantido proximalmente ao ligamento anular.
- Os pacientes em geral relatam poucas queixas, dor ocasional leve e arco de movimentos próximo ao normal: a ARUD raramente é sintomática com uma migração proximal de em média 2 mm (exceto quando associada a uma lesão de Essex-Lopresti). A migração sintomática do rádio pode necessitar de sinostose radioulnar.
- Excisão tardia para as fraturas Mason dos tipos II e III produz resultados bons a excelentes em 80% dos casos.

Lesão de Essex-Lopresti

- É definida como uma ruptura longitudinal do ligamento interósseo do antebraço, geralmente combinada com fratura da cabeça radial e/ou luxação *mais* lesão da ARUD.
- É difícil diagnosticar; dor no punho é o sinal mais sensível de lesão da ARUD.
- A ARUD deve ser avaliada em uma incidência radiológica lateral.
- O tratamento requer a restauração da estabilidade dos componentes do cotovelo e da ARUD da lesão.
- A excisão da cabeça radial nessa lesão resultará em migração proximal do rádio.
- O tratamento é o reparo ou substituição da cabeça radial com avaliação da ARUD.

Cuidados pós-operatórios

- Com uma fixação estável, é essencial começar exercícios ativos ou ativos assistidos de flexão-extensão e supinação-pronação.

COMPLICAÇÕES

- A contratura pode ocorrer secundariamente a uma imobilização ou nos casos com dor não remitente, edema e inflamação, mesmo após um trauma aparentemente mínimo. Ela pode representar lesões osteocondrais não reconhecidas do capitélio. Após um breve período de imobilização, o paciente deve ser encorajado a iniciar e manter exercícios de flexão-extensão e supinação-pronação. O resultado pode ser maximizado com o uso de um regime de fisioterapia supervisionado.

- Uma dor crônica no punho pode representar uma lesão do ligamento interósseo não reconhecida, da ARUD ou do complexo da fibrocartilagem triangular. O reconhecimento dessas lesões é importante, especialmente nas fraturas de Mason dos tipos III ou IV em que se considera uma excisão da cabeça radial. A migração proximal do rádio pode requerer uma sinostose radioulnar para prevenir contra a migração progressiva.
- **Osteoartrite radiocapitelar pós-traumática:** pode ocorrer especialmente na presença de incongruência articular ou com fragmentos osteocondrais livres.
- **Síndrome da dor regional complexa:** pode ocorrer após tratamento conservador ou cirúrgico das fraturas da cabeça radial e estar relacionada com a lesão propriamente dita.
- **Fratura-luxação não diagnosticada:** fraturas-luxações não detectadas (ocultas) do cotovelo podem resultar em luxação tardia, devido a uma falha no tratamento de lesões ligamentares associadas do cotovelo.

21 Diáfise do rádio e da ulna

EPIDEMIOLOGIA

- As fraturas do antebraço são mais comuns em homens que em mulheres, em decorrência da maior incidência de acidentes automobilísticos em homens.
- A proporção entre fraturas abertas e fechadas é maior para o antebraço do que para qualquer área anatômica, exceto a tíbia.

ANATOMIA

- O antebraço atua como um anel; uma fratura que encurta o rádio ou a ulna resulta em uma fratura ou em uma luxação do outro osso do antebraço na articulação radioulnar proximal ou distal. As lesões diretas são exceções.
- A ulna, que é relativamente reta, atua como um eixo ao redor do qual o rádio lateralmente arqueado roda em supinação e pronação. Uma diminuição da pronação e da supinação pode resultar de fraturas da diáfise radial na qual a curvatura lateral ("arqueamento radial") não foi restaurada.
- A membrana interóssea ocupa o espaço entre o rádio e a ulna. A banda central tem aproximadamente 3,5 cm de largura, cursando obliquamente de sua origem proximal no rádio para sua inserção distal na ulna. O corte isolado da banda central reduz a estabilidade em 71% (Fig. 21.1).
- **A localização da fratura determina as forças de deformação:**
  - As fraturas radiais distais à inserção do músculo supinador, mas proximais à inserção do pronador redondo, tendem a resultar em supinação do fragmento proximal, devido à tração sem oposição dos músculos supinador e bíceps braquial.
  - As fraturas radiais distais aos músculos supinador e pronador redondo tendem a resultar em um alinhamento rotacional neutro do fragmento proximal.

FRATURAS DAS DIÁFISES DO RÁDIO E DA ULNA

Mecanismo da lesão

- Tais fraturas são mais comumente associadas a acidentes por mecanismo de alta energia, apesar de comumente também se-

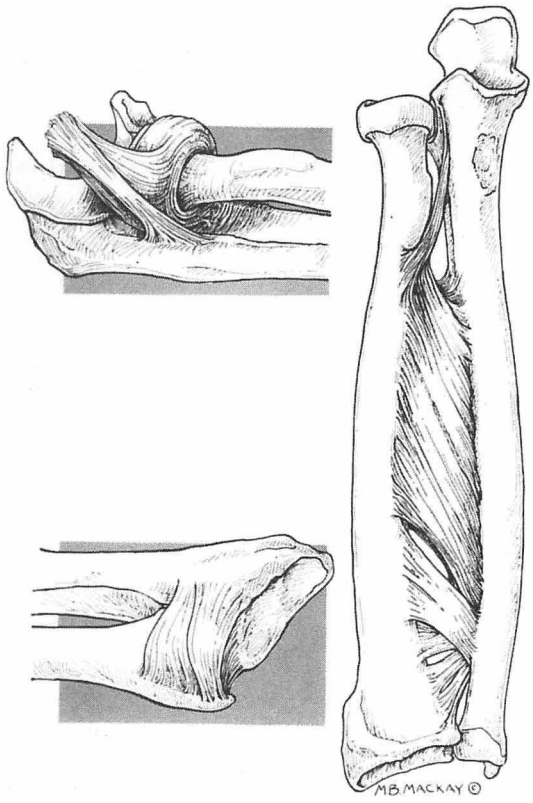

FIGURA 21.1 Diagrama demonstrando as conexões de tecidos moles do rádio e da ulna entre si. A articulação radioulnar proximal é estabilizada pelo ligamento anular. A articulação radioulnar distal é estabilizada pelos ligamentos radioulnares dorsal e volar e pelo complexo da fibrocartilagem triangular. (De Richards RR. Chronic disorders of the forearm. *J Bone Joint Surg.* 1996;78A:916–930, com permissão.)

rem causadas por trauma direto (em tentativas de proteger a cabeça), feridas por projéteis de arma de fogo e quedas da própria altura ou durante atividades desportivas.

- As fraturas patológicas nessa área são incomuns.

Avaliação clínica

- Os pacientes tipicamente se apresentam com deformidade macroscópica do antebraço envolvido, dor, edema e perda da função da mão e do antebraço.
- Um exame neurovascular cuidadoso é essencial, com a avaliação dos pulsos radial e ulnar, bem como da função dos nervos mediano, radial e ulnar.
- Devem-se avaliar cuidadosamente as fraturas abertas, porque a borda da ulna é subcutânea, e mesmo feridas superficiais podem expor o osso.
- Dor excruciante, compartimentos do antebraço tensos ou dor à distensão passiva dos quirodáctilos devem levantar suspeitas de síndrome compartimental iminente ou presente. A monitoração da pressão compartimental deve ser realizada, com fasciotomia urgente indicada para o diagnóstico da síndrome compartimental.

Avaliação radiológica

- Incidências anteroposterior (AP) e lateral do antebraço devem ser obtidas, com incidências oblíquas conforme a necessidade, para delinear melhor a fratura.
- A avaliação radiológica deve incluir o punho ipsolateral e o cotovelo, para afastar a presença de fraturas ou luxações associadas.
- A cabeça radial deve estar alinhada com o capitélio em todas as incidências.

Classificação

Descritiva

- Fechada *vs.* aberta.
- Localização.
- Cominutiva, segmentar, multifragmentar.
- Desvio.
- Angulação.
- Alinhamento rotacional.

Classificação da OTA das fraturas do rádio e da diáfise ulnar

Ver Fracture and Dislocation Classification Compendium em http://www.ota.org/compendium/compendium.html.

Tratamento

Conservador

- A rara fratura sem desvio tanto do rádio como da ulna pode ser tratada com um aparelho gessado do tipo axilopalmar em rotação neutra com o cotovelo flexionado 90°.
- O paciente deve ser submetido a acompanhamentos frequentes para avaliar possíveis perdas de redução.

Cirúrgico

- Como o antebraço pode ser considerado uma "articulação", responsável por movimento, a redução aberta com fixação interna é o procedimento de escolha para as fraturas desviadas do antebraço envolvendo o rádio e a ulna em adultos.
- A fixação interna envolve o uso de uma placa de compressão (placa de compressão dinâmica de 3,5 mm), com ou sem enxertia óssea.
- **Princípios da fixação com placa:**
  - Restaurar o comprimento radial e ulnar (impede a subluxação da articulação radioulnar proximal ou distal).
  - Restaurar o alinhamento rotacional.
  - Restaurar o arqueamento radial (essencial para a função rotacional do antebraço).
- Uma abordagem volar de Henry pode ser utilizada para a fixação de todo o comprimento do rádio com a colocação da placa na superfície volar plana. As fraturas da diáfise média podem ser abordadas e estabilizadas seguramente por via dorsal. A colocação de placa em qualquer outra localização está associada a proeminência da placa (distal) e potencial de lesão PIN (proximal).
- A ulna pode receber placas tanto em sua face volar como na face dorsal, dependendo da localização dos fragmentos e do contorno da ulna ao redor do local da fratura. O uso de 2 incisões separadas diminui a incidência de sinostose radioulnar.
- Deve-se considerar a enxertia aguda na presença de cominução substancial ou perda óssea.
- As fraturas abertas podem receber redução aberta e fixação interna após debridamento, exceto nas lesões abertas graves. Tal abordagem restaura a estabilidade, limita o espaço morto e melhora os cuidados com a ferida. O momento ideal para a enxertia óssea das fraturas abertas é controverso, podendo ser reali-

zada no momento do fechamento primário ou 6 semanas após a lesão.

- A fixação externa pode ser utilizada nos casos associados a perda grave de osso ou tecidos moles, contaminação macroscópica, pseudoartrose infectada ou nos casos de fraturas-luxações abertas do cotovelo com perda de tecidos moles.
- Bons resultados têm sido registrados com a fixação com haste intramedular bloqueada. Entretanto, as indicações para a fixação intramedular em detrimento do uso de placa e parafusos não foram claramente definidas e o procedimento é tecnicamente mais trabalhoso. Algumas das indicações registradas são fraturas segmentares, fraturas abertas com perda de osso ou tecidos moles, fraturas patológicas e falha da fixação com placa.

Complicações

- **Pseudoartrose e consolidação viciosa:** são raras, com a maioria relacionada com infecções e erros da técnica cirúrgica. Os pacientes podem necessitar de remoção do material de síntese, enxertia óssea e revisão da fixação interna.
- **Infecção:** a incidência é de somente 3% com a redução aberta e fixação interna. Requer drenagem cirúrgica, debridamento, irrigação copiosa, culturas da ferida e uso de antibióticos. Se a fixação interna é considerada estável, não necessariamente precisa ser removida, pois a maioria das fraturas consolidará, apesar da infecção. As infecções que não respondem ao tratamento com grave perda tecidual e comprometimento ósseo podem necessitar de fixação externa com as feridas mantidas abertas e debridamentos seriados.
- **Lesão neurovascular:** é rara, associada a lesões por projéteis de arma de fogo ou causas iatrogênicas. Paralisias nervosas geralmente podem ser observadas durante 3 meses, com a exploração cirúrgica indicada para a falha no retorno da função nervosa. As lesões às artérias radial ou ulnar podem ser tratadas com ligadura simples se o outro vaso estiver patente.
- **Isquemia de Volkmann:** é uma complicação devastadora, que acompanha uma síndrome de compartimento não diagnosticada. A suspeita clínica deve ser seguida pela monitoração da pressão do compartimento, com fasciotomia de emergência na presença de síndrome de compartimento.
- **Sinostose radioulnar pós-traumática:** é rara (incidência de 3–9%); o risco aumenta com lesões extensas por esmagamen-

to ou fechadas da cabeça. Pode necessitar de excisão cirúrgica se houver limitação funcional da pronação ou supinação, apesar de a excisão não articular da sinostose raramente ser bem-sucedida no antebraço proximal. Incisões separadas para a fixação óssea estão indicadas para evitar essa complicação.

□ Os fatores de risco incluem:

- Fratura dos 2 ossos no mesmo nível (11% de incidência).
- Lesão fechada da cabeça.
- Adiamento da cirurgia por mais de 2 semanas.
- Incisão única para a fixação de ambos os ossos do antebraço.
- Penetração da membrana interóssea pelo enxerto ósseo, ou parafusos, fragmentos ósseos ou instrumentos cirúrgicos.
- Lesão por esmagamento.
- Infecção.

FRATURAS DA DIÁFISE DA ULNA

- Incluem fraturas do cassetete e de Monteggia, bem como as fraturas por estresse em atletas.
- Uma lesão de *Monteggia* denota a fratura da ulna proximal, acompanhada pela luxação da cabeça do rádio.

Mecanismo da lesão

- As fraturas do *cassetete* da ulna resultam de um trauma direto à ulna ao longo de sua borda subcutânea, classicamente quando uma vítima tenta se defender de um golpe.
- As fraturas de Monteggia são produzidas por vários mecanismos (classificação de Bado) (Fig. 21.2):

Tipo I: pronação forçada do antebraço.
Tipo II: carregamento axial do antebraço com um cotovelo flexionado.
Tipo III: abdução forçada do cotovelo.
Tipo IV: mecanismo do tipo I, no qual a diáfise radial também falha.

Avaliação clínica

- Pacientes com uma fratura do cassetete tipicamente se apresentam com edema focal, dor, sensibilidade e abrasões variáveis no local do trauma.

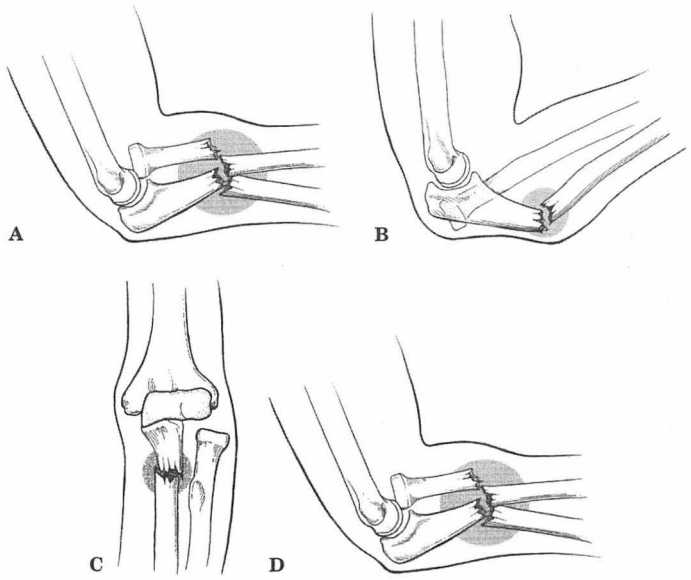

FIGURA 21.2 Classificação de Bado para as fraturas de Monteggia. **(A)** Tipo I. Uma luxação anterior da cabeça radial associada a uma fratura angulada anteriormente da diáfise ulnar. **(B)** Tipo II. Luxação posterior da cabeça radial com uma angulação posterior da fratura da ulna. **(C)** Tipo III. Uma luxação lateral ou anterolateral da cabeça radial com fratura metafisária ulnar. **(D)** Tipo IV. Luxação anterior da cabeça radial com fratura do rádio e da ulna. (De Bado JL. The Monteggia lesion. *Clin Orthop Related Res.* 1967;50:70–86, com permissão.)

- Pacientes com fraturas de Monteggia se apresentam com edema de cotovelo, deformidade, crepitação e arco doloroso de movimentos do cotovelo, especialmente supinação e pronação.
- Um exame neurovascular cuidadoso é essencial, porque lesão nervosa, especialmente ao nervo radial ou ao interósseo posterior, é comum. A maioria das lesões nervosas é descrita com as fraturas do tipo II de Bado.

Avaliação radiológica

- Incidências AP e lateral do antebraço (incidências adicionais devem incluir o punho e o cotovelo) são necessárias.
- Incidências oblíquas podem auxiliar na definição da fratura.

- **Achados radiológicos normais:**
  - Uma linha traçada através da cabeça e da diáfise radial sempre deve ficar alinhada com o capitélio.
  - **Lateral supinada:** linhas traçadas tangencialmente anterior e posteriormente à cabeça radial devem envolver o capitélio.

Classificação das fraturas da ulna

Descritiva

- Fechada *vs.* aberta.
- Localização.
- Cominutiva, segmentar, multifragmentar.
- Desvio.
- Angulação.
- Alinhamento rotacional.

Classificação de Bado para as fraturas de Monteggia (Fig. 21.2)

Tipo I: luxação anterior da cabeça radial, com fratura da diáfise ulnar em qualquer nível com angulação anterior.

Tipo II: luxação posterior/posterolateral da cabeça radial, com fratura da diáfise ulnar com angulação posterior.

Tipo III: luxação lateral/anterolateral da cabeça radial, com fratura da metáfise ulnar.

Tipo IV: luxação anterior da cabeça radial, com fraturas do rádio e da ulna dentro do terço proximal no mesmo nível.

Classificação

Classificação da OTA para as fraturas da diáfise da ulna

Ver Fracture and Dislocation Classification Compendium em http://www.ota.org/compendium/compendium.html.

Tratamento

Fraturas do cassetete

- As fraturas da ulna sem desvio ou minimamente desviadas podem ser tratadas com imobilização gessada em uma pinça de confeiteiro durante 7–10 dias. Dependendo dos sintomas do paciente, essa imobilização pode ser trocada por um *brace* funcional por 8 semanas, com exercícios ativos para o arco de

movimentos do cotovelo, do punho e da mão, ou imobilização simples em tipoia, com o uso de uma faixa de compressão.
- Fraturas desviadas (angulação >10° em qualquer um dos planos ou desvio da diáfise >50%) podem ser tratadas com redução aberta e fixação interna, utilizando-se uma placa de compressão dinâmica de 3,5 mm.

Fraturas de Monteggia

- A redução fechada e a imobilização gessada das fraturas de Monteggia somente devem ser reservadas para a população infantil.
- As fraturas de Monteggia necessitam de tratamento cirúrgico, redução aberta e fixação interna da diáfise da ulna, com uma placa de compressão dinâmica de 3,5 mm ou pré-moldada de resistência suficiente. A redução fechada da cabeça radial com restauração do comprimento ulnar é a regra. A aplicação da placa no lado da tensão (dorsal) é recomendada, especialmente na fratura do tipo II de Bado.
- Após a fixação da ulna, a cabeça radial geralmente está estável (em mais de 90% dos casos).
- A impossibilidade de redução da cabeça radial juntamente com a redução e a estabilização da ulna em geral resulta de uma redução imprecisa da ulna. Secundariamente, pode haver a interposição do ligamento anular ou do nervo radial.
- Fraturas associadas da cabeça radial podem necessitar de fixação ou artroplastia.
- Após a cirurgia, o paciente é colocado em uma tala posterior para cotovelo durante 5–7 dias. Nas fixações estáveis, a fisioterapia pode ser iniciada com exercícios ativos para flexão-extensão e supinação-pronação. Se a fixação ou a estabilidade da cabeça radial for questionável, o paciente pode ficar imobilizado por longos períodos com avaliação radiológica seriada para se determinar a consolidação, seguindo-se um regime supervisionado de fisioterapia.

Complicações

- **Pseudoartrose:** vista com maior frequência nas fraturas do tipo II de Bado.
- **Lesão nervosa:** mais comumente associada às lesões dos tipos II e III de Bado envolvendo os nervos radial e/ou mediano, bem

como seus respectivos ramos terminais, os nervos interósseos posterior e anterior. Elas também podem complicar a redução aberta devido a uma tração exagerada ou manobras de redução. A exploração cirúrgica está indicada para a falha de recuperação de uma paralisia nervosa após um período de 3 meses de observação.

- **Instabilidade da cabeça radial:** incomum após a redução anatômica da ulna. Se uma nova luxação ocorrer menos de 6 semanas após a cirurgia com uma redução ulnar não anatômica, pode-se considerar a repetição da redução com fixação da ulna e redução aberta da cabeça radial. A luxação da cabeça radial menos de 6 semanas após a cirurgia é mais bem abordada mediante a excisão da cabeça radial.

FRATURAS DA DIÁFISE RADIAL

- As fraturas dos 2/3 proximais do rádio sem lesões associadas podem ser consideradas verdadeiramente isoladas. Entretanto, as fraturas radiais envolvendo o terço distal atingem a articulação radioulnar distal até que se prove o contrário.
- Uma fratura de *Galeazzi* diz respeito à fratura da diáfise radial na junção entre os terços médio e distal, com ruptura associada da articulação radioulnar distal. Também é conhecida como a "fratura da necessidade", porque requer redução aberta e fixação interna para que se obtenha um bom resultado. É uma lesão aproximadamente 3 vezes mais comum que as fraturas de Monteggia.
  - **Variantes:** a fratura pode ocorrer em qualquer local ao longo do rádio ou associada a fraturas do rádio e da ulna com ruptura da articulação radioulnar distal.
- Quatro grandes forças deformantes contribuem para uma perda da redução se a fratura é tratada por meios conservadores.
  1. **Peso da mão:** resulta em angulação dorsal da fratura e subluxação da articulação radioulnar distal.
  2. **Inserção do pronador redondo:** tende a pronar o fragmento distal com desvio proximal e volar.
  3. **Braquiorradial:** tende a causar desvio proximal e encurtamento.
  4. **Extensores e abdutores do polegar:** resultam em encurtamento e relaxamento do ligamento colateral radial, permitindo o desvio da fratura, apesar da imobilização do punho em desvio ulnar.

- Uma *fratura de Galeazzi reversa* denota uma fratura da ulna distal com ruptura associada da articulação radioulnar distal.

Mecanismo da lesão

- Fraturas diafisárias do rádio podem ser causadas por trauma direto ou indireto, como uma queda sobre a mão hiperestendida.
- A diáfise radial nos 2/3 proximais é bem protegida pela musculatura extensora; portanto, a maioria das lesões graves o suficiente para resultar em fraturas da diáfise radial tipicamente resulta em fratura da ulna também. Além disso, a posição anatômica do rádio na maioria das atividades funcionais o deixa menos vulnerável ao trauma indireto que a ulna.
- Fraturas de Galeazzi podem resultar de um trauma direto sobre o punho, tipicamente sobre a face dorsilateral, ou uma queda sobre a mão hiperestendida com o antebraço em pronação.
- As fraturas reversas de Galeazzi podem resultar de uma queda sobre a mão hiperestendida com o antebraço em supinação.

Avaliação clínica

- A apresentação do paciente é variável e está relacionada com a gravidade da lesão e o grau de desvio da fratura. Dor, edema e sensibilidade sobre o sítio da fratura tipicamente estão presentes.
- O arco de movimentos do cotovelo, incluindo supinação e pronação, deve ser avaliado; raramente, uma limitação da rotação do antebraço pode sugerir uma luxação da cabeça radial, além de uma fratura diafisária.
- As fraturas de Galeazzi tipicamente se apresentam com dor no punho ou na linha média do antebraço, que é exacerbada com o estresse da articulação radioulnar distal além da fratura da diáfise radial.
- A lesão neurovascular é rara.

Avaliação radiológica

- Radiografias AP e lateral do antebraço, do cotovelo e do punho devem ser obtidas.
- Sinais radiológicos de lesão da articulação radioulnar distal são:
  - □ Fratura na base do processo estiloide.
  - □ Articulação radioulnar distal alargada na radiografia AP.

- □ Ulna subluxada na radiografia lateral.
- □ Mais de 5 mm de encurtamento radial.

Classificação

Classificação da OTA para as fraturas da diáfise radial

Ver Fracture and Dislocation Classification Compendium em http://www.ota.org/compendium/compendium.html

Tratamento

Fraturas do rádio proximal

- As fraturas sem desvio podem ser tratadas em um aparelho gessado do tipo axilopalmar. Qualquer evidência de arqueamento radial é uma indicação para redução aberta e fixação interna. O gesso é mantido até que ocorram evidências radiológicas de consolidação.
- As fraturas desviadas são mais bem tratadas por redução aberta e fixação com placa, utilizando-se uma placa de compressão dinâmica de 3,5 mm.

Fraturas de Galeazzi

- Redução aberta e fixação interna compreendem o tratamento de escolha, porque o tratamento fechado está associado a alto índice de falhas.
- Fixação com placa e parafusos (placa de compressão dinâmica de 3,5 mm) é o tratamento de escolha.
- Uma abordagem anterior de Henry (intervalo entre o flexor radial do carpo e o braquiorradial) tipicamente gera uma exposição adequada da fratura do rádio, com a fixação por placa na superfície volar plana do rádio.
- A lesão da articulação radioulnar distal tipicamente resulta em instabilidade dorsal; portanto, uma capsulotomia dorsal pode ser utilizada para se ter acesso à articulação radioulnar distal se ela permanecer luxada após a fixação do rádio. A fixação com fios de Kirschner pode ser necessária para a manutenção da redução da articulação radioulnar distal, se for instável. Se a articulação radioulnar distal for considerada estável, entretanto, a imobilização pós-operatória com aparelho gessado deve ser suficiente.

- **Tratamento pós-operatório:**
  - Se a articulação radioulnar distal é estável, a mobilização precoce é recomendada.
  - Se a articulação radioulnar distal é instável, imobiliza-se o antebraço em supinação por 4–6 semanas em uma tala gessada ou gesso do tipo axilopalmar.
  - Os pinos passados pela articulação radioulnar distal, se necessário, são removidos após 6–8 semanas.

Complicações

- **Consolidação viciosa:** a redução não anatômica das fraturas do rádio com uma falha em restaurar o alinhamento ou arqueamento lateral pode resultar em perda da supinação e da pronação, bem como em um arco doloroso de movimentos. A consolidação viciosa pode requerer osteotomia ou encurtamento da ulna distal para os casos em que o encurtamento sintomático do rádio resulta em impactação ulnocarpal.
- **Pseudoartrose:** é incomum nas fixações estáveis, mas pode necessitar de enxertia óssea.
- **Síndrome de compartimento:** a suspeita clínica deve ser acompanhada pela monitoração da pressão compartimental com fasciotomia de emergência se o diagnóstico for síndrome de compartimento.
  - Devem-se avaliar os três compartimentos do antebraço e o túnel do carpo.
- **Lesão neurovascular:**
  - Geralmente é iatrogênica.
  - A lesão do nervo radial superficial (abaixo do braquiorradial) pode ocorrer nas abordagens anteriores do rádio.
  - O nervo interósseo posterior (no supinador) fica em risco nas abordagens do rádio proximal.
  - Na ausência de recuperação, explorar o nervo após 3 meses.
- **Sinostose radioulnar:** rara (3–9% de incidência).
  - Ver discussão prévia.
  - O pior prognóstico é com a sinostose distal, e o melhor é com a sinostose diafisária.
- **Luxação recorrente:** pode surgir como resultado de uma redução radial inadequada. Enfatiza a necessidade de consolidação adequada e função biomecânica da articulação radioulnar distal.

22 Rádio distal

EPIDEMIOLOGIA

- As fraturas do rádio distal estão entre as mais comuns da extremidade superior.
- Ocorrem mais de 650.000 fraturas a cada ano nos EUA.
- As fraturas do rádio distal representam aproximadamente 1/6 de todas as fraturas tratadas em departamentos de emergência.
- A incidência das fraturas do rádio distal em idosos se correlaciona com osteopenia e aumenta a incidência com a progressão da idade, quase em paralelo com o aumento da incidência das fraturas do quadril.
- Em homens com idade ≥35 anos, a incidência é de aproximadamente 90/100.000 pessoas por ano e permanece relativamente constante até os 70 anos de idade, quando se observa uma ligeira elevação.
- Os fatores de risco para as fraturas do rádio distal em idosos incluem diminuição da densidade mineral óssea, sexo feminino, raça branca, história familiar e menopausa precoce.

ANATOMIA

- A metáfise do rádio distal é composta primariamente por osso esponjoso. A articulação possui uma superfície bicôncava para a articular com a fileira carpal proximal (fossas do escafoide e semilunar), bem como uma incisura para a articulação com a ulna distal.
- Oitenta por cento da carga axial são sustentados pelo rádio distal e 20% pela ulna e pelo complexo da fibrocartilagem triangular (CFCT).
- A inversão da inclinação palmar normal resulta em transferência de carga para a ulna e o CFCT; o restante da carga em geral é exercido excentricamente pelo rádio e se concentra na face dorsal da fossa escafoide.
- Existem várias fixações ligamentares para o rádio distal, que geralmente permanecem intactas durante a fratura do rádio distal, facilitando a redução por meio de "ligamentotaxia".

- Os ligamentos volares são mais fortes e conferem mais estabilidade à articulação radiocarpal que os ligamentos dorsais.

MECANISMO DA LESÃO

- Mecanismos comuns em indivíduos mais jovens incluem queda de altura, acidente automobilístico ou lesões sofridas durante atividades desportivas. Em indivíduos idosos, as fraturas do rádio distal podem originar-se de mecanismos de baixa energia, como uma queda da própria altura.
- O mecanismo mais comum de lesão é uma queda sobre a mão hiperestendida com o punho em flexão dorsal.
- As fraturas do rádio distal são produzidas quando a flexão dorsal do punho varia entre 40–90°, com menores graus de força necessários em menores ângulos.
- O rádio inicialmente falha sob tensão na face volar, com a fratura se propagando dorsalmente, enquanto momentos de força em arqueamento induzem a estresses em flexão que resultam em cominuição dorsal. A impactação esponjosa da metáfise compromete ainda mais a estabilidade dorsal. Além disso, forças de cisalhamento influenciam o padrão de lesão, geralmente resultando em envolvimento da superfície articular.
- As lesões por mecanismo de alta energia (p. ex., trauma veicular) podem resultar em fraturas com desvio significativo ou instáveis e altamente cominutivas do rádio distal.

AVALIAÇÃO CLÍNICA

- Os pacientes tipicamente se apresentam com deformidade variável do punho e desvio da mão com relação ao punho (dorsal nas fraturas de Colles e Barton dorsal e volar nas fraturas do tipo Smith). O punho tipicamente está edemaciado com equimose, sensibilidade e arco de movimentos doloroso.
- O cotovelo e o ombro ipsilaterais devem ser examinados à procura de lesões associadas.
- Uma avaliação neurovascular cuidadosa deve ser feita, com atenção particular para a função do nervo mediano. Sintomas compressivos do túnel do carpo são comuns (13–23%) devido à tração durante a hiperextensão forçada do punho, trauma direto pelos fragmentos da fratura, formação de hematoma ou aumento da pressão do compartimento.

AVALIAÇÃO RADIOLÓGICA

- Incidências posteroanterior e lateral do punho devem ser obtidas, com incidências oblíquas para maior definição da fratura, se necessário. Sintomas no ombro ou no cotovelo devem ser avaliados radiologicamente.
- Incidências contralaterais do punho podem ajudar a avaliar a variância ulnar normal e o ângulo escafolunar.
- Imagens de tomografia computadorizada podem ajudar a demonstrar a extensão do envolvimento intra-articular.
- **Relações radiológicas normais (Fig. 22.1):**
  - **Inclinação radial:** em média 23° (variação de 13–30°).
  - **Comprimento radial:** em média 11 mm (variação de 8–18 mm).
  - **Inclinação palmar (volar):** em média 11–12° (variação de 0–28°).

CLASSIFICAÇÃO

Descritiva

Aberta *vs.* fechada.
Desvio.
Angulação.
Cominuição.
Diminuição do comprimento radial.

Classificação de Frykman das fraturas de Colles

Baseia-se no padrão de envolvimento intra-articular (Fig. 22.2).

	Fratura da ulna distal	
Fratura	**Ausente**	**Presente**
Extra-articular	I	II
Intra-articular envolvendo a articulação radiocarpal	III	IV
Intra-articular envolvendo a articulação radioulnar distal (ARUD)	V	VI
Intra-articular envolvendo a articulação radiocarpal e a ARUD	VII	VIII

Classificação de Fernandez

É um sistema de classificação baseado no mecanismo.

FIGURA 22.1 Medidas radiográficas normais do rádio distal. (Reproduzido com permissão da Orthopaedic Trauma Association.)

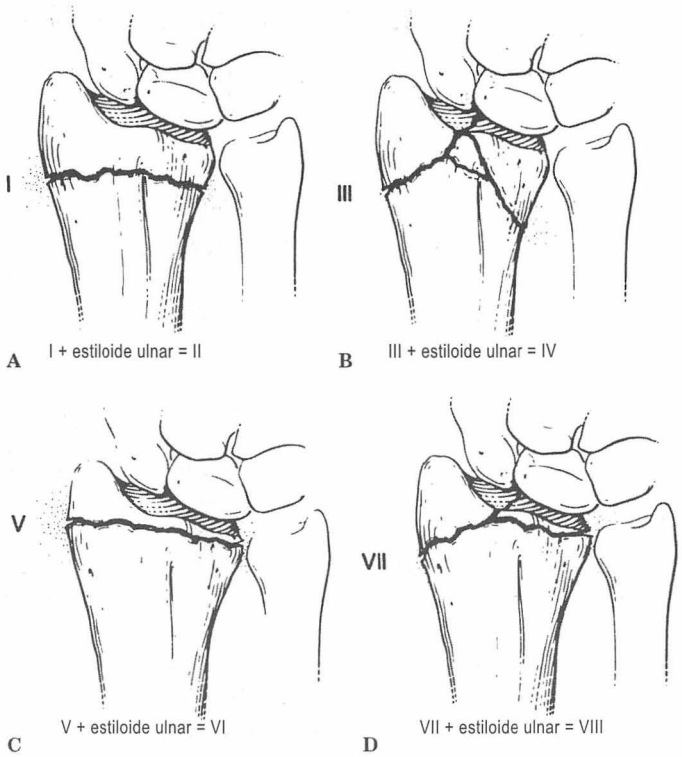

FIGURA 22.2 Classificação de Frykman para as fraturas do rádio distal. (**A**) Frykman do tipo I/II, extra-articular. (**B**) Frykman do tipo III/IV, intra-articular, articulação radiocarpal. (**C**) Frykman do tipo V/VI, intra-articular articulação radioulnar distal. (**D**) Frykman do tipo VII/VIII, intra-articular articulações radiocarpal e radioulnar distal. (De Rockwood CA Jr, Green DP, Bucholz RW, Heckman JD, eds. *Rockwood and Green's Fractures in Adults*. Vol. 1. 4ª ed. Philadelphia: Lippincott-Raven; 1996:771.)

Tipo I: fratura por arqueamento metafisário com problemas inerentes à perda da inclinação palmar e encurtamento radial com relação à ulna (lesão da ARUD).

Tipo II: fratura por cisalhamento necessitando de redução e geralmente fixação do segmento articular.

Tipo III: compressão da superfície articular *sem a fragmentação característica*; além disso, potencial para lesão significativa da membrana interóssea.

Tipo IV: fratura por avulsão ou fratura-luxação radiocarpal.

Tipo V: lesão combinada com envolvimento significativo dos tecidos moles devido à lesão por mecanismo de alta energia.

Classificação da OTA para as fraturas do rádio distal e da ulna

Ver Fracture and Dislocation Classification Compendium em http://www.ota.org/compendium/compendium.html.

Epônimos (Fig. 22.3)

- **Fratura de Colles:**
  - A descrição original tratava de fraturas extra-articulares. O uso atual do epônimo inclui fraturas intra e extra-articulares do rádio distal demonstrando várias combinações de angulação dorsal (ápice volar), desvio dorsal, desvio radial e encurtamento radial.
  - Clinicamente, é descrita como a deformidade em "garfo de jantar".
  - Mais de 90% das fraturas do rádio distal são desse padrão.
  - O mecanismo de lesão é uma queda sobre o punho hiperestendido e desviado radialmente com antebraço pronado.
  - As fraturas intra-articulares geralmente são vistas em um grupo etário mais jovem, secundárias a mecanismos de alta energia; lesões concomitantes (*i. e.*, de nervo, carpo e ulna distal) são mais frequentes, assim como o envolvimento da articulação radiocarpal e da ARUD.
- **Fratura de Smith (fratura de Colles reversa):**
  - Descreve uma fratura com angulação volar (ápice dorsal) do rádio distal, com uma deformidade em forma de "pá de jardim" ou deslocamento volar da mão e do rádio distal.
  - O mecanismo da lesão é uma queda sobre o punho flexionado com o antebraço fixo em supinação.
  - É um padrão de fratura instável; geralmente requer redução aberta e fixação interna devido à dificuldade de manutenção da redução fechada.
- **Fratura de Barton:**
  - É um mecanismo de cisalhamento de lesão que resulta em uma fratura-luxação ou subluxação do punho, em que a borda dorsal ou volar do rádio distal está desviada com a mão e o carpo. O envolvimento volar é mais comum.
  - O mecanismo da lesão é uma queda sobre o punho dorsifletido com o antebraço fixo em pronação.
  - Quase todas as fraturas desse tipo são instáveis e necessitam de redução aberta e fixação interna com uma placa para suporte para obter uma redução estável e anatômica.

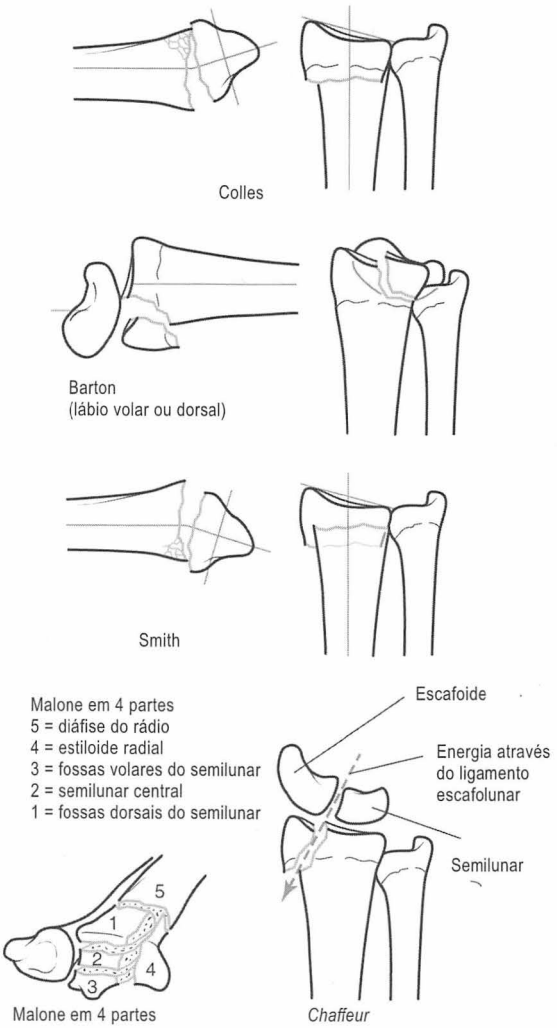

FIGURA 22.3 Classificação eponímica dos 5 tipos básicos de fraturas do rádio distal: 4 descrições clássicas de fraturas (Colles, Barton, Smith e do *chaffeur*) e a fratura em 4 partes de Malone, que foi descrita mais recentemente e representa uma compreensão maior sobre a importância da articulação radioulnar distal e a coluna ulnar do rádio.

- **Fratura da estiloide radial (fratura do *chaffeur*, fratura *backfire*, fratura de Hutchinson):**
  - Fratura por avulsão com os ligamentos extrínsecos permanecendo presos ao fragmento estiloide. Também pode ser secundária a um impacto direto.

- O mecanismo da lesão é a compressão do escafoide contra a estiloide com o punho em flexão dorsal e desvio ulnar.
- Pode envolver toda estiloide ou somente a porção dorsal ou volar.
- Geralmente associada a lesões ligamentares intercarpais (*i. e.*, dissociação escafolunar, luxação perilunar)
- Redução aberta e fixação interna geralmente são necessárias.

TRATAMENTO

- Os fatores que afetam o tratamento incluem:
  - Padrão da fratura.
  - **Fatores locais:** qualidade óssea, lesão dos tecidos moles, cominuição da fratura e energia da lesão.
  - **Fatores do paciente:** idade fisiológica do paciente, estilo de vida, ocupação, dominância da mão, condições médicas associadas, lesões associadas e cooperação.
- Os parâmetros radiológicos aceitáveis para um rádio consolidado em um paciente ativo e saudável incluem:
  - **Comprimento radial:** 2–3 mm em relação ao punho contralateral.
  - **Inclinação palmar:** inclinação neutra (0°), mas pode até 10° de angulação dorsal.
  - **Degrau intra-articular:** <2 mm.
  - **Inclinação radial:** perda < 5°.
- O alinhamento carpal após uma fratura do rádio distal é o que mais influência no resultado após uma fratura do rádio distal.
  - **O alinhamento carpal é medido pela interseção de duas linhas na radiografia lateral:** uma paralela e através do meio da diáfise radial e a outra através e paralela ao capitato. Se as duas linhas se cruzam no carpo, ele está alinhado. Se as duas linhas se cruzam fora do carpo, o carpo está desalinhado.
- **Vários fatores foram associados a um novo desvio após a manipulação de uma fratura do rádio distal:**
  - **O desvio inicial da fratura:** quanto maior o grau de desvio (particularmente encurtamento radial), maior energia é exercida sobre a fratura, resultando em maior probabilidade de um tratamento fechado malsucedido.
  - **A idade do paciente:** pacientes idosos com osso osteoporótico tendem a apresentar desvios, particularmente em um momento tardio.

- □ A extensão da cominuição metafisária (o defeito metafisário), evidenciada pelas radiografias simples ou tomografia computadorizada.
- □ O desvio após o tratamento fechado é um preditor de instabilidade e a repetição da manipulação raramente resulta em um resultado radiológico bem-sucedido.

Conservador

- Todas as fraturas desviadas devem ser submetidas à redução fechada, mesmo se um tratamento cirúrgico estiver programado.
  - □ A redução da fratura ajuda a limitar o edema pós-lesão, gera alívio da dor e alivia a compressão sobre o nervo mediano.
- A imobilização com gesso está indicada para:
  - □ Fraturas sem desvio ou com pequeno desvio.
  - □ Fraturas desviadas com um padrão estável de fratura, que pode consolidar dentro de parâmetros radiológicos aceitáveis.
  - □ Pacientes idosos com baixa demanda, nos quais o dano funcional futuro é uma prioridade menor do que as preocupações imediatas com a saúde e/ou os riscos cirúrgicos.
- Pode-se utilizar bloqueio no local do hematoma com sedação intravenosa suplementar, bloqueio de Bier ou sedação consciente para fornecer analgesia para redução fechada.
- **Técnica de redução fechada (fratura dorsalmente inclinada):**
  - □ O fragmento distal é hiperestendido.
  - □ Aplica-se tração para reduzir o fragmento distal ao proximal com pressão aplicada ao rádio.
  - □ Uma imobilização longa bem moldada ("pinça de confeiteiro") é colocada, com o punho em posição neutra ou leve flexão.
  - □ Devem ser evitadas posições extremas do punho e da mão.
  - □ O gesso deve deixar as articulações metacarpofalangianas livres.
- Quando o edema diminui, coloca-se um aparelho gessado bem moldado.
- A posição ideal do antebraço, a duração da imobilização e a necessidade de um aparelho gessado do tipo axilopalmar permanecem sendo assuntos controversos; nenhum estudo prospectivo demonstrou a superioridade de um método sobre o outro.
- Uma flexão extrema do punho deve ser evitada, porque ela aumenta a pressão do canal carpal (e assim a compressão do nervo mediano), bem como rigidez digital. As fraturas que neces-

sitam de flexão extrema do punho para manter a fixação podem necessitar de fixação cirúrgica.
- O aparelho gessado deve ser utilizado por aproximadamente 6 semanas ou até ocorrer evidência radiológica de consolidação.
- Frequentes exames radiológicos são necessários para detectar uma perda da redução.

Cirúrgico

- Indicações:
  - Lesão por mecanismo de alta energia.
  - Perda secundária da redução.
  - Cominuição metafisária ou perda óssea.
  - Perda da inclinação volar com desvio.
  - Incongruência da ARUD.
  - Fraturas expostas.

Técnicas cirúrgicas

- **Pinagem percutânea:** primariamente utilizada para as fraturas extra-articulares ou em fraturas intra-articulares em duas partes.
  - Pode ser feita com o uso de 2 ou 3 fios de Kirschner, geralmente a partir da estiloide radial, direcionados proximalmente e a partir da face dorsoulnar do fragmento radial distal direcionados proximalmente. A pinagem transulnar com vários pinos também foi descrita.
  - A fixação percutânea geralmente é utilizada para suplementar a imobilização com luva gessada ou fixação externa. Os pinos podem ser removidos 6–8 semanas após a cirurgia, com o aparelho gessado sendo mantido por mais 2–3 semanas.
- **Técnica de pinagem "intrafocal" de Kapandji.**
  - É uma técnica para encarceramento do fragmento distal mediante a instituição de um pilar para prevenção contra desvios.
  - Os fios são inseridos tanto por via radial como dorsal, atravessando diretamente o sítio da fratura. A seguir, os fios são alavancados e direcionados para o córtex proximal intacto oposto.
  - Os fragmentos são fixados, impedindo um desvio dorsal ou proximal.
  - Além de ser relativamente simples e barata, essa técnica se mostrou bastante efetiva, particularmente em idosos.

- **Fixação externa:** a popularidade de seu uso diminuiu desde o advento da placa bloqueada volar, apesar dos baixos índices de complicação.
  - □ Fixador externo abrangente:
    - A ligamentotaxia é utilizada para restaurar o comprimento e a inclinação radial, mas raramente restaura a inclinação palmar.
    - A fixação externa isolada não é suficientemente estável para impedir algum grau de colapso e perda da inclinação volar durante o curso da consolidação. A fixação suplementar com fio-K é necessária.
    - A distração excessiva deve ser evitada, pois pode resultar em rigidez dos quirodáctilos e pode ser reconhecida por um aumento da distância intercarpal na fluoroscopia intraoperatória.
    - Os pinos são mantidos por 6–8 semanas de fixação externa.
  - □ Fixação externa não abrangente:
    - A fixação externa não abrangente é aquela que estabiliza a fratura do rádio distal com a passagem de pinos somente no rádio, proximais e distais ao local da fratura.
    - Requer um segmento intacto suficientemente grande do rádio distal.
    - Pode ser melhor para preservar a inclinação volar, prevenir contra um desalinhamento carpal e levar a uma recuperação maior da força de apreensão e da mão do que o uso de uma fixação externa extensa.
- Redução aberta e fixação interna.
  - □ **Colocação de placa dorsal:** tem várias vantagens teóricas.
    - É tecnicamente familiar para a maioria dos cirurgiões e a abordagem evita as estruturas neurovasculares na face palmar.
    - A fixação é feita pelo lado de compressão da fratura e gera uma escora contra o colapso.
    - Os artigos iniciais sobre a técnica demonstraram resultados bem-sucedidos com as vantagens teóricas de retorno mais rápido às atividades funcionais e melhor restauração da anatomia radial do que a observada com a fixação externa.
    - A colocação de uma placa dorsal está associada a complicações nos tendões extensores.
  - □ **Placa volar não bloqueada:**
    - A indicação primária é para a fratura em cisalhamento volar de Barton.

- Essa construção pode ser incapaz de manter a redução da fratura na presença de cominuição dorsal.

□ **Placa volar bloqueada:**

- As placas volares bloqueadas se popularizaram pela capacidade de estabilizar as fraturas distais do rádio com cominuição dorsal.
- Superou a fixação externa como o método mais popular de fixação de fraturas do rádio distal.
- A face dorsal do rádio pode ser acessada através de uma extensão na abordagem volar.

□ **Placas específicas para fragmentos:**

- Defendida para os padrões mais complexos de fratura envolvendo vários aspectos das colunas radial e ulnar.

■ **Fixação coadjuvante:**

□ A enxertia suplementar pode ser um autoenxerto, aloenxerto ou enxerto sintético.

□ Fixação com fio de Kirschner pode ser útil para os fragmentos menores.

■ **Redução das fraturas intra-articulares assistida por artroscopia.**

□ Apesar de a artroscopia ser valiosa no aumento do conhecimento das lesões associadas dos tecidos moles nas fraturas do rádio distal, é controverso se essa técnica gera resultados superiores àqueles das técnicas convencionais.

□ Fraturas que podem beneficiar-se da artroscopia coadjuvante são (1) fraturas articulares sem cominuição metafisária, em particular aquelas com fragmentos de impactação central; e (2) fraturas com evidência de lesão substancial do ligamento interósseo ou do CFCT sem grande fratura da base da estiloide ulnar.

■ **Fraturas da estiloide da ulna:** indicações para a fixação da estiloide da ulna são controversas. Alguns autores defendem a fixação das fraturas desviadas na base da estiloide da ulna.

COMPLICAÇÕES

■ **Disfunção do nervo mediano:** o tratamento é controverso, apesar de haver uma concordância geral sobre:

□ Uma lesão completa do nervo mediano sem melhora após a redução da fratura requer exploração cirúrgica (rara).

□ Disfunção do nervo mediano que se desenvolve após a redução determina o afrouxamento da imobilização e posicionamento do punho em neutro; se não houver melhora, a exploração e a liberação do túnel do carpo devem ser consideradas.

- Uma lesão incompleta em uma fratura que necessita de intervenção cirúrgica é uma indicação relativa para a liberação do túnel do carpo.

- **Pseudoartrose ou consolidação viciosa:** tipicamente resulta de uma redução e estabilização inadequada da fratura; pode requerer fixação interna com ou sem osteotomia com enxertia óssea. A consolidação viciosa no idoso sem distúrbios funcionais geralmente é a regra.
- **Complicações da fixação externa** incluem distrofia simpático-reflexa, infecção do trajeto do pino, rigidez de punho e dedos, fratura através de um dos locais de passagem dos pinos e neurite sensitiva radial. A colocação aberta do pino é aconselhável para permitir a visualização do nervo radial superficial.
- **Osteoartrite pós-traumática:** é uma consequência da lesão das articulações radiocarpal e radioulnar, enfatizando a necessidade de uma restauração da anatomia da superfície articular.
- **Rigidez dos dedos, punho e cotovelo:** ocorre especialmente com a imobilização prolongada em um gesso ou com a fixação externa; enfatiza a necessidade de terapia ocupacional agressiva para mobilizar os dedos e cotovelo enquanto o paciente utiliza a imobilização, bem como a possibilidade de um regime de fisioterapia supervisionada após a remoção da imobilização.
- **Ruptura de tendão**, mais comumente o extensor longo do polegar, pode ocorrer como uma complicação precoce ou tardia das fraturas do rádio distal, mesmo nos casos de lesões minimamente desviadas. A degeneração do tendão, devido à ruptura vascular da bainha do tendão, bem como uma compressão mecânica exercida pelo calo, resulta em atrito, pondo em risco a integridade do tendão. A colocação de placas dorsais está mais associada a complicações relacionadas com o mecanismo extensor.
- Instabilidade mediocarpal (*i. e.*, instabilidade segmentar intercalada dorsal ou volar) pode resultar de uma lesão ligamentar radiocarpal ou uma ruptura dorsal ou volar da borda distal do rádio.

23 Punho

EPIDEMIOLOGIA

- **As incidências aproximadas das fraturas do carpo são:**
  Escafoide (68,2%).
  Piramidal (18,3%).
  Trapézio (4,3%).
  Semilunar (3,9%).
  Capitato (1,9%).
  Hamato (1,7%).
  Pisiforme (1,3%).
  Trapezoide (0,4%).
- A incidência anual de fraturas carpais nos EUA foi de mais de 678.000 em 1995, das quais aproximadamente 70% foram fraturas do escafoide – fraturas dos ossos da fileira proximal.

ANATOMIA

- O rádio distal possui facetas articulares para o escafoide e o semilunar separadas por uma crista. A incisura sigmoide faz articulação com a ulna distal.
- A ulna distal faz articulação com a incisura sigmoide do rádio distal. A fóvea (base) do processo estiloide da ulna serve como o ponto de fixação para o complexo da fibrocartilagem triangular (CFCT).
- Ossos do carpo (Fig. 23.1):
  - **Fileira proximal:** consiste no escafoide (uma escora oblíqua que cobre ambas as fileiras), no semilunar, no piramidal e no pisiforme.
  - **Fileira distal:** o trapézio, o trapezoide, o capitato e o hamato estão conectados entre si e à base dos metacarpianos por meio de fortes ligamentos, tornando a fileira distal relativamente imóvel.
  - O semilunar é a chave para a estabilidade carpal.
    - Ele está conectado ao escafoide e ao piramidal por fortes ligamentos interósseos.

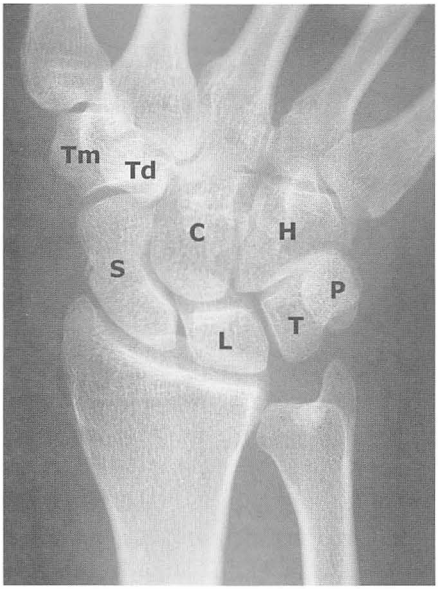

FIGURA 23.1 O punho é composto por duas fileiras de ossos que geram movimento e transferência de forças: escafoide (*S*); semilunar (*L*); piramidal (*T*); pisiforme (*P*); trapézio (*Tm*), trapezoide (*Td*); capitato (*C*), hamato (*H*). (De Bucholz RW, Heckman JD, Court-Brown C, *et al.*, eds. *Rockwood and Green's Fractures in Adults.* 6ª ed. Philadelphia: Lippincott Williams & Wilkins; 2006.)

  - A lesão dos ligamentos escafolunar e lunopiramidal leva ao movimento assincrônico do semilunar e a padrões dissociativos de instabilidade carpal. Ruptura do SL = DISI (instabilidade segmentar dorsal intercalada) e do LT = VISI (instabilidade segmentar volar intercalada).
- As principais articulações são a radioulnar distal, a radiocarpal e a mediocarpal.
- Relações anatômicas normais (Fig. 23.1):
  - **Inclinação radial:** média de 23° (variação de 13–30°).
  - **Comprimento radial:** média 11 mm (variação de 8–18 mm).
  - **Inclinação palmar (volar):** em média 11–12° (variação de 0–28°).
  - **O ângulo capitolunar de 0o:** uma linha reta traçada até a diáfise do terceiro metacarpiano, o capitato, o semilunar e a diáfise do rádio com o punho em posição neutra.

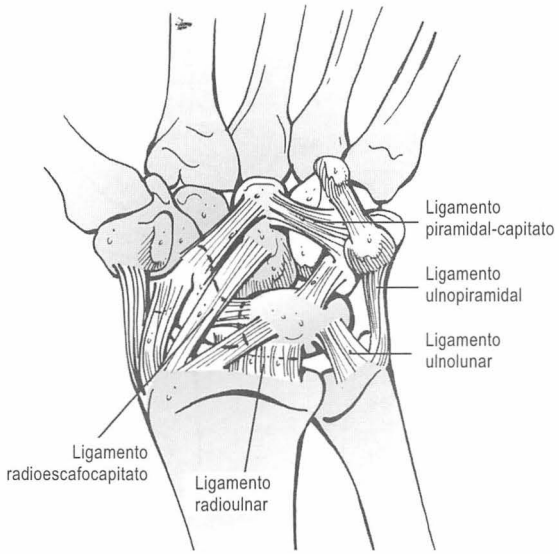

FIGURA 23.2 A cápsula palmar consiste em 2 grandes inclusões ligamentares: o ligamento radiolunar é o mais profundo deles, prossegue para o piramidal e compõe em efeito o ligamento radiolunopiramidal. O componente mais distal e superficial geralmente é denominado como ligamento arqueado do V distal. O componente radial desse ligamento é o ligamento radioescafocapitato. O componente ulnar do ligamento arqueado é o ligamento piramidal-capitato. (De Bucholz RW, Heckman JD, Court-Brown C, *et al.*, eds. *Rockwood and Green's Fractures in Adults.* 6ª ed. Philadelphia: Lippincott Williams & Wilkins; 2006.)

- □ O ângulo escafolunar de 47° (ângulo normal de 30–70°); espaço escafolunar <3 mm.

■ Ligamentos do punho (Figs. 23.2 e 23.3):
- □ Ligamentos extrínsecos conectam o rádio ao carpo e o carpo aos metacarpianos.
- □ Ligamentos intrínsecos conectam os ossos carpais entre si (p. ex., ligamentos escafolunar e lunopiramidal).
- □ Em geral, os ligamentos volares são mais fortes que os dorsais.
- □ Os ligamentos volares importantes incluem
  - • O ligamento radioescafocapitato determina a mobilidade do escafóide.
  - • O ligamento radioescafosemilunar é também chamado de ligamento de Testut (não é um ligamento forte, parecendo-

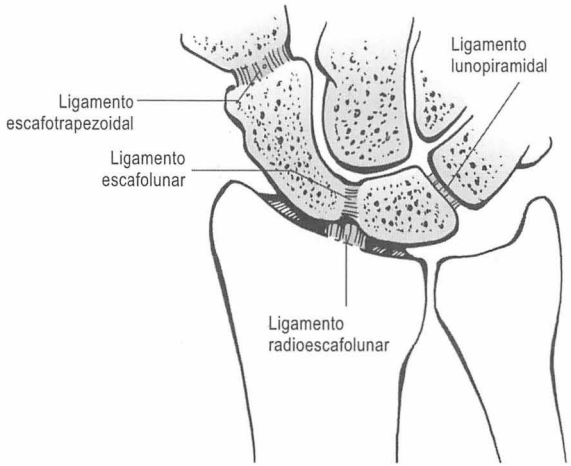

FIGURA 23.3 Os ligamentos intra-articulares intrínsecos conectam ossos carpais adjacentes. (De Bucholz RW, Heckman JD, Court-Brown C, *et al.*, eds. *Rockwood and Green's Fractures in Adults.* 6ª ed. Philadelphia: Lippincott Williams & Wilkins; 2006.)

se mais um prolongamento sinovial com terminações neurovasculares).
  - O radiolunar curto.
  - O radiolunopiramidal (suporta a fileira proximal, estabiliza as articulações radiolunar e lunopiramidal).
- □ Os ligamentos dorsais importantes são:
  - O intercarpal dorsal (do trapézio para o piramidal).
  - O radiocarpal (do piramidal para o rádio).
- □ As fileiras carpais proximal e distal são fixadas por ligamentos capsulares em cada lado da articulação lunocapitata.
  - A lesão desses ligamentos leva a um movimento anormal entre as 2 fileiras e a padrões não dissociativos de instabilidade do punho.
- □ **Espaço de Poirier:** área livre de ligamentos na face palmar do espaço capitoulnar que é uma área potencial de fraqueza.
- □ O CFCT é o principal estabilizador do carpo ulnar e da articulação radioulnar distal.
  - O CFCT absorve aproximadamente 20% da carga axial através da articulação do punho.
  - Consiste em vários componentes, incluindo o ligamento ulnopiramidal, o homólogo meniscal, o disco articular, o ligamento ulnolunar e o ligamento colateral ulnar.

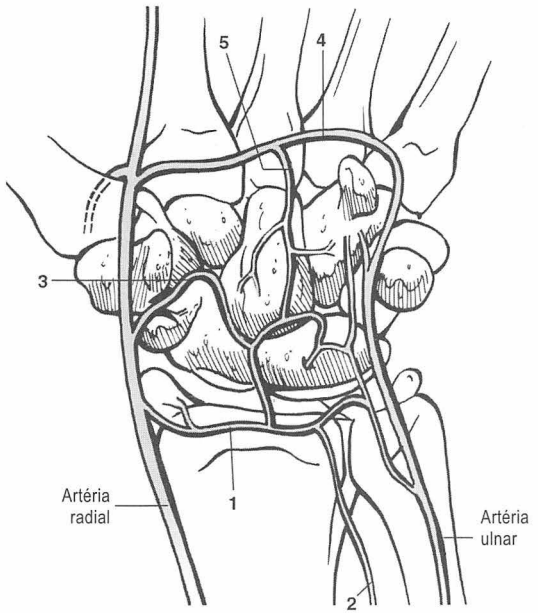

FIGURA 23.4 Desenho esquemático do suprimento arterial da face palmar do carpo. A circulação do punho é feita pelas artérias radial, ulnar e interóssea anterior, além do arco palmar profundo: *1*, arco radiocarpal palmar; *2*, ramo palmar da artéria interóssea anterior; *3*, arco intercarpal palmar; *4*, arco palmar profundo; *5*, artéria recorrente. (De Bucholz RW, Heckman JD, Court-Brown C, *et al.*, eds. *Rockwood and Green's Fractures in Adults.* 6ª ed. Philadelphia: Lippincott Williams & Wilkins; 2006.)

- Suprimento vascular (Fig. 23.4):
  - As artérias radial, ulnar e interóssea anterior se combinam para formar uma rede de arcos arteriais transversos dorsal e volar ao carpo.
  - O suprimento sanguíneo para o escafoide é derivado primariamente da artéria radial, dorsal e volarmente. Os ramos escafoides volares suprem 20–30% distais do escafoide, enquanto ramos que entram pela crista dorsal suprem os 70–80% proximais.
  - O semilunar recebe suprimento sanguíneo por suas superfícies volar e dorsal na maioria dos casos (80%). Aproximadamente 20% dos semilunares possuem somente um suprimento sanguíneo.

- Cinemática.
  - O movimento global do punho é composto por flexão e extensão, desvio radioulnar na articulação radiocarpal e rotação axial ao redor da articulação radioulnar distal.
  - A articulação radiocarpal atua como uma articulação universal, permitindo um pequeno grau de movimento intercarpal relacionado com a rotação de ossos individuais.
  - O antebraço é responsável por aproximadamente 140° de rotação.
  - O movimento da articulação radiocarpal é primariamente de flexão e extensão em proporções quase iguais (70°) e desvio radial e ulnar de 20° e 40°, respectivamente.
  - O escafoide se apoia sobre o ligamento radioescafocapitato no nível de sua cintura. Utilizando o ligamento como eixo, ele roda de uma posição volar perpendicular flexionada para uma posição longitudinal em flexão dorsal. Com o punho em desvio radial, o escafoide flexiona. Com o desvio ulnar, o escafoide estende-se.
- Mecânica patológica (Fig. 23.5).
  - Classicamente, o rádio, o semilunar e o capitato foram descritos como uma "ligação" central colinear no plano sagital.
  - O escafoide serve como uma escora de conexão. Qualquer momento em flexão transmitido através do escafoide é equilibrado por um momento de extensão no piramidal.
  - Quando o escafoide é desestabilizado por fratura ou ruptura do ligamento escafolunar, o semilunar e o piramidal assumem uma posição de flexão dorsal excessiva (instabilidade segmentar dorsal intercalada [DISI]) e o ângulo escafolunar se torna anormalmente alto (>70°).
  - Quando o piramidal é desestabilizado (geralmente pela ruptura do complexo do ligamento lunopiramidal), o padrão oposto (instabilidade segmentar volar intercalada [VISI]) é visto conforme o segmento volar intercalado do semilunar é flexionado.

MECANISMO DA LESÃO

- O mecanismo mais comum de lesão carpal é a queda sobre a mão hiperestendida, resultando em uma força axial compressiva com o punho em hiperflexão. Os ligamentos volares são colocados sob tensão com compressão e forças de cisalhamento aplicadas dorsalmente, em especial quando o punho é estendido além de seus limites fisiológicos.

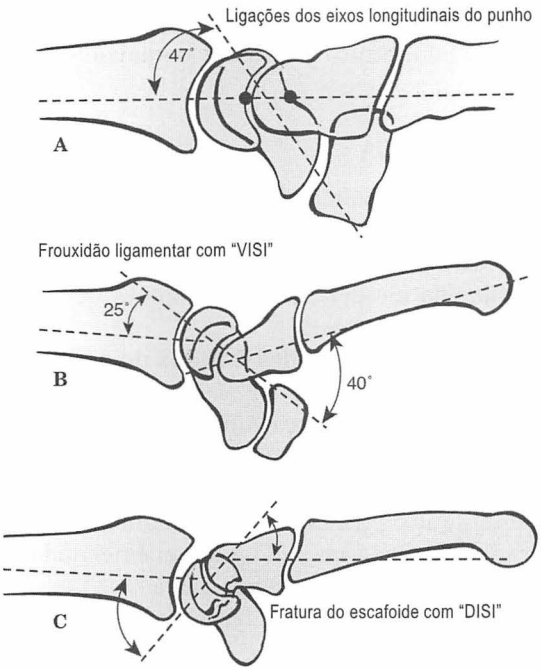

FIGURA 23.5 Desenho esquemático da instabilidade carpal. **(A)** Alinhamento longitudinal normal dos ossos carpais com o eixo do escafoide em um ângulo de 47° com relação aos eixos do capitato, do semilunar e do rádio. **(B)** Uma deformidade por instabilidade segmentar volar intercalada (ISVI) geralmente está associada a ruptura do ligamento lunopiramidal. **(C)** Uma deformidade por instabilidade segmentar dorsal intercalada (DISI) está associada a ruptura do ligamento escafolunar ou uma fratura desviada do escafoide. (De Bucholz RW, Heckman JD, Court-Brown C, *et al.*, eds. *Rockwood and Green's Fractures in Adults.* 6ª ed. Philadelphia: Lippincott Williams & Wilkins; 2006.)

- Um desvio ulnar excessivo e supinação intercarpal resultam em um padrão previsível de lesão perilunar, progredindo do lado radial do carpo para a região média do carpo e finalmente para o carpo ulnar.

AVALIAÇÃO CLÍNICA

- A apresentação clínica de lesões carpais individuais é variável, mas em geral o sinal mais consistente de lesão carpal é uma sensibilidade bem localizada.
- Uma deformidade macroscópica pode estar presente, variando desde o desvio do carpo até uma proeminência de um osso individual do carpo.

- Testes provocativos podem reproduzir ou exacerbar a dor, crepitação ou desvio, indicando lesões carpais individuais (ver lesões carpais específicas).

AVALIAÇÃO RADIOLÓGICA

- Radiografias posteroanterior (PA) e lateral são feitas em posição neutra.
  - As *linhas de Gilula* (3 arcos radiológicos lisos) devem ser examinadas na incidência PA. A ruptura desses arcos indica instabilidade ligamentar.
- **Para uma melhor avaliação das fraturas do carpo, principalmente do escafoide:**
  - Uma incidência para o escafoide (radiografia anteroposterior com o punho supinado em 30° e em desvio ulnar) é obtida.
  - Uma incidência oblíqua pronada está indicada.
- Na suspeita de instabilidade carpal, incidências adicionais em desvio radial e ulnar máximo são recomendadas, bem como uma radiografia PA com a mão fechada.
- Outras incidências podem ser feitas em flexão e extensão máximas.
- Artrografia, imagens de ressonância magnética (RM), artrografia do punho, videorradiografia e artroscopia podem auxiliar no diagnóstico das lesões ligamentares do carpo.
- As imagens de tomografia computadorizada (TC) são úteis na avaliação das fraturas carpais, pseudoartroses, consolidações viciosas e perda óssea.
- As imagens de RM são sensíveis na detecção de fraturas ocultas e osteonecrose dos ossos do carpo, bem como na detecção de lesão de tecidos moles, incluindo as do ligamento escafolunar e o CFCT.

CLASSIFICAÇÃO

Classificação da OTA das fraturas e fraturas-luxações do carpo

Ver Fracture and Dislocation Classification Compendium em http://www.ota.org/compendium/compendium.html.

FRATURAS ESPECÍFICAS

Escafoide

- As fraturas do escafoide são comuns e são responsáveis entre 50–80% de todas as lesões do carpo.

- Anatomicamente, o escafoide é dividido em polos proximal e distal, um tubérculo e uma cintura; 80% do escafoide são cobertos por cartilagem articular (Fig. 23.6).
- As fixações ligamentares para o escafoide incluem o ligamento radioescafocapitato, que se fixa variavelmente à face ulnar da cintura do escafoide, e o ligamento intercarpal dorsal, que gera o suprimento vascular primário para o escafoide.
- O principal suprimento sanguíneo é derivado dos ramos escafoides da artéria radial, entrando pela crista dorsal e suprindo 70–80% do escafoide, incluindo o polo proximal. A região distal restante é suprida através dos ramos que suprem o tubérculo. As fraturas na cintura do escafoide ou do terço proximal dependem da consolidação da fratura para a revascularização (Fig. 23.7).
- O mecanismo mais comum é uma queda sobre a mão hiperestendida que impõe uma força em flexão dorsal, desvio ulnar e supinação intercarpal.
- Avaliação clínica.
- Os pacientes se apresentam com dor e edema no punho, com sensibilidade à palpação sobre o escafoide na tabaqueira anatômica.

  Testes provocativos incluem:
  - **Teste do desvio do escafoide:** reprodução da dor com o desvio dorsal-volar do escafoide.
  - **Teste de Watson:** desvio dorsal doloroso do escafoide no nível de sua cintura é movido de um desvio ulnar para radial com pressão palmar sobre a tuberosidade.
- Diagnósticos diferenciais.
  - Instabilidade escafolunar.
  - Luxação do semilunar.
  - Ruptura do tendão flexor radial do carpo.
  - Fratura da estiloide radial.
  - Fratura do trapézio.
  - Doença de DeQuervain.
  - Artrose da articulação carpometacarpiana (basal).
- Avaliação radiológica.
  - Inclui uma incidência em PA do punho em desvio ulnar para estender o escafoide, e imagens lateral, AP supinada e oblíqua pronada, além de uma incidência supinada com a mão fechada em desvio ulnar.
  - As radiografias iniciais não são diagnósticas em até 25% dos casos.

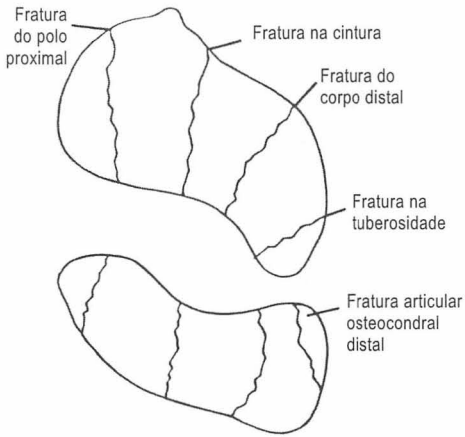

FIGURA 23.6 Tipos de fratura do escafoide. O escafoide é suscetível a fraturas em qualquer nível. (De Bucholz RW, Heckman JD, Court-Brown C, *et al.*, eds. *Rockwood and Green's Fractures in Adults.* Vol. 1, 4ª ed. Philadelphia: Lippincott Williams & Wilkins; 1996:826.)

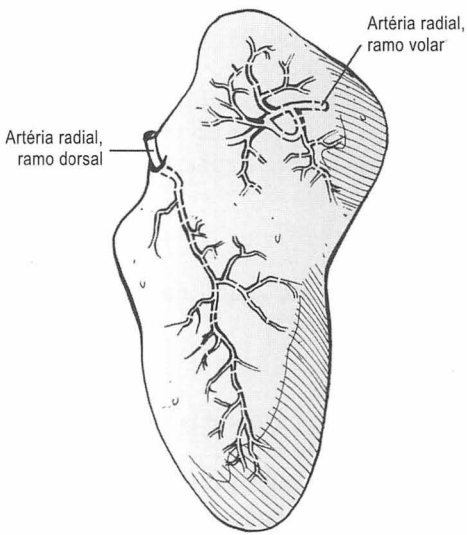

FIGURA 23.7 O suprimento vascular do escafoide é fornecido por dois pedículos vasculares. (De Bucholz RW, Heckman JD, Court-Brown C, *et al.*, eds. *Rockwood and Green's Fractures in Adults.* 6ª ed. Philadelphia: Lippincott Williams & Wilkins; 2006.)

- □ Se o exame clínico sugere fratura, mas as radiografias não são diagnósticas, uma tentativa com imobilização e radiografias de controle 1–2 semanas após a lesão podem demonstrar a fratura.
- □ Cintilografia óssea com tecnécio, RM, TC e ultrassonografia podem ser utilizadas para diagnosticar fraturas ocultas do escafoide.

■ Classificação.
- □ Baseada no padrão da fratura (Russe):
  - Oblíqua horizontal.
  - Transversal.
  - Oblíqua vertical.
- □ Baseada no desvio:
  - **Estável:** fraturas sem desvio sem degrau em qualquer plano.
  - **Instável:** desvio com 1 mm ou mais de degrau, angulação escafolunar >60° ou angulação radiolunar >15°.
- □ Baseada na localização:
  - **Tuberosidade:** 17–20%.
  - **Polo distal:** 10–12%.
  - **Colo:** 66–70%.
    Oblíqua horizontal: 13–14%.
    Oblíqua vertical: 8–9%.
    Transversa: 45–48%.
  - **Polo proximal:** 5–7%.

Tratamento

■ Indicações para o tratamento conservador.
- □ Fraturas não desviadas do terço distal.
- □ Fraturas da tuberosidade.

■ Tratamento conservador.
- □ Gesso do tipo axilopalmar por 6 semanas; limita a rotação do antebraço.
- □ Imobilização em flexão e desvio radial leves.
- □ Substituição por uma luva gessada, incluindo o polegar após 6 semanas, até que a fratura consolide.
- □ **Tempo esperado para a consolidação:**
  - **Terço distal:** 6–8 semanas.
  - **Terço médio:** 8–12 semanas.
  - **Terço proximal:** 12–24 semanas.

■ Tratamento das suspeitas de fraturas do escafoide.

- □ Nos pacientes com lesão e achados positivos no exame físico, mas radiografias normais, está indicada imobilização por 1–2 semanas (luva gessada incluindo o polegar).
- □ Repetir as radiografias se o paciente ainda estiver sintomático.
- □ Se um diagnóstico rápido for necessário, considerar uma RM ou TC imediatamente.

■ **Índices de consolidação com o tratamento conservador dependem da localização da fratura:**

Tuberosidade e terço distal	100%
Colo	80–90%
Polo proximal	60–70%

Fraturas proximais são propensas a pseudoartrose e osteonecrose

■ Tratamento cirúrgico.
- □ Indicações para cirurgia:
  - Desvio da fratura >1 mm.
  - Ângulo radiolunar >15°.
  - Ângulo escafolunar >60°.
  - Deformidade em "corcova".
  - Pseudoartrose.
- □ Técnicas cirúrgicas:
  - A maioria envolve a inserção de parafusos.
  - Existem controvérsias sobre técnicas abertas *vs.* percutâneas.
  - Técnicas abertas são necessárias para as pseudoartroses e fraturas com desvios inaceitáveis.
  - Técnicas fechadas são apropriadas para fraturas agudas com desvio mínimo.
- □ A abordagem volar entre o flexor radial do carpo e a artéria radial gera boa exposição para a redução aberta e fixação interna e reparo do ligamento radioescafolunar. A abordagem volar é a que menos danifica o suprimento volar do polo proximal vulnerável.
- □ A imobilização pós-operatória consiste em uma luva gessada incluindo o polegar por 6 semanas.

■ Complicações:
- □ **Retardo de consolidação, pseudoartrose e consolidação viciosa:** ocorrem com maior frequência quando há uma demora no tratamento, como nas fraturas do escafoide proximal. Podem necessitar de fixação cirúrgica com enxertia óssea para se obter a consolidação.

- **Osteonecrose:** ocorre especialmente com as fraturas do polo proximal, devido ao tênue suprimento vascular.

Semilunar

- O semilunar é o quarto osso mais fraturado do carpo, após o escafoide, piramidal e trapézio.
- O semilunar é considerado a "pedra fundamental" do carpo porque ele se posiciona na bem protegida concavidade lunar do rádio distal, ancorado por ligamentos interósseos para o escafoide e piramidal, e distalmente é congruente com a cabeça convexa do capitato.
- Seu suprimento vascular é derivado da arcada carpal proximal dorsal e volarmente, com 3 anastomoses intralunares variáveis.
- O mecanismo de lesão tipicamente é uma queda sobre a mão hiperestendida com a cintura do escafoide em hiperextensão, ou uma compressão forçada com o punho em extensão.
- A avaliação clínica revela sensibilidade à palpação do punho dorsal sobre o rádio distal e o semilunar, bem como um arco doloroso de movimentos.
- **Avaliação radiológica:** incidências em PA e lateral do punho geralmente são inadequadas em estabelecer o diagnóstico das fraturas do semilunar porque os detalhes ósseos frequentemente são obscurecidos por densidades superpostas.
  - Incidências oblíquas podem ser úteis, mas as imagens de TC demonstram melhor as fraturas.
  - A RM é utilizada com frequência cada vez maior para apreciar as alterações vasculares associadas a lesão e consolidação e é o teste por imagem de escolha para a avaliação da doença de Kienbock.
- **Classificação:** fraturas agudas do semilunar podem ser classificadas em 5 grupos:
  - Fraturas frontais do polo palmar com envolvimento das artérias nutrientes palmares.
  - Fraturas osteocondrais da superfície articular proximal sem dano substancial para os vasos nutridores.
  - Fraturas frontais do polo dorsal.
  - Fraturas transversais do corpo.
  - Fraturas frontais transarticulares do corpo do semilunar.
- Tratamento.
  - As fraturas sem desvio devem ser tratadas em um aparelho gessado ou imobilizador com controles em intervalos curtos para avaliar a progressão da consolidação.

- Fraturas desviadas ou anguladas devem ser tratadas cirurgicamente para permitir uma aposição adequada para a formação de anastomoses vasculares.

- Complicações:
  - **Osteonecrose:** dependendo do grau de envolvimento, a osteonecrose pode representar a complicação mais devastadora das fraturas do semilunar, com colapso avançado e degeneração radiocarpal. Pode requerer nova intervenção cirúrgica para alívio da dor, incluindo encurtamento radial, osteotomia em cunha do rádio, alongamento ulnar ou procedimentos de salvação como carpectomia da fileira proximal, denervação do punho ou artrodese. (Nota: a maioria dos casos de doença de Kienbock é idiopática.)

Piramidal

- O piramidal é o osso carpal mais comumente fraturado depois do escafoide.
- A maioria das fraturas do piramidal é de lesões por avulsão ou impactação que podem estar associadas a dano ligamentar.
- Mais comumente, as lesões ocorrem com o punho em extensão e desvio ulnar, resultando em uma fratura em cisalhamento por impacto pela estiloide ulnar contra o piramidal dorsal.
- A avaliação clínica revela sensibilidade à palpação sobre a face dorsoulnar do punho, diretamente dorsal ao pisiforme, bem como um arco de movimentos doloroso do punho.
- Avaliação radiológica.
  - As fraturas transversais do corpo geralmente podem ser identificadas na incidência PA.
  - As fraturas dorsais do piramidal não são facilmente apreciadas nas incidências AP e lateral do punho devido à superposição do semilunar. Uma incidência lateral oblíqua pronada pode ajudar a visualizar o piramidal dorsal.
- Tratamento.
  - As fraturas sem desvio do corpo ou fraturas dorsais em flocos podem ser tratadas em uma luva gessada ou imobilizador por 6 semanas.
  - Fraturas desviadas podem ser tratadas por meio de redução aberta e fixação interna.

Pisiforme

- As fraturas do pisiforme são raras.

- O mecanismo de lesão pode ser um impacto direto sobre a face volar do punho ou uma queda sobre a mão hiperestendida e em flexão dorsal.
- A avaliação clínica demonstra sensibilidade sobre a face volar da região ulnar do punho com extensão passiva dolorosa quando o flexor ulnar do carpo é colocado sob tensão.
- **Avaliação radiológica:** as fraturas do pisiforme não são bem visualizadas nas incidências do punho consideradas o padrão; incidências especiais incluem uma lateral do punho com o antebraço em supinação de 20–45° (cuidado para não ser chamado ao departamento de emergência para uma luxação de osso do carpo que é somente o pisiforme sendo visto em uma imagem lateral em supinação!) ou uma incidência do túnel do carpo (incidência oblíqua em 20° de supinação demonstrando uma projeção oblíqua do punho em desvio radial e semissupinação).
- O tratamento das fraturas sem desvio ou minimamente desviadas consiste em imobilização em luva gessada durante 6 semanas. As fraturas desviadas podem necessitar de excisão do fragmento, imediata, no caso de um fragmento gravemente desviado, ou tardia, no caso de uma fratura do pisiforme que resultou em uma pseudoartrose dolorosa.

Trapézio

- As fraturas do trapézio compreendem aproximadamente 3–5% de todas as fraturas dos ossos do carpo.
- Aproximadamente 60% dos casos registrados apresentam um resultado insatisfatório secundário a alterações degenerativas.
- A maioria é causada por fraturas de avulsão ou fraturas verticais do corpo.
- O mecanismo da lesão é um carregamento axial do polegar em adução, direcionando a base do primeiro metacarpiano para a superfície articular do trapézio.
  - Fraturas por avulsão podem ocorrer com desvio forçado, tração ou rotação do polegar.
  - Trauma direto sobre o arco palmar pode resultar em avulsão da crista do trapézio pelo ligamento transverso do carpo.
- A avaliação clínica revela sensibilidade à palpação da região radial do punho, acompanhada por um arco doloroso de movimento na primeira articulação carpometacarpiana.
- **Avaliação radiológica:** as fraturas geralmente são identificáveis nas incidências PA e lateral.

- A superposição da base do primeiro metacarpiano pode ser eliminada utilizando a incidência de Robert, ou uma incidência PA verdadeira da primeira articulação carpometacarpiana e do trapézio, feita com a mão em pronação máxima.
- Uma incidência para o túnel do carpo pode ser necessária para uma visualização adequada das fraturas da crista dorsal.

- Tratamento.
  - As fraturas sem desvio geralmente são tratáveis com uma luva gessada que inclui o polegar para imobilizar a primeira articulação carpometacarpiana durante 6 semanas.
  - As indicações para redução aberta e fixação interna incluem envolvimento articular da articulação carpometacarpiana, fraturas cominutivas e fraturas desviadas.
  - Fraturas cominutivas podem necessitar de enxertia óssea suplementar.
- Complicações.
  - Osteoartrite pós-traumática pode resultar em um arco de movimentos diminuído ou doloroso na primeira articulação carpometacarpiana. Dano articular irreparável pode necessitar de fusão ou artroplastia excisional.

Trapezoide

- Devido ao formato e posição do trapezoide, as fraturas são raras. Uma carga axial, transmitida através do segundo metacarpiano pode levar à luxação, geralmente dorsal, com ruptura associada ao ligamento capsular.
- O trauma direto em lesões por impacto ou esmagamento pode causar fraturas do trapezoide, apesar de geralmente ocorrer em conjunto com outras lesões.
- A avaliação clínica demonstra sensibilidade proximal à base do segundo metacarpiano, com uma proeminência dorsal variável representando uma luxação do trapezoide. O arco de movimentos da segunda articulação carpometacarpiana é dolorosa e limitada.
- **Avaliação radiológica:** as fraturas podem ser identificadas na radiografia em PA a partir de uma perda da relação normal entre a base do segundo metacarpiano e o trapezoide. A comparação com o punho contralateral ileso pode ajudar no diagnóstico. O trapezoide ou fragmentos da fratura podem ficar superpostos sobre o trapézio ou capitato, e o segundo metacarpiano pode estar desviado proximalmente.

- Incidências oblíquas ou TC podem auxiliar no diagnóstico se o detalhamento ósseo for obscurecido por superposição.

- Tratamento.
  - As fraturas sem desvio podem ser tratadas com uma luva gessada durante 6 semanas.
  - As indicações para redução aberta e fixação interna incluem fraturas desviadas, em especial as que envolvem a articulação carpometacarpiana, que podem ser tratadas com redução aberta e fixação interna com fios de Kirschner, com o objetivo de restaurar a congruência articular.
- Complicações.
  - Pode ocorrer osteoartrite pós-traumática na segunda articulação carpometacarpiana se a congruência não for restaurada.

Capitato

- A lesão isolada do capitato é incomum, devido a sua localização relativamente protegida.
- A fratura do capitato comumente está associada a um padrão de lesão do arco maior (fratura-luxação transescafoide transcapitato perilunar). Uma variação é a síndrome "naviculocapitato", na qual o capitato e o escafoide estão fraturados sem uma luxação associada.
- O mecanismo da lesão tipicamente é um trauma direto ou força de esmagamento que resulta em fraturas associadas do carpo ou dos metacarpianos.
- A avaliação clínica revela sensibilidade pontual, bem como flexão dorsal dolorosa variável do punho quando o capitato comprime a borda dorsal do rádio.
- As fraturas do capitato geralmente podem ser identificadas nas incidências tidas como o padrão para o escafoide.
- O diagnóstico pode requerer uma imagem de TC.
- **Tratamento:** as fraturas do capitato requerem redução para diminuir o risco de osteonecrose. Se a redução fechada não for possível, a redução aberta e a fixação interna estão indicadas, geralmente com fios de Kirschner ou parafusos de compressão, para restaurar a anatomia normal.
- Complicações.
  - **Artrite mediocarpal:** causada pelo colapso do capitato, secundário ao desvio do polo proximal.
  - **Osteonecrose:** rara, mas resulta em dano funcional; enfatiza a necessidade de um diagnóstico preciso e redução estável.

Hamato

- O hamato pode ser fraturado através de sua superfície articular distal, de outras superfícies articulares ou de seu âmulo.
- Uma fratura articular distal acompanhada pela subluxação do quinto metacarpiano pode ocorrer quando uma força axial é transmitida pela diáfise do metacarpiano, como em um soco ou uma queda.
- As fraturas do corpo do hamato geralmente ocorrem com traumas diretos ou lesões por esmagamento da mão.
- A fratura do âmulo do hamato é uma lesão desportiva frequente, que ocorre quando a palma da mão é atingida por um objeto (p. ex., taco de beisebol, taco de golfe, taco de hóquei). Geralmente, ocorre na base do âmulo, apesar de poderem ocorrer fraturas da ponta do âmulo.
- **Avaliação clínica:** os pacientes tipicamente se apresentam com dor e sensibilidade sobre o hamato. Também se pode observar neuropatia ulnar e do mediano, bem como lesões raras à artéria ulnar, que se localiza na proximidade do âmulo do hamato, no canal de Guyon, juntamente com o nervo ulnar.
- **Avaliação radiográfica:** o diagnóstico da fratura do hamato geralmente pode ser feito com base em uma imagem PA do punho. Uma fratura do âmulo do hamato pode ser visualizada na incidência do túnel do carpo ou em uma incidência oblíqua em 20° de supinação (projeção oblíqua do punho em desvio radial e semissupinação). A imagem de TC é o melhor teste radiológico para visualizar a fratura. Uma fratura do hamato não deve ser confundida com um *os hamulus proprium*, que representa um centro de ossificação que não se fundiu.
- A classificação das fraturas do hamato é descritiva.
- Tratamento.
  - As fraturas não desviadas do hamato podem ser tratadas com imobilização em uma luva gessada por 6 semanas.
  - As fraturas desviadas do corpo podem ser tratadas com fixação, utilizando-se fios de Kirschner ou parafusos. As fraturas do âmulo do hamato podem ser tratadas com a excisão do fragmento nas fraturas desviadas ou nos casos de pseudoartrose sintomática.
- Complicações.
  - **Pseudoartrose sintomática:** pode ser tratada com excisão do fragmento não consolidado.

- **Neuropatia ulnar ou do mediano:** relacionada com a proximidade entre o hamato e esses nervos, podendo necessitar de exploração e liberação cirúrgica.
- **Rupturas dos tendões flexores para o dedo mínimo:** resultam do desgaste por atrito no local da fratura.

LUXAÇÕES E FRATURAS-LUXAÇÕES PERILUNARES

- O semilunar, que normalmente está preso com firmeza ao rádio distal por fixações ligamentares, é conhecido como a "pedra fundamental" do carpo.
- **Lesão do arco maior:** passa através do escafoide, do capitato, do piramidal ou do estiloide do rádio distal e geralmente resulta em fraturas-luxações transescafoides, transescafoides transcapitato ou fratura-luxação perilunar transestiloide radial (Fig. 23.8).
- **Lesão do arco menor:** acompanha um sentido curvo ao redor do semilunar, envolvendo somente os tecidos moles através da articulação mediocarpal e dos ligamentos escafolunar e lunopiramidal, resultando em luxações do semilunar e dos perilunares.
- A lesão mais comum é a fratura-luxação perilunar transescafoide (lesão de DeQuervain).

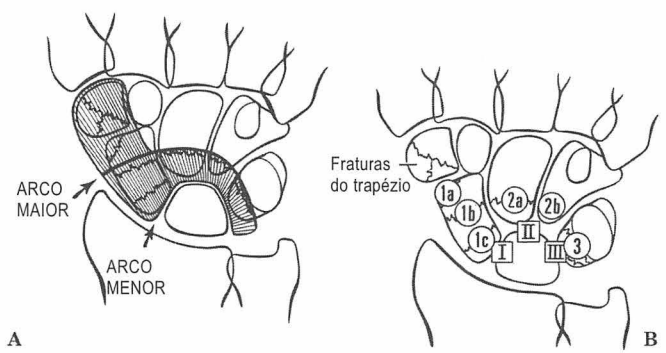

FIGURA 23.8 Zonas vulneráveis do carpo. **(A)** Uma lesão do arco menor acompanha uma via curva através da estiloide radial, da articulação mediocarpal e do espaço lunopiramidal. Uma lesão do arco maior passa através do escafoide, do capitato e do piramidal. **(B)** As lesões dos arcos maior e menor podem ser consideradas como 3 estágios da fratura perilunar ou instabilidades ligamentares. (De Johnson RP. The acutely injured wrist and its residuals. *Clin Orthop.* 1980;149:33–34.)

- Mecanismo da lesão.
  - **Lesões perilunares:** a carga é aplicada sobre a eminência tenar, forçando o punho em extensão.
  - **A lesão progride através de vários estágios (progressão de Mayfield):**
    - Em geral começa radialmente através do corpo do escafoide (fratura) ou do intervalo escafolunar (dissociação), apesar de ambos serem possíveis na mesma lesão (raro).
    - A força é transmitida ulnarmente através do espaço de Poirier (entre o semilunar e o capitato).
    - Subsequentemente, a transmissão da força rompe a articulação lunopiramidal (Fig. 23.9).
    - Por fim, o semilunar pode luxar volarmente para fora da fossa lunar do rádio distal, caso em que se denomina luxação do semilunar.

FIGURA 23.9 Estágios de Mayfield da instabilidade perilunar progressiva. O estágio I resulta em instabilidade escafolunar. Os estágios II–IV resultam em uma instabilidade perilunar progressivamente pior. (De Bucholz RW, Heckman JD, Court-Brown C, *et al.*, eds. *Rockwood and Green's Fractures in Adults.* 6ª ed. Philadelphia: Lippincott Williams & Wilkins; 2006.)

- **Avaliação clínica:** as lesões escafolunares e perilunares tipicamente causam sensibilidade distal ao tubérculo de Lister. O edema é generalizado ao redor do punho, com proeminência dorsal variável de todo o carpo nos casos de luxações perilunares dorsais.
- **Avaliação radiológica:** incidências PA e lateral devem ser obtidas para confirmar o diagnóstico e afastar outras lesões associadas. Uma imagem de TC pode ser útil para uma melhor definição do padrão da lesão.
  - **Incidência AP:** o semilunar luxado parece estar encunhado e mais triangular, com um lábio volar alongado.
  - Observa-se o desaparecimento das "linhas de Giulia" colineares normais do carpo e um alargamento anormal do intervalo escafolunar >3 mm.
  - Procurar fraturas associadas, como as lesões "transescafoides".
  - **Incidência lateral (a mais importante):** avaliar com cuidado o delineamento do capitato e do semilunar. O sinal do "derramamento da xícara de chá" ocorre com a luxação volar do semilunar.
  - Uma incidência PA com a mão fechada obtida após a redução fechada da articulação mediocarpal é útil para verificar se há dissociação escafolunar ou lunopiramidal residual, bem como fraturas.
- **Classificação (Mayfield):** uma sequência de instabilidade perilunar progressiva é observada conforme a lesão se expande:
  - Da articulação escafolunar (ligamento radioescafolunar) – articulação mediocarpal (ligamento radioescafocarpal) – articulação lunopiramidal (membro distal do ligamento radiolunopiramidal) – ligamento radiolunopiramidal dorsal – luxação volar do semilunar.

  Estágio I: **ruptura da articulação escafolunar** – os ligamentos radioescafolunar e escafolunar interósseo estão rompidos.

  Estágio II: **ruptura da articulação mediocarpal (capitolunar)** – o ligamento radioescafocapitato está rompido.

  Estágio III: **ruptura da articulação lunopiramidal** – o membro distal do ligamento lunopiramidal está rompido.

  Estágio IV: **ruptura da articulação radiolunar** – o ligamento radiolunopiramidal dorsal está rompido, causando a luxação volar do semilunar.

- Tratamento.
  - A redução fechada deve ser realizada sob sedação adequada.
  - Técnica para redução fechada
    - Aplicar tração longitudinal durante 5–10 minutos.
    - Para as lesões perilunares dorsais, o punho é hiperestendido e pressão volar é aplicada ao semilunar.
    - A flexão palmar do punho associada a tração reduz o capitato na concavidade do semilunar.
  - A reconstrução cirúrgica precoce é realizada se o edema permitir. A cirurgia imediata é necessária na presença de sinais progressivos de comprometimento do nervo mediano.
  - Redução fechada e fixação com pinos – para pacientes que não podem tolerar a RAFI.
    - O semilunar é reduzido e fixado ao rádio em alinhamento neutro.
    - O piramidal ou escafoide podem então ser fixados ao semilunar.
  - Luxação transescafoide perilunar
    - Requer redução e estabilização do escafoide fraturado.
    - A maioria dessas lesões é melhor tratada com a redução volar e dorsal aberta e reparo das estruturas lesionadas.
    - O reparo aberto pode ser suplementado pela fixação com pinos.
  - A reconstrução tardia está indicada quando a intervenção precoce não é possível.
- Complicações.
  - **Neuropatia do mediano:** pode resultar de compressão do túnel do carpo, necessitando de liberação cirúrgica.
  - **Artrite pós-traumática:** resulta da lesão inicial ou secundariamente por pequenos fragmentos ósseos retidos e dano cartilaginoso.
  - **Lesão perilunar crônica:** pode resultar de uma luxação ou fratura-luxação não tratada ou tratada de modo inadequado, resultando em dor crônica, instabilidade e deformidade do punho, geralmente associada a ruptura do tendão ou progressão dos sintomas neurológicos. O reparo pode ser viável, mas um procedimento de salvação, como a carpectomia da fileira proximal ou fusão radiocarpal, pode ser necessário após uma demora de 1–2 meses no tratamento.

LUXAÇÕES CARPAIS

- As luxações carpais representam um contínuo de luxação perilunar, com a luxação semilunar franca representando o estágio final. Todas essas lesões refletem lesão ligamentar significativa.
- Fraturas associadas são comuns e podem representar lesões por avulsão (p. ex., VISI ou DISI com fratura associada da borda radial).
- **Mecanismo da lesão:** uma queda sobre a mão hiperestendida representa a causa mais comum, apesar de uma força direta também poder causar luxações traumáticas do carpo.
- **Avaliação clínica:** os pacientes tipicamente se apresentam com uma limitação dolorosa do arco de movimentos do punho. Uma neuropatia do mediano pode estar presente. Testes específicos para instabilidade carpal incluem:
  - **Teste de estresse mediocarpal:** o estresse dorsal-palmar da articulação mediocarpal resulta em um clique patológico que representa a subluxação do semilunar.
  - **Teste dinâmico para instabilidade mediocarpal:** a extensão do punho com desvio radioulnar produz um clique enquanto a fileira proximal se move da flexão para a extensão.
- **Avaliação radiológica:** a maioria das luxações pode ser diagnosticada nas incidências PA e lateral do punho.
  - TC e RM podem ajudar a definir ainda mais a lesão.
- O tratamento das luxações carpais consiste em redução fechada da articulação mediocarpal, que geralmente é feita com tração, combinada com pressão manual direta sobre o capitato e o semilunar.
  - Luxações irredutíveis ou lesões instáveis devem ser tratadas com redução aberta e fixação interna, utilizando-se uma abordagem dorsal e volar combinada. Dorsalmente, a anatomia óssea é restaurada e estabilizada com possível reparo ligamentar e capsulodese dorsal. O reparo é protegido utilizando-se fixação com fios de Kirschner durante 8–12 semanas. Volarmente, a luxação é reduzida, o nervo mediano é descomprimido, se necessário, e os tecidos moles são reparados.
- Complicações.
  - **Artrite pós-traumática:** pode resultar de fraturas ou reduções deficientes associadas e não reconhecidas, com subsequente limitação funcional e dor.

- **Instabilidade recorrente:** pode ser o resultado de um reparo inadequado das estruturas ligamentares na face volar ou fixação insuficiente dorsalmente.

DISSOCIAÇÃO ESCAFOLUNAR

- É o análogo ligamentar de uma fratura do escafoide; representa a ruptura ligamentar mais comum e significativa do punho.
- O processo patológico subjacente é uma ruptura dos ligamentos radioescafolunar e interósseo escafolunar.
- O mecanismo da lesão é o carregamento do carpo estendido em desvio ulnar.
- Os achados clínicos incluem equimose e sensibilidade do punho. O polo proximal do escafoide pode estar proeminente dorsalmente. Sinais de dissociação escafolunar incluem dor com uma garra vigorosa, diminuição da força da garra, um teste de Watson positivo (ver anteriormente, em fraturas do escafoide) e flexão-extensão ou desvio ulnar-radial dolorosos do punho.
- **Avaliação radiológica:** incidências PA, lateral, PA supinada com a mão fechada e com desvio radial e ulnar são obtidas. Sinais clássicos de dissociação escafolunar na incidência PA incluem:
  - **O "sinal de Thomas Terry":** alargamento do espaço escafolunar >3 mm (normal <2 mm).
  - O "sinal do anel cortical" causado por um escafoide anormalmente flexionado.
  - Um ângulo escafolunar >70°, visualizado na incidência lateral.
- Tratamento.
  - A redução artroscopicamente assistida com redução percutânea com pinos foi descrita com resultados variáveis.
  - Uma incapacidade de obter ou manter a redução constitui indicação para redução aberta e fixação interna. Esta pode ser feita através de uma abordagem dorsal e volar, combinada com redução e estabilização do intervalo escafolunar dorsalmente, pelo reparo do ligamento interósseo SL, se possível, e capsulodese dorsal. A construção é mantida unida com fios de Kirschner. Os ligamentos do punho podem ser reparados através de uma abordagem volar, se necessário.
- Complicações.
  - **Instabilidade recorrente:** a falha em uma redução fechada ou aberta e fixação interna com reparo ligamentar pode necessitar de reforço ligamentar, fusão intercarpal, carpectomia da

fileira proximal ou artrodese do punho. Pode progredir para um padrão DISI ou um colapso escafoide-semilunar do punho.

DISSOCIAÇÃO LUNOPIRAMIDAL

- Abrange lesões que envolvem a ruptura do membro distal do ligamento radiolunopiramidal volar, seja como uma lesão no estágio III do arco menor ou instabilidade perilunar ou resultado de uma força que cause desvio radial excessivo e pronação intercarpal. Os ligamentos interósseo lunopiramidal e radiolunopiramidal dorsal também estão lesionados.
- Os achados clínicos incluem edema sobre a área peripiramidal e sensibilidade dorsal, tipicamente à distância de um dedo distal à cabeça ulnar.
  - **Teste do baloteamento (teste do cisalhamento):** o deslocamento dorsal-volar do piramidal sobre o semilunar resulta em maior excursão, em comparação com o lado contralateral normal, bem como uma crepitação dolorosa.
- **Avaliação radiológica:** radiografias PA da mão raramente revelam a abertura franca do espaço lunopiramidal, mas uma quebra no contorno suave normal da fileira proximal do carpo pode ser apreciada.
  - **Incidência com desvio radial:** pode demonstrar o piramidal em flexão dorsal com o complexo escafolunar intacto em flexão palmar. Uma projeção lateral pode revelar um padrão de instabilidade segmentar volar intercalada.
- Tratamento.
  - A dissociação lunopiramidal aguda com deformidade mínima pode ser tratada com uma luva gessada por 6–8 semanas.
  - A redução fechada com fixação utilizando-se pinos entre o semilunar e o piramidal pode ser necessária para manter a redução.
  - Deformidade angular ou uma redução inaceitável após o tratamento cirúrgico podem necessitar de redução aberta e fixação interna utilizando-se uma abordagem volar e dorsal combinada, com fixação por pinos do piramidal ao semilunar e reparo ligamentar.
- Complicações.
  - A instabilidade recorrente pode necessitar de reconstrução ligamentar com reforço capsular. Na persistência de instabilidade recorrente, a fusão lunopiramidal pode ser necessária,

com possível encurtamento ulnar concomitante para tensionar os ligamentos ulnocarpais volares.

DISSOCIAÇÃO ULNOCARPAL

- A avulsão ou ruptura entre o CFCT e a estiloide da ulna resulta em uma perda do suporte para a região ulnar do punho.
- O semilunar e o piramidal "se projetam" com relação à ulna distal e assumem uma atitude semissupinada e de flexão palmar, com a ulna distal subluxada dorsalmente.
- A avaliação clínica revela uma proeminência dorsal da estiloide ulnar e o desvio ulnar do carpo ulnar.
- **Avaliação radiológica:** a incidência PA pode revelar a avulsão da estiloide ulnar. O desvio dorsal da ulna distal em uma incidência lateral verdadeira sugere a ruptura do CFCT na ausência de uma fratura por avulsão da estiloide.
  - A RM pode demonstrar uma ruptura do CFCT e evidenciar lesões condrais e derrames.
- **Tratamento:** o reparo cirúrgico do CFCT pode ser obtido via abordagem dorsal entre o quinto e o sexto compartimentos extensores.
  - A redução aberta e a fixação interna de grandes fragmentos desviados da estiloide ulnar podem ser necessárias se envolver a base ou a fóvea.
- Complicações.
  - **Instabilidade recorrente:** pode ocorrer com ou sem intervenção cirúrgica prévia e resultar em dor e limitação funcional, que pode ser progressiva.
  - **Neuropatia ulnar:** sintomas sensitivos transitórios podem resultar da irritação do nervo ulnar no canal de Guyon ou do seu ramo sensitivo dorsal. O dano permanente é raro, mas a persistência dos sintomas além de 12 semanas pode exigir exploração.

24 Mão

EPIDEMIOLOGIA

- As fraturas dos metacarpianos e das falanges são comuns, compreendendo 10% de todas as fraturas, das quais mais de 50% são relacionadas com o trabalho.
- A United States National Hospital Ambulatory Medical Care Survey de 1998 concluiu que as fraturas das falanges (23%) e dos metacarpos (18%) são a segunda e a terceira mais comuns da mão e do antebraço, após as do rádio, sendo responsáveis por 1,5–28% de todas as idas a departamentos de emergências, dependendo dos métodos de pesquisa.
- **Localização:** os dedos polegares e mínimos são os mais comumente envolvidos, com incidências aproximadas de:
  - □ Falange distal, 45%.
  - □ Metacarpiano, 30%.
  - □ Falange proximal, 15%.
  - □ Falange média, 10%.
- As proporções homem-mulher vão de 1,8:1–5,4:1, as maiores vistas nos grupos etários associados a maior incidência (lesões desportivas no início da terceira década e lesões laborais na quinta década).

ANATOMIA

Metacarpianos

- São arqueados, côncavos na superfície palmar.
- Formam os arcos longitudinal e transverso da mão.
- A articulação carpometacarpiana do dedo indicador e do dedo médio é rígida.
- A articulação carpometacarpiana do dedo anelar e do dedo mínimo é flexível.
- Três músculos interósseos palmares e 4 dorsais se originam nas diáfises dos metacarpianos e flexionam as articulações metacarpofalangianas (MCF).

- Esses músculos criam forças deformantes no caso de fraturas dos metacarpianos, tipicamente flexionando a fratura (angulação do ápice dorsal).

Falanges

- As fraturas da falange proximal geralmente angulam em extensão (ápice volar).
  - A falange proximal é flexionada pelos interósseos.
  - O fragmento distal é estendido pela bainha central.
- As fraturas da falange média são imprevisíveis.
- As fraturas da falange distal geralmente resultam de lesões por esmagamento e são cominutivas do tofo.

MECANISMO DA LESÃO

- Um alto grau de variação no mecanismo da lesão é responsável pelo amplo espectro de padrões observado no trauma esquelético sofrido pela mão.
- As lesões com sobrecarga axial frequentemente ocorrem durante esportes que utilizam bolas ou movimentos bruscos nas atividades cotidianas, como ao tentar segurar um objeto que cai. Padrões que costumam resultar desse mecanismo são fraturas articulares em cisalhamento ou fraturas metafisárias por compressão.
- O carregamento axial ao longo da extremidade superior também deve levantar suspeita de lesões associadas do carpo, do antebraço, do cotovelo e da cintura do ombro.
- As fraturas diafisárias e luxações articulares geralmente requerem um componente em arqueamento no mecanismo da lesão, que pode ocorrer durante esportes em que bolas são manuseadas ou quando a mão fica aprisionada por um objeto, sendo incapaz de se mover com o resto do braço.
- Individualmente, os dedos podem ficar presos com facilidade em roupas, móveis ou equipamentos de trabalho, ocorrendo lesões torcionais, que resultam em fraturas espirais ou padrões de luxação mais complexos.
- O ambiente industrial ou outros ambientes em que haja objetos pesados e altas forças levam a mecanismos de esmagamento que combinam arqueamento, cisalhamento e torção, produzindo padrões ímpares de lesão esquelética e dano associado dos tecidos moles.

AVALIAÇÃO CLÍNICA

- **História:** uma história cuidadosa é essencial, pois pode influenciar o tratamento.
  Deve incluir:
  - Idade.
  - Dominância da mão.
  - Ocupação.
  - Doença sistêmica.
  - **Mecanismo da lesão:** esmagamento, traumatismo direto, torção, ruptura, laceração etc.
  - Tempo decorrido após a lesão.
  - **Exposição à contaminação:** terra, água do mar, mordeduras de animais ou humanas.
  - **Tratamento fornecido:** limpeza, antissépticos, bandagem, torniquete.
  - **Assuntos financeiros:** litígios trabalhistas.
- O exame físico inclui:
  - Viabilidade digital (o enchimento capilar deve ser <2 s).
  - Estado neurológico (documentado pela discriminação de 2 pontos [normal é de 6 mm] e pelo teste da musculatura individual).
  - Deformidades rotacionais e angulatórias.
  - Arco de movimentos (documentado pelo goniômetro).
  - A rotação inadequada em um segmento ósseo é mais bem representada pelo alinhamento do segmento seguinte mais distal. Tal alinhamento é melhor demonstrado quando a articulação proximal é flexionada até 90°. A comparação entre o alinhamento das placas ungueais é um método inadequado de avaliação da rotação.

AVALIAÇÃO RADIOLÓGICA

- Radiografias posteroanterior, lateral e oblíqua do dedo afetado ou da mão devem ser obtidas. Os dedos lesionados devem ser vistos individualmente, para se minimizar a superposição dos outros dedos sobre a área de interesse.

CLASSIFICAÇÃO

Descritiva

- Lesão aberta *vs.* fechada.

- Osso envolvido.
- Localização dentro do osso.
- **Padrão da fratura:** cominutiva, transversa, em espiral, divisão vertical.
- Presença ou ausência de desvio.
- Presença ou ausência de deformidade (rotação e/ou angulação).
- Fratura extra-articular *vs.* intra-articular.
- Estável *vs.* instável.

Fraturas abertas

Swanson, Szabo e Anderson

Tipo I: ferida aberta sem contaminação significante ou atraso no tratamento e ausência de doença sistêmica.

Tipo II: um ou mais entre os seguintes fatores:

- Contaminação com detritos macroscópicos/sujeira, mordeduras humanas ou de animais, lesão em água de rios, lesão ocorrida em fazendas.
  - □ Atraso no tratamento >24 h.
- Doença sistêmica significativa, como diabetes, hipertensão, artrite reumatoide, hepatite ou asma.

Índice de infecção: lesões do tipo I (1,4%).
lesões do tipo II (14%).

- Nem fixação interna primária nem fechamento imediato da ferida estão associados a risco elevado de infecção nas lesões do tipo I. A fixação interna primária não está associada a risco elevado de infecção nas lesões do tipo II.
- O fechamento primário da ferida é apropriado para as lesões do tipo I, com fechamento em segundo tempo cirúrgico para as lesões do tipo II.

Classificação da OTA para as fraturas dos metacarpianos

Ver Fracture and Dislocation Classification Compendium em http://www.ota.org/compendium/compendium.html.

Classificação da OTA para as fraturas das falanges

Ver Fracture and Dislocation Classification Compendium em http://www.ota.org/compendium/compendium.html.

TRATAMENTO: PRINCÍPIOS GERAIS

- **Lesões por "mordeduras humanas":** a presença de lacerações pequenas e curvas sobre uma articulação da mão, em particular a metacarpofalangiana, deve levantar suspeita de terem sido causadas por um dente. Essas lesões devem ser consideradas contaminadas pela microbiota oral e tratadas com o uso de antibióticos de amplo espectro (precisam de cobertura para anaeróbicos), além de irrigação e debridamento.
- **Mordeduras de animais:** cobertura antibiótica necessária para *Pasteurella* e *Eikenella*.
- Essencialmente, existem 5 alternativas de tratamento:
  - □ Mobilização imediata.
  - □ Imobilização temporária.
  - □ Redução fechada e fixação interna (RFFI).
  - □ Redução aberta e fixação interna (RAFI).
  - □ Reconstrução imediata.
- As vantagens gerais do tratamento conservador são menor custo e eliminação dos riscos e complicações associados à anestesia e à cirurgia. A desvantagem é uma menor certeza da estabilidade do que a obtida com alguma forma de fixação cirúrgica.
- A RFFI previne contra uma deformidade iminente, mas não leva a uma redução anatomicamente perfeita. A infecção do trato do pino é a principal complicação que deve ser mencionada para os pacientes nos casos de RFFI, a menos que os fios K sejam sepultados.
- Os tratamentos abertos aumentam a morbidade sobre o tecido cirúrgico traumatizado e devem ser ponderados contra as presumidas vantagens da maioria das reduções anatômicas e estáveis.
- Elementos críticos na seleção entre o tratamento conservador e o cirúrgico são as avaliações do desalinhamento rotacional e a estabilidade.
  - □ Se for pesquisada com cuidado, a discrepância é relativamente fácil de determinar.
  - □ Definir estabilidade é algo difícil. Alguns autores utilizam um critério bastante razoável de manutenção da redução da fratura quando as articulações adjacentes são levadas em pelo menos 30% de seus movimentos normais.
- A contração dos tecidos moles começa aproximadamente 72 h após a lesão. O movimento deve ser instituído nesse momen-

to para todas as articulações estáveis o suficiente para tolerar a reabilitação.

- Indicações gerais para a cirurgia incluem:
  - Fraturas expostas.
  - Fraturas instáveis.
  - Fraturas irredutíveis.
  - Fraturas múltiplas.
  - Fraturas com perda óssea.
  - Fraturas com lacerações de tendão.
- **Tratamento das fraturas estáveis:**
  - Imobilização com esparadrapo com controle radiológico após 1 semana.
  - **Fraturas inicialmente instáveis que são reduzidas e convertidas para uma posição estável:** imobilização externa (aparelho gessado, talas gessadas, imobilizadores) ou fixação percutânea com fio impede o desvio e permite mobilização precoce.
- **Tratamento das fraturas instáveis:**
  - Fraturas instáveis que são irredutíveis por meios fechados ou exibem instabilidade mantida apesar do tratamento fechado necessitam de RFFI ou RAFI, incluindo fixação com fio de Kirschner, fios intraósseos, técnica da banda de tensão, parafusos interfragmentares ou placas e parafusos.
- Fraturas com perda óssea segmentar.
  - Continuam a ser problemáticas. O tratamento primário deve ser direcionado para os tecidos moles, mantendo o comprimento com fios de Kirschner ou fixação interna. Essas lesões em geral necessitam de procedimentos secundários, incluindo enxertia óssea.

TRATAMENTO DE PADRÕES ESPECÍFICOS DE FRATURAS

Metacarpianos

Cabeça metacarpiana

- As fraturas incluem:
  - Fraturas epifisárias.
  - Fraturas com avulsão do ligamento colateral.
  - Fraturas oblíquas, verticais e horizontais da cabeça.
  - Fraturas cominutivas.
  - Fraturas do boxeador com extensão articular.
  - Fraturas associadas a perda óssea.

- A maioria requer redução anatômica (se possível) para restabelecer a congruência articular e minimizar a possibilidade de artrose pós-traumática.
  - □ As reduções estáveis das fraturas podem ser imobilizadas em "posição protegida", que consiste em flexão metacarpofalangiana >70° para minimizar a rigidez articular (Fig. 24.1).
  - □ Fraturas desviadas da cabeça metacarpiana geralmente necessitam de redução aberta e fixação interna com fios K ou parafusos de compressão sem cabeça.
- A mobilização precoce é essencial.

Colo do metacarpiano

- As fraturas resultam de um trauma direto com cominuição volar e angulação do ápice dorsal. A maioria dessas fraturas em geral pode ser reduzida por meios fechados, mas a manutenção da redução pode ser difícil (Fig. 24.2).
- **O grau de deformidade aceitável varia de acordo com o metacarpo lesionado:**
  - □ Menos de 10° de angulação para o segundo e terceiro metacarpianos.

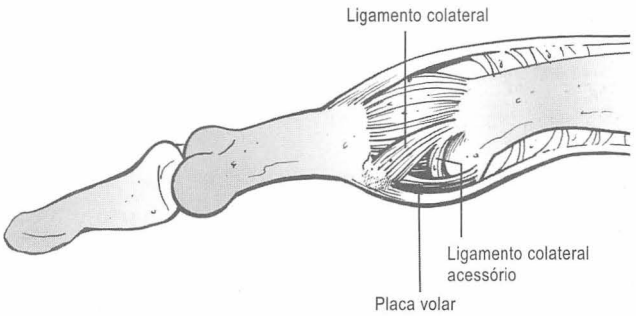

FIGURA 24.1 À esquerda: os ligamentos colaterais das articulações metacarpofalangianas estão relaxados em extensão, permitindo a mobilização lateral, mas se tornam tensos quando a articulação é totalmente estendida. Isso ocorre devido ao formato único da cabeça metacarpiana, que atua como um pistão. À direita: a distância entre o ponto eixo do metacarpiano até a falange em extensão é menor do que a distância em flexão, de modo que o ligamento colateral está tenso quando a articulação está flexionada. (De Rockwood CA Jr, Green DP, Bucholz RW, Heckman JD, eds. *Rockwood and Green's Fractures in Adults.* Vol 1. 4ª ed. Philadelphia: Lippincott-Raven; 1996:659.)

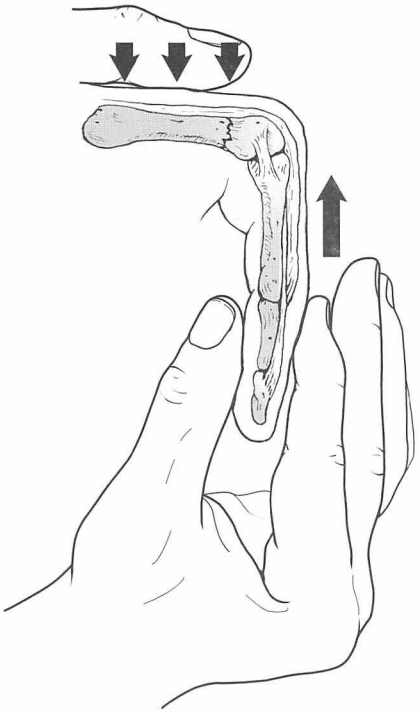

FIGURA 24.2 A redução das fraturas metacarpianas pode ser feita utilizando-se o dedo para controlar o fragmento distal, mas a articulação interfalangiana proximal deve estar estendida, em vez de flexionada. (De Bucholz RW, Heckman JD, Court-Brown C, *et al.*, eds. *Rockwood and Green's Fractures in Adults.* 6ª ed. Philadelphia: Lippincott Williams & Wilkins; 2006.)

- Menos de 30–40° de angulação para o quarto e o quinto metacarpianos.

- As fraturas instáveis necessitam de tratamento cirúrgico com uso de pinos percutâneos (intramedulares ou transversais na direção do metacarpiano adjacente) ou fixação com placas.

Diáfise metacarpiana

- As fraturas sem desvio ou com desvio mínimo podem ser reduzidas e imobilizadas na posição protegida. Fraturas dos metacarpianos centrais (terceiro e quarto) geralmente são mais estáveis, devido aos ligamentos metacarpianos.

- As indicações cirúrgicas incluem deformidade rotacional, angulação dorsal >10° para o segundo e o terceiro metacarpianos e >20° para o quarto e o quinto metacarpianos.
- Geralmente, o desalinhamento rotacional não é aceitável. Dez graus de desalinhamento rotacional (que pode levar a até 2 cm de superposição entre as pontas dos dedos) devem representar o limite superior de tolerância.
- A fixação cirúrgica pode ser obtida por redução fechada e fixação intramedular com pinos ou redução aberta e fixação com parafusos interfragmentares, hastes intramedulares ou placa e parafusos.

Base metacarpiana

Segundo ao quinto metacarpianos

- As fraturas das bases do segundo ao quinto metacarpianos podem estar associadas a fraturas-luxações carpometacarpianas. Além de uma radiografia PA, é importante obter incidências lateral verdadeira e lateral com pronação em 30°. As fraturas desviadas requerem RFFI ou RAFI.
- A fratura de Bennett reversa é uma fratura-luxação da base do quinto metacarpiano/hamato.
  - O fragmento proximal do metacarpiano está desviado proximalmente pela tração do extensor ulnar do carpo.
  - Essa fratura em geral requer intervenção cirúrgica com RFFI *vs.* RAFI.

Polegar

- **Fraturas extra-articulares:** geralmente são transversais ou oblíquas. A maioria pode ser tratada por manipulação fechada e imobilização, mas algumas fraturas instáveis necessitam de redução fechada e fixação percutânea com pinos. A articulação basal do polegar é bastante adaptável e a redução anatômica de uma fratura angulada da diáfise não é essencial
- **Fraturas intra-articulares (Figs. 24.3 e 24.4):**

Tipo I: **fratura de Bennett** – a linha da fratura separa a maior parte do metacarpiano do fragmento volar, produzindo uma ruptura da primeira articulação carpometacarpiana (CMC); o primeiro metacarpiano é tracionado proximalmente pelo abdutor longo do polegar.

Tipo II: **fratura de Rolando** – requer maior força do que a fratura de Bennett; atualmente descreve uma fratura cominutiva de Bennett, uma fratura em "T" ou "Y", ou uma fratura com fragmentos palmar ou dorsal.

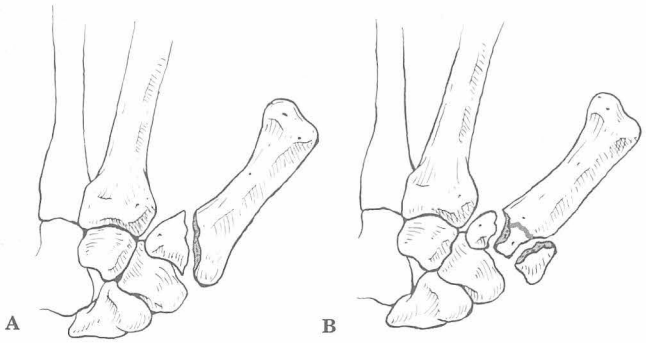

FIGURA 24.3 Os padrões mais reconhecidos de fraturas intra-articulares da base do primeiro metacarpiano são (**A**) a fratura articular parcial de Bennett e (**B**) a fratura articular completa de Rolando. (De Bucholz RW, Heckman JD, Court-Brown C, *et al.*, eds. *Rockwood and Green's Fractures in Adults.* 6ª ed. Philadelphia: Lippincott Williams & Wilkins; 2006.)

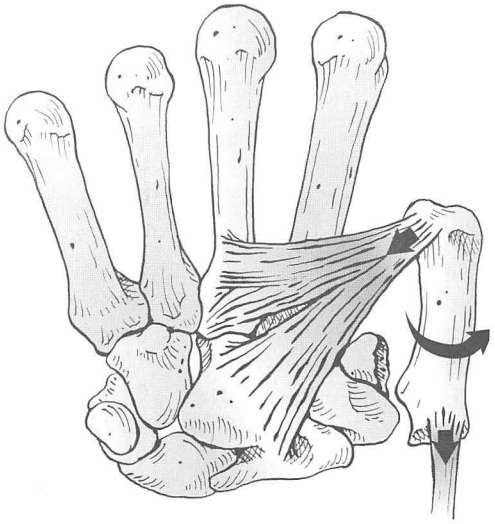

FIGURA 24.4 As fraturas desviadas de Bennett são direcionadas primariamente pelo abdutor longo do polegar e pelo adutor do polegar, resultando em flexão, supinação e migração proximal. (De Bucholz RW, Heckman JD, Court-Brown C, *et al.*, eds. *Rockwood and Green's Fractures in Adults.* 6ª ed. Philadelphia: Lippincott Williams & Wilkins; 2006.)

- **Tratamento:** as fraturas dos tipos I e II da base do primeiro metacarpiano são instáveis e devem ser tratadas com redução fechada e pinos percutâneos ou RAFI.

Falanges proximais e médias

Fraturas intra-articulares

- **Fraturas condilares:** unicondilar, bicondilar, osteocondral.
  - Necessitam de redução anatômica; RFFI *vs.* RAFI deve ser realizada na presença de qualquer grau de desvio. Considerar RFFI para fraturas sem desvio, já que frequentemente elas são instáveis e de difícil avaliação da manutenção da redução em imobilizador ou aparelho gessado.
  - Fraturas falangianas intra-articulares cominutivas devem ser tratadas com reconstrução da superfície articular, se possível. Fraturas gravemente cominutivas podem ser tratadas com mobilização precoce protegida. O cirurgião deve discutir com o paciente a possibilidade de procedimentos secundários.

Fraturas-luxações interfalangianas proximais (IFP)

- Fratura do lábio volar da base da falange média (fratura-luxação dorsal).
  - **O tratamento é controverso e depende da porcentagem de envolvimento da superfície articular pela fratura.**
    - **Lesões em hiperextensão sem história de luxação com menos de 30–35% de envolvimento articular (sem desvio):** imobilização com bloqueio dorsal em 20° e imobilização com esparadrapo do quirodáctilo adjacente durante 3 semanas, seguida por imobilização com esparadrapo e mobilização ativa e ativa contra a resistência.
    - **Envolvimento articular ≥40%:** geralmente instável. Fixador externo dinâmico (Suzuki/Slade com fios K de 0,045 polegada e bandas de borracha). Acrescentar RAFI se for necessária uma redução maior. Na presença de cominuição excessiva e 40–50% de envolvimento articular: artroplastia da placa volar *vs.* artroplastia hemi-hamato. Envolvimento articular >50%: artroplastia hemi-hamato.
- Fratura do lábio dorsal da base da falange média (fratura-luxação volar).
  - Geralmente resulta de uma avulsão central.

- **Fraturas com desvio <1 mm:** podem ser tratadas com imobilização, como em uma lesão em casa de botão.
- **Fraturas com desvio >1 mm ou subluxação volar da articulação IFP:** a estabilização cirúrgica da fratura está indicada. RFFI ou RAFI.

Fraturas extra-articulares

Fraturas da diáfise. Se estiverem desviadas ou forem instáveis, RFFI com fixação através da articulação MCF com flexão da articulação MCF.

- As fraturas da base da falange média tendem a angular o ápice dorsal, enquanto as fraturas no colo angulam o ápice volarmente devido à tração do tendão sublime (Fig. 24.5). A redução fechada deve ser tentada inicialmente com tração seguida por imobilização.
- Fraturas nas quais uma redução fechada estável não pode ser obtida ou mantida devem ser tratadas com redução fechada e pinagem percutânea ou RAFI utilizando implantes para mini-fragmentos.

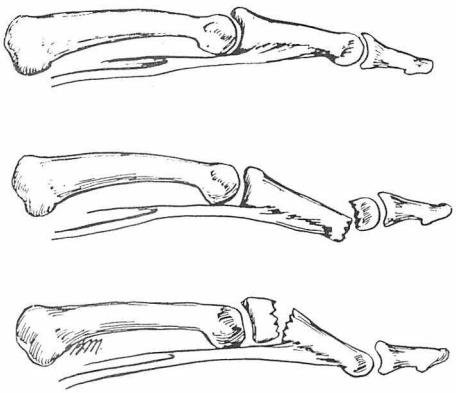

FIGURA 24.5 Em cima: vista lateral demonstrando a inserção prolongada do tendão superficial na falange média. No meio: fratura através do colo da falange média é propensa a apresentar uma angulação volar porque o fragmento proximal é flexionado pela forte tração do superficial. Embaixo: a fratura através da base da falange média apresenta maior probabilidade de uma angulação dorsal, devido à força em extensão do fragmento central sobre o proximal e uma força em flexão sobre o fragmento distal pelo superficial. (De Rockwood CA Jr, Green DP, Bucholz RW, Heckman JD, eds. *Rockwood and Green's Fractures in Adults.* Vol 1. 4ª ed. Philadelphia: Lippincott-Raven; 1996:627.)

Falange distal (Fig. 24.6)

Fraturas intra-articulares

- Lábio dorsal
  - Um dedo em martelo pode resultar de uma fratura do lábio dorsal com a ruptura do tendão extensor. Alternativamente, um dedo em martelo pode resultar de uma ruptura puramente tendinosa e, portanto, pode não ser radiologicamente aparente.

FIGURA 24.6 Padrões de fratura observados na falange distal incluem (**A**) longitudinal da diáfise, (**B**) transversal da diáfise, (**C**) tofo, (**D**) avulsão da base dorsal, (**E**) cisalhamento dorsal da base, (**F**) base volar e (**G**) articular completa. (De Bucholz RW, Heckman JD, Court-Brown C, *et al.*, eds. *Rockwood and Green's Fractures in Adults*. 6ª ed. Philadelphia: Lippincott Williams & Wilkins; 2006.)

- □ O tratamento permanece controverso.
  - Alguns recomendam o tratamento conservador para todos os dedos em martelo com imobilização em extensão total por 6–8 semanas, incluindo os pacientes com fratura articular significativa e subluxação articular.
  - Outros recomendam RFFI para fraturas desviadas da base dorsal com subluxação. Várias técnicas de pinagem cruzada são possíveis, mas a principal linha de tratamento utiliza a pinagem com bloqueio em extensão.
- Lábio volar.
  - □ Está associada à ruptura do tendão flexor profundo dos dedos ("dedo da camisa de futebol"; vista em jogadores de futebol americano e de rúgbi, mais comumente envolvendo o dedo anelar).
  - □ O tratamento é feito com reparo primário, especialmente se os fragmentos ósseos forem grandes e desviados.

Fraturas extra-articulares

- Podem ser transversais, longitudinais e cominutivas (a lesão da matriz ungueal é bastante comum).
- O tratamento consiste em redução fechada e imobilização.
- A imobilização deve deixar a articulação IFP livre, mas geralmente precisa cruzar a articulação interfalangiana distal (IFD) para gerar uma estabilidade adequada. Imobilizações de alumínio e espuma ou imobilizações gessadas são os materiais comumente escolhidos.
- A RFFI está indicada para as fraturas da diáfise com amplo desvio, devido ao risco de incongruência do leito ungueal e não aderência da placa ungueal.

Lesões do leito ungueal (Fig. 24.7)

- Frequentemente são desprezadas ou negligenciadas na presença de uma fratura óbvia, mas a falha em detectar e tratar essas lesões pode resultar em distúrbios do crescimento da placa ungeal.
- Hematomas subungueais agudos podem ser evacuados com um cautério ou um clipe de papel aquecido.
- Se a placa ungueal foi avulsionada de sua base, ela deve ser removida, limpa com solução de iodo e guardada para ser reposicionada sob o eponíquio.

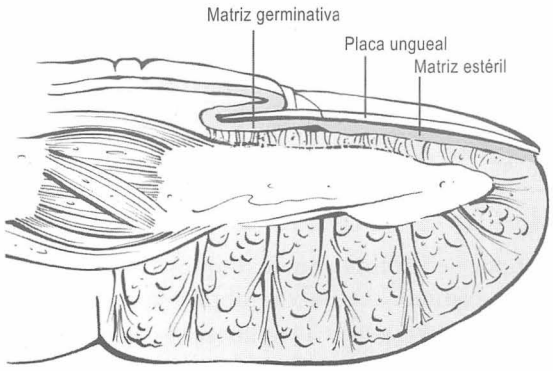

FIGURA 24.7 Existe uma íntima relação entre as 3 camadas do córtex dorsal da falange distal, a matriz ungueal (germinativa e estéril) e a placa ungueal. (De Bucholz RW, Heckman JD, Court-Brown C, *et al.*, eds. *Rockwood and Green's Fractures in Adults*. 6ª ed. Philadelphia: Lippincott Williams & Wilkins; 2006.)

- As rupturas do leito ungueal devem ser cuidadosamente suturadas com fio categute cromado 6-0 sob ampliação.
- A embalagem de alumínio do fio de sutura pode ser utilizada se a placa ungueal original não pode mais ser utilizada como curativo biológico.

Luxações e fraturas-luxações da articulação CMC

- As luxações das articulações CMC geralmente são causadas por mecanismo de alta energia, com envolvimento de estruturas associadas, incluindo lesão neurovascular.
- A superposição na imagem radiológica obscurece uma demonstração precisa do padrão da lesão. Uma incidência lateral pronada em 30° ajudará a elucidar a lesão.
- Quando as fraturas-luxações incluem a córtex dorsal do hamato, a tomografia computadorizada pode ser necessária para avaliar melhor a anatomia patológica.
- A maioria das lesões da articulação CMC do polegar são fraturas-luxações, em vez de luxações puras. Termos associados a essas fraturas-luxações são fraturas de Bennett (articular parcial) e Rolando (articular total).
- As fraturas-luxações CMC dorsais em geral não podem ser mantidas efetivamente com o uso isolado de imobilizações. RFFI ou RAFI são os tratamentos de escolha.

Luxações da articulação metacarpofalangiana (MCF) (Fig. 24.8)

- As luxações dorsais são mais comuns.
- As luxações simples são redutíveis e se apresentam com uma postura em hiperflexão.
- Realmente são subluxações, porque algum contato em geral permanece entre a base da falange proximal e a cabeça do metacarpiano.
- A redução pode ser obtida com a simples flexão da articulação; a tração longitudinal excessiva sobre o quirodáctilo deve ser evitada, já que pode causar interposição da placa volar. A flexão do punho para relaxar os tendões flexores pode auxiliar na redução.
- A outra variedade de luxação da articulação MCF é a luxação complexa, que por definição é irredutível, geralmente resultado da interposição da placa volar.
  - As luxações complexas ocorrem mais frequentemente no dedo indicador.

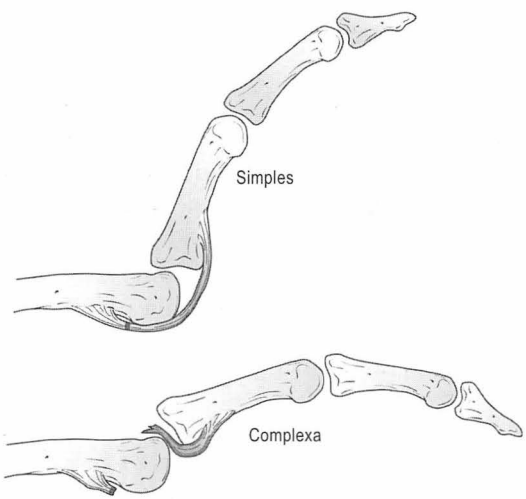

FIGURA 24.8 Luxações metacarpofalangianas simples são espontaneamente redutíveis e em geral se apresentam em uma posição estendida, com a superfície articular de P1 acomodada no dorso da cabeça metacarpiana. As luxações complexas apresentam uma aposição em baioneta com interposição da placa volar que impede a redução. (De Bucholz RW, Heckman JD, Court-Brown C, *et al.*, eds. *Rockwood and Green's Fractures in Adults*. 6ª ed. Philadelphia: Lippincott Williams & Wilkins; 2006.)

- □ Um sinal radiológico patognomônico de luxação complexa é o aparecimento de um sesamoide no espaço articular.
- A maioria das luxações dorsais é estável após a redução e não precisa de reparo cirúrgico dos ligamentos ou da placa volar.
- As luxações volares são raras, mas são particularmente instáveis.
- As luxações volares implicam risco de instabilidade tardia e devem sofrer reparo ligamentar.
- As luxações abertas podem ser redutíveis ou irredutíveis.

Luxações da articulação metacarpofalangiana (MCF) do polegar

- A articulação MCF do polegar, além de seu plano primário de fixação e extensão, permite abdução-adução e uma pequena quantidade de rotação (pronação com flexão).
- Nas lesões unilaterais do ligamento colateral, a falange tende a subluxar volarmente de modo rotatório, fazendo eixo ao redor do ligamento colateral intacto oposto.
- O ligamento colateral ulnar pode apresentar lesão em 2 níveis, consistindo em uma fratura da base ulnar da falange proximal, além da ruptura do ligamento.
- De particular importância é a borda proximal da aponeurose adutora, que forma a base anatômica da lesão de Stener. O coto do ligamento colateral ulnar rompido se posiciona dorsal à aponeurose, ficando impedido de cicatrizar em sua inserção anatômica sobre a base ulnar volar da falange proximal (Fig. 24.9).
- A verdadeira incidência da lesão de Stener permanece desconhecida, devido à grande disparidade de registros.
- O tratamento conservador (luva gessada incluindo o polegar durante 6 semanas) é a principal linha de tratamento para as lesões parciais do ligamento colateral da articulação MCF do polegar.
- Se a articulação MCF abre mais de 30° ou mais de 15° com relação ao lado contralateral, é uma lesão completa do ligamento colateral da articulação MCF do polegar e a cirurgia está indicada para o LCU, sendo controversa para o LCR. O ligamento pode ser reparado com uma âncora óssea de sutura. Se a lesão é crônica e na ausência de tecido ligamentar adequado para o reparo, um enxerto livre de tendão através de túneis ósseos pode ser empregado.

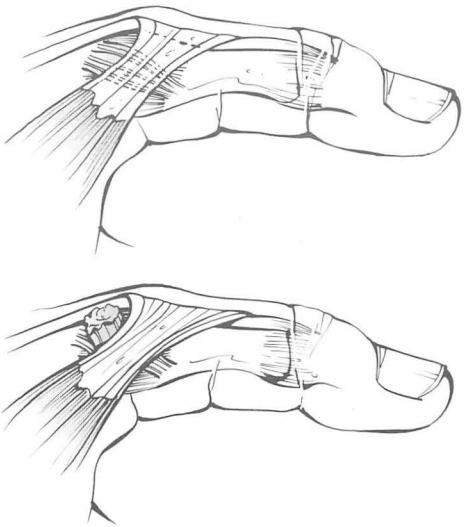

FIGURA 24.9 Lesão de Stener. A aponeurose adutora da borda proximal atua como uma prateleira, impedindo que a inserção da falange distal do ligamento colateral lateral rompido da articulação metacarpofalangiana do polegar retorne à sua localização natural para cicatrização depois de se posicionar acima da aponeurose. (De Bucholz RW, Heckman JD, Court-Brown C, *et al.*, eds. *Rockwood and Green's Fractures in Adults*. 6ª ed. Philadelphia: Lippincott Williams & Wilkins; 2006.)

Luxações da articulação interfalangiana proximal (IFP)

- Há um alto índice de diagnósticos errôneos nas luxações da articulação IFP, muitas vezes sendo consideradas "entorses".
- Apesar de ocorrerem vários casos de lesões incompletas (especialmente em esportes em que se manipulam bolas), as rupturas completas dos ligamentos colaterais e a placa volar também são frequentes (50% ocorrem no dedo médio, seguindo-se em frequência o dedo anelar).
- A congruência na radiografia lateral é a chave para a detecção de luxação residual.
- A instabilidade residual é bastante rara nas luxações puras, ao contrário das fraturas-luxações, em que é a preocupação primária.
- Padrões reconhecidos de luxação diferentes de uma lesão completa do ligamento colateral lateral são a luxação dorsal, a luxação volar pura e a luxação volar rotacional.

- As luxações dorsais envolvem a lesão da placa volar (geralmente distais, com ou sem um pequeno fragmento de osso).
- Nas luxações volares puras, os achados patológicos são o dano consistente da placa volar, de um dos ligamentos colaterais e a projeção central.
- As lacerações volares ou laterais podem ser irredutíveis se a cabeça da falange proximal passar entre a projeção central e as bandas laterais, que podem formar um efeito em nariz e impedir a redução.
- Nas luxações puras, a rigidez é a preocupação primária e ocorre após lesões de qualquer padrão.
- As luxações crônicas não diagnosticadas necessitam de redução aberta com uma quantidade previsível de rigidez subsequente.
- Tratamento.
  - Uma vez reduzidas as luxações volares rotacionais, rupturas isoladas do ligamento colateral e as luxações dorsais congruentes em extensão total nas radiografias laterais, pode-se iniciar mobilização do arco de movimentos com imobilização do dedo adjacente utilizando esparadrapo.
  - As luxações dorsais subluxadas nas radiografias laterais em extensão requerem algumas semanas de imobilização em bloqueio de extensão.
  - Luxação volar com rupturas da projeção central necessitam de 4–6 semanas de imobilização em extensão da IFP, seguida por imobilização noturna em extensão por mais 2 semanas. A articulação IFD não deve ser imobilizada, sendo ativamente flexionada durante todo o período de recuperação.
  - As luxações dorsais abertas geralmente apresentam uma fenda transversal na pele na prega de flexão. O debridamento da ferida deve preceder a redução da luxação.

Luxações das articulações interfalangianas distais (IFD) e interfalangiana (IF) do polegar

- As luxações nas articulações IFD e IF em geral não são diagnosticadas após a lesão e se apresentam tardiamente.
- As lesões são consideradas crônicas após 3 semanas.
- As luxações puras sem ruptura tendinosas são raras, em geral resultam de esportes com manipulação de bolas, têm direção primariamente dorsal e podem ocorrer associadas às luxações da articulação IFP.

- As lesões transversais abertas na prega cutânea volar são frequentes.
- A lesão em um único ligamento colateral ou isolada da placa volar na articulação IFP é rara.

Tratamento conservador

- As luxações reduzidas estáveis podem ser mobilizadas ativamente.
- A rara luxação dorsal instável deve ser imobilizada em 20° de flexão por até 3 semanas, antes de ser instituída uma mobilização ativa.
  - A duração da imobilização deve estar em proporção direta com a avaliação do cirurgião da estabilidade articular após a redução.
  - As lesões completas do ligamento colateral devem ser protegidas de estresses laterais durante pelo menos 4 semanas.
- Se a estabilização com pinos for necessária devido a uma instabilidade recorrente, um único fio de Kirschner passado longitudinalmente em geral é suficiente.

Tratamento cirúrgico

- A apresentação retardada (>3 semanas) de uma articulação subluxada pode requerer redução aberta para ressecar o tecido cicatricial e permitir uma redução livre de tensão.
- As luxações abertas necessitam de um debridamento completo para a prevenção contra infecção.
- A necessidade de fixação com um fio de Kirschner deve basear-se na avaliação da estabilidade, não sendo imprescindível para todas as luxações abertas.
- A duração da fixação com pinos não deve superar 4 semanas e o fio pode ser deixado exposto para fora da pele, o que facilita sua remoção.

COMPLICAÇÕES

- **Consolidação viciosa:** a angulação pode prejudicar o equilíbrio intrínseco e também resultar em proeminência das cabeças metacarpianas na região palmar, com dor ao fechar a mão. Deformidades rotacionais ou angulares, especialmente do segundo e do terceiro metacarpianos, podem resultar em distúrbios fun-

cionais e estéticos, enfatizando a necessidade de manter as reduções o mais próximo possível das relações anatômicas.

- **Pseudoartrose:** é rara, mas pode ocorrer nas lesões extensas dos tecidos moles com perda óssea, bem como nas fraturas expostas com contaminação macroscópica e infecção. Pode necessitar de debridamento, enxertia óssea e cobertura por retalho.
- **Infecção:** feridas macroscopicamente infectadas necessitam de debridamento meticuloso e uso de antibióticos apropriados, dependendo do agente contaminante (feridas ocorridas em fazendas, em água contaminada ou por mordeduras), cuidados locais com a ferida com debridamento conforme a necessidade e possivelmente fechamento em um segundo tempo cirúrgico.
- **Contratura em extensão da articulação metacarpofalangiana:** pode ocorrer se a imobilização não for feita na posição de proteção (*i. e.*, articulações MCF a mais de 70°), levando à contratura dos tecidos moles.
- **Perda de movimento:** secundária à aderência tendinosa, especialmente no nível da articulação IFP.
- **Osteoartrite pós-traumática:** pode resultar de uma falha na restauração da congruência articular.

PARTE IV

Fraturas e Luxações do Membro Inferior

25 Pelve

EPIDEMIOLOGIA

- A incidência anual das fraturas da pelve, nos EUA, foi estimada em 37 casos a cada 100.000 pessoas.
- Em pessoas com menos de 35 anos de idade, os homens sofrem mais fraturas da pelve que as mulheres; em pessoas com mais de 35 anos de idade, as mulheres sofrem mais fraturas pélvicas que os homens.
- A maioria das fraturas da pelve em pacientes jovens resulta de mecanismos de alta energia, enquanto na população idosa ocorre por traumatismos de baixa energia, como uma queda da própria altura.

ANATOMIA

- O *anel pélvico* é composto pelo sacro e por 2 ossos inominados unidos anteriormente pela sínfise e posteriormente pelas articulações sacroilíacas (Fig. 25.1A e 25.1B).
- O osso *inominado* é formado na maturidade pela fusão de 3 centros de ossificação: o ilíaco, o ísquio e o púbis através da cartilagem trirradiada no domo do acetábulo.
- A *borda pélvica* é formada pelas linhas arqueadas, que unem o promontório sacral posteriormente e a parte superior do púbis anteriormente. Abaixo dessas linhas encontramos a pelve *verdadeira* ou *menor*, na qual estão contidas as vísceras pélvicas. Acima dessas linhas fica a pelve *falsa* ou *maior*, que representa a face inferior da cavidade abdominal.
- A estabilidade inerente da pelve é conferida pelas estruturas ligamentares, que podem ser divididas em 2 grupos, de acordo com suas inserções ligamentares.
  1. **Sacro ao ilíaco:** as estruturas ligamentares mais fortes e importantes ocorrem na face posterior da pelve e conectam o sacro aos ossos inominados.
     - O *complexo ligamentar sacroilíaco* é dividido em ligamentos posteriores (curto e longo) e anteriores. Os ligamentos posteriores geram maior estabilidade.

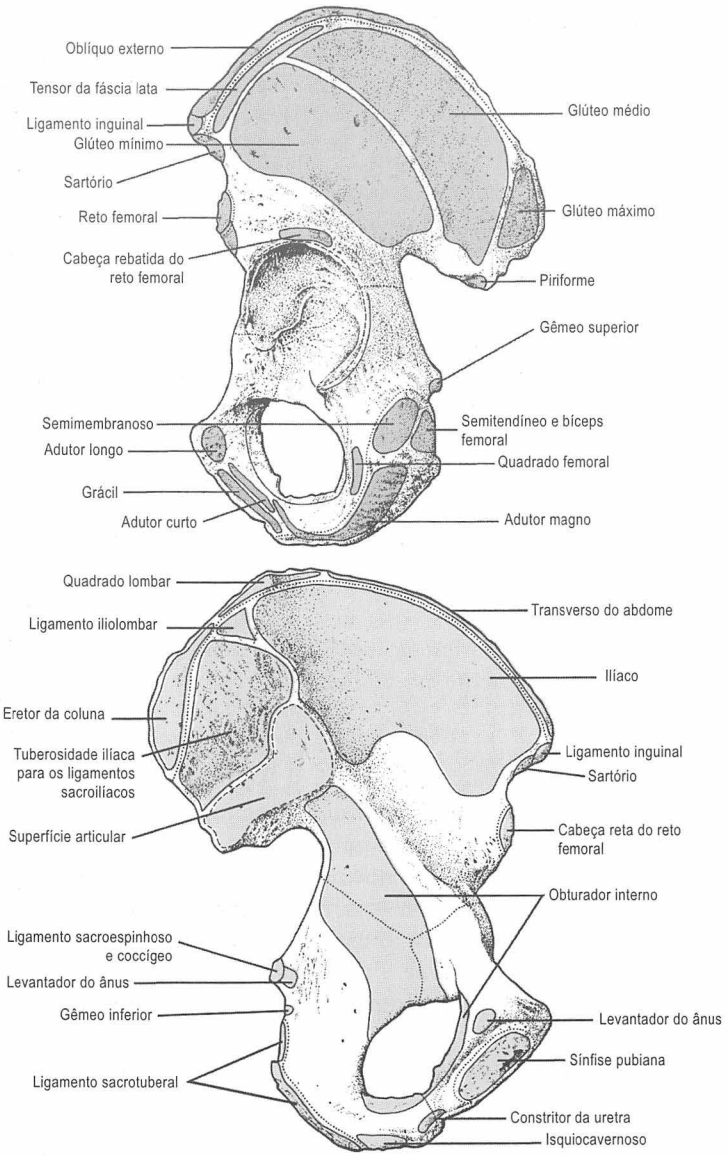

FIGURA 25.1 (A) Projeção lateral do osso inominado esquerdo. Observar as fixações musculares para o ilíaco, o ísquio e o púbis. **(B)** Projeção medial do osso inominado esquerdo com fixações musculares e o delineamento da superfície da articulação sacroilíaca. (De Bucholz RW, Heckman JD, Court-Brown C, *et al.*, eds. *Rockwood and Green's Fractures in Adults.* 6ª ed. Philadelphia: Lippincott Williams & Wilkins; 2006.)

- □ O *ligamento sacrotuberal* cursa da face posterolateral do sacro e da face dorsal da espinha ilíaca posterior até a tuberosidade isquiática. Em associação aos ligamentos sacroilíacos posteriores, é especialmente importante na manutenção da estabilidade vertical da pelve.
  - • O *ligamento sacroespinhoso* é triangular, correndo das margens laterais do sacro e do cóccix para se inserir na espinha isquiática. É mais importante na manutenção do controle rotacional da pelve quando os ligamentos sacroilíacos posteriores estão intactos.

2. Púbis para púbis: ligamentos da sínfise.

- Estabilidade adicional é conferida pelas inserções ligamentares entre a coluna lombar e o anel pélvico:
  1. Os *ligamentos iliolombares* se originam nos processos transversos de L4 e L5 e se inserem na crista ilíaca posterior.
  2. Os *ligamentos lombossacrais* se originam dos processos transversos de L5 até a asa do sacro.
- Os ligamentos orientados transversalmente resistem contra forças rotacionais e incluem os ligamentos sacroilíaco posterior curto, sacroilíaco anterior, iliolombar e sacroespinhoso.
- Os ligamentos orientados verticalmente resistem contra forças de cisalhamento vertical (CV) e incluem os ligamentos sacroilíaco posterior longo, sacrotuberal e lombossacral lateral.

ESTABILIDADE DA PELVE

- Uma lesão estável é definida como aquela que pode suportar forças fisiológicas normais sem deformação anormal.
- Os traumas penetrantes raramente resultam em desestabilização do anel pélvico.
- Uma lesão instável pode ser caracterizada pelo tipo de desvio em:
  - □ Rotacionalmente instável (aberta e rodada externamente, ou comprimida e rodada internamente).
  - □ Verticalmente instável.
- Ligamentos seccionados da pelve determinam as contribuições relativas para a estabilidade da pelve (que incluem equivalentes ósseos para rupturas ligamentares):
  - □ **Sínfise isolada:** diástase púbica <2,5 cm.
  - □ **Sínfise e ligamentos sacroespinhosos:** diástase púbica >2,5 cm (observar que esses movimentos são rotacionais, e não verticais ou de desvio posterior).

- **Sínfise, ligamentos sacroespinhoso, sacrotuberal e sacroilíaco posterior:** instável vertical, posterior e rotacionalmente.

MECANISMO DA LESÃO

- Pode ser de baixa energia, que tipicamente resulta em fraturas de ossos individuais, ou de alta energia, que pode resultar na ruptura do anel pélvico.
  - Lesões de baixa energia podem resultar de uma contratura muscular súbita em atletas jovens, que causam lesão por avulsão, uma queda de pequena altura ou uma lesão do tipo em sela.
  - Lesões por mecanismos de alta energia costumam resultar de acidentes automobilísticos, com motocicletas, atropelamentos, quedas de grandes alturas ou esmagamento.
- As lesões por impacto resultam quando uma vítima em movimento atinge um objeto estacionário ou vice-versa. A direção, a magnitude e a natureza da força contribuem para o tipo de fratura.
- Lesões por esmagamento ocorrem quando a vítima fica aprisionada entre a força lesiva, como em acidentes automobilísticos e o ambiente, como o chão. Além dos fatores mencionados previamente, a posição da vítima, a duração do esmagamento e a aplicação da força, direta ou "em rolamento" (resultando em mudança do vetor da força), são importantes na compreensão do padrão da fratura.
- **Padrões específicos de lesão variam conforme a direção da força aplicada:**
  1. Força anteroposterior (AP).
     - Resulta em rotação externa da hemipelve.
     - A pelve se abre, fazendo uma dobradiça sobre os ligamentos posteriores intactos.
  2. **Força de compressão lateral (CL) (queda para o lado em acidentes automobilísticos):** é a mais comum e resulta em impactação do osso esponjoso através da articulação sacroilíaca e do sacro. O padrão da lesão depende da localização da aplicação da força.
     - **Metade posterior do ilíaco:** é a CL clássica, com ruptura mínima dos tecidos moles. Geralmente apresenta uma configuração estável.
     - **Metade anterior da asa do ilíaco:** roda a hemipelve para dentro. Pode romper o complexo ligamentar sacroilíaco pos-

terior. Se essa força continuar a empurrar a hemipelve na direção contralateral, empurrará a hemipelve contralateral para uma rotação externa, produzindo uma compressão lateral no lado ipsolateral e uma lesão em rotação externa no lado contralateral (quadril em ventania).

- **Região do trocânter maior:** pode estar associada a uma fratura transversa do acetábulo.
- **Força em rotação externa e abdução:** comum em acidentes com motocicletas.
  - A aplicação de força ocorre através das diáfises e cabeças femorais quando o membro inferior é rodado externamente e abduzido.
  - Tende a separar a pelve do sacro.
- Força de cisalhamento
  - Leva a uma fratura completamente instável, com instabilidade triplanar secundária à ruptura dos ligamentos sacroespinhoso, sacrotuberal e sacroilíaco.
  - No indivíduo idoso, a resistência óssea será inferior à resistência ligamentar e falhará primeiro.
  - Em um indivíduo jovem, a resistência óssea é maior, consequentemente ocorrem lesões ligamentares.

AVALIAÇÃO CLÍNICA

Fazer a avaliação primária do paciente (ABCDE): vias aéreas, respiração, circulação, incapacidade e exposição. Esse exame deve incluir uma avaliação completa para detectar trauma.

- **Iniciar a reanimação:** de preferência se houver lesões potencialmente letais.
- Verificar se há lesões na cabeça, no tórax, no abdome e na coluna.
- Identificar todas as lesões das extremidades e pelve com a avaliação cuidadosa do estado neurovascular distal.
- A instabilidade da pelve pode resultar em uma discrepância no comprimento dos membros inferiores, envolvendo o encurtamento do lado acometido ou uma extremidade inferior rodada interna ou externamente.
- O teste AP–CL para instabilidade da pelve deve ser realizado somente uma vez e abrange a rotação interna e externa da pelve.
  - "O primeiro coágulo é o melhor coágulo". Depois de rompido, a formação subsequente de trombo a partir de uma he-

morragia retroperitoneal é difícil, devido à hemodiluição do líquido intravenoso administrado e à exaustão dos fatores de coagulação do corpo pelo trombo original.

- Contusões maciças no flanco ou nas nádegas com edema e hemorragia são indicativas de sangramento significativo.
- A palpação da região posterior da pelve pode revelar um grande hematoma, um defeito representando a fratura ou uma luxação da articulação sacroilíaca. A palpação da sínfise também pode revelar um defeito.
- O períneo deve ser cuidadosamente inspecionado quanto à presença de uma lesão que represente uma fratura exposta.
- O toque retal e o exame vaginal, em mulheres, devem ser realizados em todos os pacientes traumatizados que apresentem uma ruptura do anel pélvico. Uma perfuração não detectada do reto ou da vagina em associação a uma lesão do anel pélvico implica um prognóstico ruim.

ESTADO HEMODINÂMICO

A hemorragia retroperitoneal pode estar associada a perda maciça do volume intravascular. A causa usual de hemorragia retroperitoneal secundária à fratura da pelve é a ruptura do plexo venoso da pelve posterior. Também pode ser causada pela lesão de um grande vaso, como a ruptura da ilíaca externa ou interna. A lesão de um grande vaso causa uma hemorragia rápida e maciça, frequentemente com perda do pulso distal e instabilidade hemodinâmica acentuada. Em geral, essa lesão requer exploração cirúrgica imediata para controle proximal do vaso antes de seu reparo. A artéria glútea superior ocasionalmente é lesionada e pode ser tratada com reanimação rápida com infusão intravenosa de líquidos, estabilização apropriada do anel pélvico e embolização.

- As opções para o controle imediato da hemorragia incluem:
  1. Aplicação de calças antichoque militares (MAST, *military antishock trousers*). Tipicamente realizado no local do acidente.
  2. Aplicação de um fixador externo anterior.
  3. Passagem de uma bandagem pélvica circunferencialmente ao redor da pelve (ou um lençol se a bandagem não estiver disponível) (Fig. 25.2). Deve ser aplicada no nível dos trocanteres para permitir o acesso ao abdome.
  4. Aplicação de um coxim.
  5. Aplicação de um clampe pélvico em C (posterior).

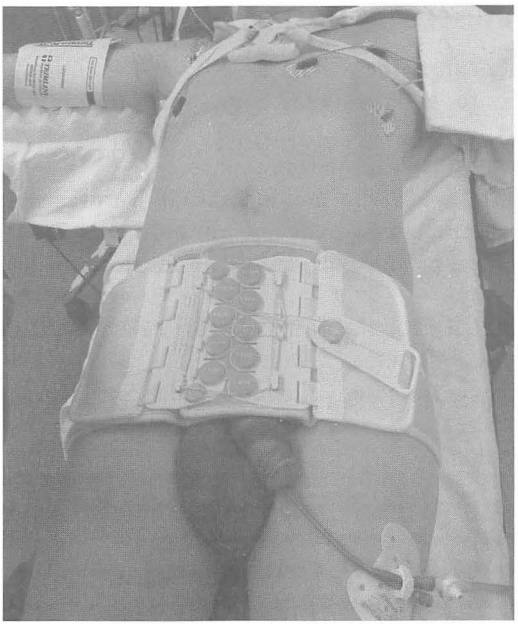

FIGURA 25.2 Bandagem pélvica. (De Bucholz RW, Heckman JD, Court-Brown C, *et al.*, eds. *Rockwood and Green's Fractures in Adults.* 6ª ed. Philadelphia: Lippincott Williams & Wilkins; 2006.)

6. **Redução aberta e fixação interna (RAFI)**: pode ser feita se o paciente for submetido a uma laparotomia exploradora por outros motivos; frequentemente está contraindicada devido à perda do efeito do tamponamento, que pode levar a uma hemorragia maior.
7. O preenchimento aberto do retroperitônio é uma opção no paciente instável levado para a sala de cirurgia para laparotomia exploradora.
8. Considerar angiografia ou embolização se a hemorragia continuar, apesar do fechamento do volume pélvico.

LESÃO NEUROLÓGICA

- Podem existir lesões do plexo lombossacral e das raízes nervosas, mas podem não ser aparentes no paciente inconsciente.
- Maior incidência com as fraturas sacrais mediais (classificação de Denis).

LESÕES GENITURINÁRIAS E GASTROINTESTINAIS

- **Lesão da bexiga:** incidência de 20% nos traumas pélvicos.
  - **Extraperitoneais:** tratadas com sonda de foley ou suprapúbica.
  - **Intraperitoneais:** requerem reparo.
- **Lesão uretral:** 10% de incidência nas fraturas pélvicas, sendo mais frequente em homens que em mulheres.
  - Examinar à procura de sangue no meato uretral ou ao fazer o cateterismo.
  - Examinar à procura de uma próstata de localização alta ou "flutuante" durante o exame retal.
  - A suspeita clínica deve levar a uma uretrografia retrógrada.

Lesão intestinal

Perfurações no reto ou ânus por fragmentos ósseos tecnicamente são fraturas expostas e devem ser tratadas como tais. Raramente, o encarceramento de uma alça intestinal no local da fratura pode levar a obstrução gastrointestinal. Na presença de obstrução, o paciente deve ser submetido a uma colostomia.

AVALIAÇÃO RADIOLÓGICA

Radiografias consideradas o padrão para o trauma incluem uma incidência AP do tórax, uma incidência lateral da coluna cervical e uma incidência AP da pelve.

- **AP da pelve (Fig. 25.3):**
  - **Lesões anteriores:** fraturas do ramo púbico e desvio da sínfise púbica.
  - Fraturas da articulação sacroilíaca e do sacro.
  - Fraturas do ilíaco.
  - Fraturas do processo transverso de L5.
- Incidências especiais para a pelve incluem:
  - **Incidências oblíquas (alar e obturatriz):** podem ser utilizadas nos casos suspeitos de fratura do acetábulo (Cap. 26).
    Radiografia da entrada da pelve (um *inlet*) (Fig. 25.4): feita com o paciente em decúbito dorsal e a ampola de raios X direcionada caudalmente 60°, perpendicular à borda pélvico.
    - Útil para determinar desvio anterior ou posterior da articulação sacroilíaca, do sacro ou da asa do ilíaco.
    - Pode determinar deformidades em rotação interna do ilíaco e lesões sacrais por impactação.

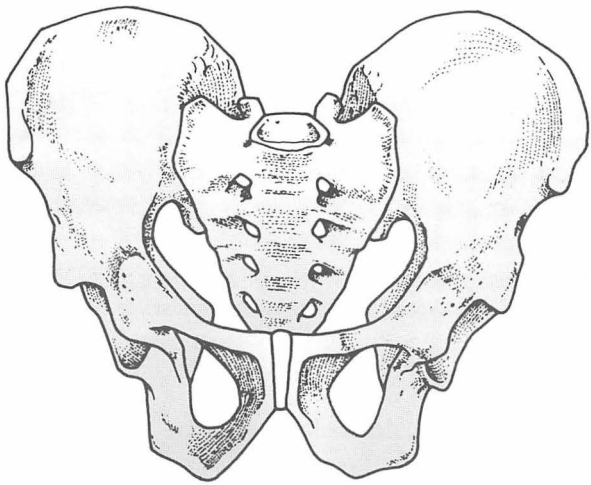

FIGURA 25.3 Incidência anteroposterior da pelve. (De Bucholz RW, Heckman JD, Court-Brown C, *et al.*, eds. *Rockwood and Green's Fractures in Adults.* 6ª ed. Philadelphia: Lippincott Williams & Wilkins; 2006.)

- **Radiografia da saída da pelve no (*outlet*) (Fig. 25.5):** feita com o paciente em decúbito dorsal e a ampola direcionada cefalicamente em 45°.
  - É útil para determinar desvio vertical da hemipelve.
  - Pode permitir a visualização de sinais sutis de ruptura da pelve, como uma articulação sacroilíaca levemente alargada, descontinuidade das bordas sacrais, fraturas sacrais sem desvio ou ruptura dos forames sacrais.

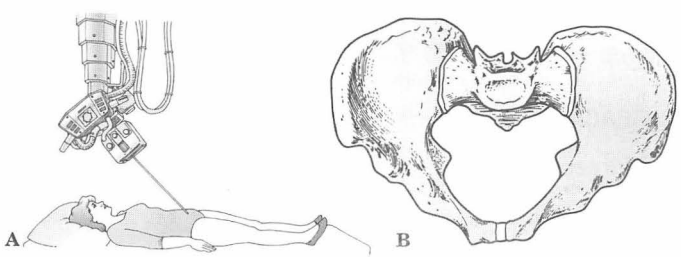

FIGURA 25.4 Incidência para a entrada da pelve: técnica (A) e desenho do artista (B). (Modificado de Tile M. *Fractures of the Pelvis and Acetabulum.* 2ª ed. Baltimore: Williams & Wilkins; 1995.)

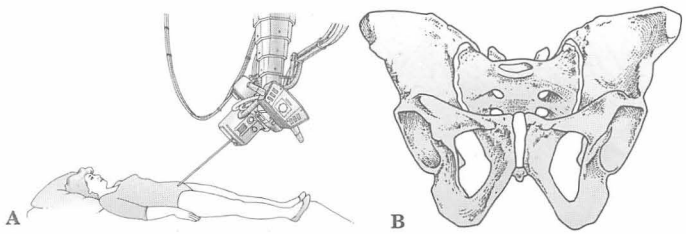

FIGURA 25.5 Incidência para a saída da pelve: técnica (A) e desenho do artista (B). (Modificado de Tile M. *Fractures of the Pelvis and Acetabulum.* 2ª ed. Baltimore: Williams & Wilkins; 1995.)

- **Tomografia computadorizada:** excelente para a avaliação da pelve posterior, incluindo o sacro e as articulações sacroilíacas.
- **Imagens de ressonância magnética:** têm capacidade limitada, devido ao acesso restrito do paciente em estado crítico, à duração prolongada do exame e às restrições do equipamento. No entanto, podem fornecer imagens superiores das estruturas geniturinárias e vasculares da pelve.
- **Incidências de estresse:** radiografias em tração e compressão são realizadas com o paciente sob anestesia geral, para se avaliar a estabilidade vertical.
  - Tile definiu instabilidade como sendo movimento $\geq$0,5 cm.
  - Bucholz, Kellam e Browner consideram o desvio vertical $\geq$1 cm como instável.
- **Os sinais radiológicos de instabilidade incluem:**
  - Desvio sacroilíaco de 5 mm em qualquer plano.
  - Abertura posterior da fratura (em vez de impactação).
  - Avulsão do processo transverso da quinta vértebra lombar, da borda lateral do sacro (ligamento sacrotuberal) ou da espinha isquiática (ligamento sacroespinhoso).

CLASSIFICAÇÃO

Young e Burgess

O sistema de Young e Burgess (Tabela 25.1 e Fig. 25.6) baseia-se no mecanismo da lesão.

1. **CL:** é uma implosão da pelve, secundária a uma força lateralmente aplicada que encurta os ligamentos sacroilíacos anteriores, sacroespinhosos e sacrotuberais. Podem ser observadas

TABELA 25.1 Chaves para a classificação da lesão de acordo com o sistema de Young e Burgess

Categoria	Características distintivas
CL	Fratura transversa dos ramos púbicos, ipsolateral ou contralateral à lesão posterior I – Compressão sacral no lado do impacto II – Fratura em crescente (asa do ilíaco) no lado do impacto III – Lesão CL-I ou CL-II no lado do impacto, lesão em livro aberto contralateral (CAP)
CAP	Diastase da sínfise ou fraturas dos ramos longitudinais I – Leve alargamento da sínfise púbica ou da articulação sacroilíaca anterior; ligamentos sacroilíaco anterior, sacrotuberal e sacroespinhoso distendidos, mas intactos II – Alargamento da articulação sacroilíaca anterior; ruptura dos ligamentos sacroilíaco anterior, sacrotuberal e sacroespinhoso; ligamentos sacroilíacos posteriores intactos III – Ruptura completa da articulação sacroilíaca com desvio lateral, ruptura dos ligamentos sacroilíaco anterior, sacrotuberal e sacroespinhoso; ruptura dos ligamentos sacroilíacos posteriores
CV	Diastase da sínfise ou desvio vertical anterior ou posterior, geralmente através da articulação sacroilíaca, ocasionalmente através da asa do ilíaco ou do sacro
MC	Combinação de outros padrões de lesão, CL/CV são os mais comuns

Modificado de Buchols RW, Heckman JD, eds. *Rockwood and Green's Fractures in Adults*. 5ª ed. Baltimore: Lippincott Williams & Wilkins; 2002:1487.

fraturas oblíquas dos ramos púbicos, ipsilaterais ou contralaterais à lesão posterior.

Tipo I: impactação sacral no lado do impacto. Fraturas transversais dos ramos púbicos são estáveis.

Tipo II: fratura posterior da asa do ilíaco (crescente) no lado do impacto, com ruptura variável das estruturas ligamentares posteriores, resultando em mobilidade variável do fragmento anterior contra estresses em rotação interna. A estabilidade vertical é mantida e pode estar associada a uma lesão por esmagamento da região anterior do sacro.

Tipo III: lesão CL-I ou CL-II no lado do impacto; força mantida sobre a hemipelve contralateral para produzir uma lesão em rotação externa ("pelve em vendaval") devido à ruptura dos ligamentos sacroilíaco, sacrotuberal

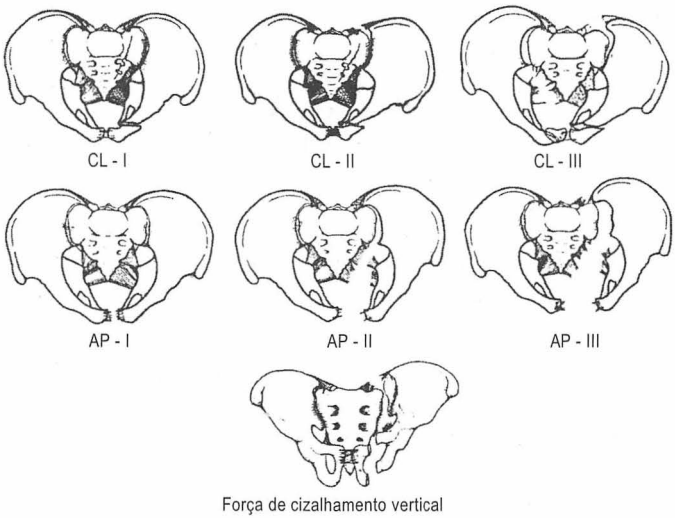

FIGURA 25.6 Classificação de Young e Burgess para as fraturas do anel pélvico. (De Young JWR, Burgess AR. *Radiologic Management of Pelvic Ring Fractures.* Baltimore: Urban & Schwarzenberg; 1987, com permissão.)

e sacroespinhoso. Pode haver instabilidade com hemorragia e lesão neurológica secundária à lesão por tração no lado da lesão sacroilíaca.

2. **Compressão AP (CAP):** é uma força aplicada anteriormente pelo impacto direto ou indireto, transferido via extremidades inferiores ou tuberosidades isquiáticas, resultando em lesões em rotação externa, diastase da sínfise púbica ou fraturas longitudinais dos ramos.
   - **Tipo I:** diastase da sínfise <2,5 cm. Fraturas verticais de um ou ambos os ramos púbicos, com ligamentos posteriores intactos.
   - **Tipo II:** diastase da sínfise >2,5 cm; alargamento das articulações sacroilíacas; causado pela ruptura dos ligamentos sacroilíacos anteriores. A ruptura dos ligamentos sacrotuberal, sacroespinhoso e sinfisários, com ligamentos sacroilíacos posteriores intactos, resulta em uma lesão "em livro aberto", com instabilidade rotacional interna e externa; a estabilidade vertical é mantida.

Tipo III: ruptura completa da sínfise, dos ligamentos sacrotuberal, sacroespinhoso e sacroilíaco, resultando em instabilidade rotacional extrema e desvio lateral; sem desvio cefaloposterior. É completamente instável, com o maior índice de lesões vasculares associadas e perda sanguínea.

3. **CV:** forças aplicadas vertical ou longitudinalmente, causadas por quedas sobre uma extremidade inferior estendida, impactos vindo de cima ou acidentes automobilísticos com uma extremidade inferior estendida contra o assoalho ou o painel do carro. Tais lesões tipicamente estão associadas a ruptura completa da sínfise, dos ligamentos sacrotuberal, sacroespinhoso e sacroilíaco, e resultam em instabilidade extrema, mais comumente em direção cefaloposterior devido à inclinação da pelve. Apresentam alta incidência de lesão neurovascular e hemorragia associadas.
4. **Mecanismo combinado (MC):** combinação das lesões geralmente resultantes de mecanismos de esmagamento. Mais comuns são CV e CL.

Classificação de Tile

Tipo A: estáveis.
A1: fraturas da pelve que não envolvem o anel; lesões por avulsão.
A2: estável, pequeno desvio do anel.
Tipo B: rotacionalmente instável, verticalmente estável.
B1: instabilidade em rotação externa; lesão em livro aberto.
B2: lesão CL; instabilidade em rotação interna; apenas ipsolateral.
B3: lesão CL; instabilidade rotacional bilateral (alça de balde).
Tipo C: rotacional e verticalmente instáveis.
C1: lesão unilateral
C2: lesão bilateral, um lado rotacionalmente instável, com o lado contralateral verticalmente instável.
C3: lesão bilateral, ambos os lados rotacional e verticalmente instáveis, com fratura acetabular associada.

Classificação da OTA para as fraturas da pelve

Ver o compêndio de fraturas e luxações http://www.ota.org/compendium/compendium.html.

FATORES QUE ELEVAM A MORTALIDADE

- Tipo de lesão do anel pélvico.
  - A ruptura posterior está associada a maior mortalidade (CAP-III, CV, CL-III).
- Escore ISS elevado (Tile, 1980; McMurty, 1980).
- Lesões associadas.
  - Craniana e abdominal, mortalidade de 50%.
- Choque hemorrágico na admissão (Gilliland, 1982).
- Necessidade de quantidades elevadas de reposição sanguíneas (McMurty, 1980).
- Lacerações perineais, fraturas expostas (Hanson, 1991).
- Idade avançada (Looser, 1976).

Lesão de Morel–Lavallé (lesão com desenluvamento da pele)

- Infectada em até 1/3 dos casos.
- Requer debridamento meticuloso antes da cirurgia definitiva.

TRATAMENTO

- O tratamento recomendado das fraturas da pelve varia de uma instituição para outra, destacando-se que essas são lesões de difícil tratamento (Fig. 25.7).

Conservador

As fraturas tratáveis de forma conservadora incluem:

- Maioria das fraturas CL-I e CAP-I.
- Abertura da sínfise púbica <2,5 cm.
- Reabilitação.
  - Restrição de carga com um andador ou muletas no início do tratamento.
  - Radiografias seriadas são necessárias após o início da mobilização, para monitorar desvios subsequentes.
  - Na presença de um desvio secundário do anel posterior >1 cm, a carga deve ser interrompida. O tratamento cirúrgico deve ser considerado nos casos de desvios muito acentuados.

Indicações absolutas para o tratamento cirúrgico

- Fraturas abertas da pelve ou aquelas nas quais se observa uma perfuração visceral associada que requer intervenção cirúrgica.

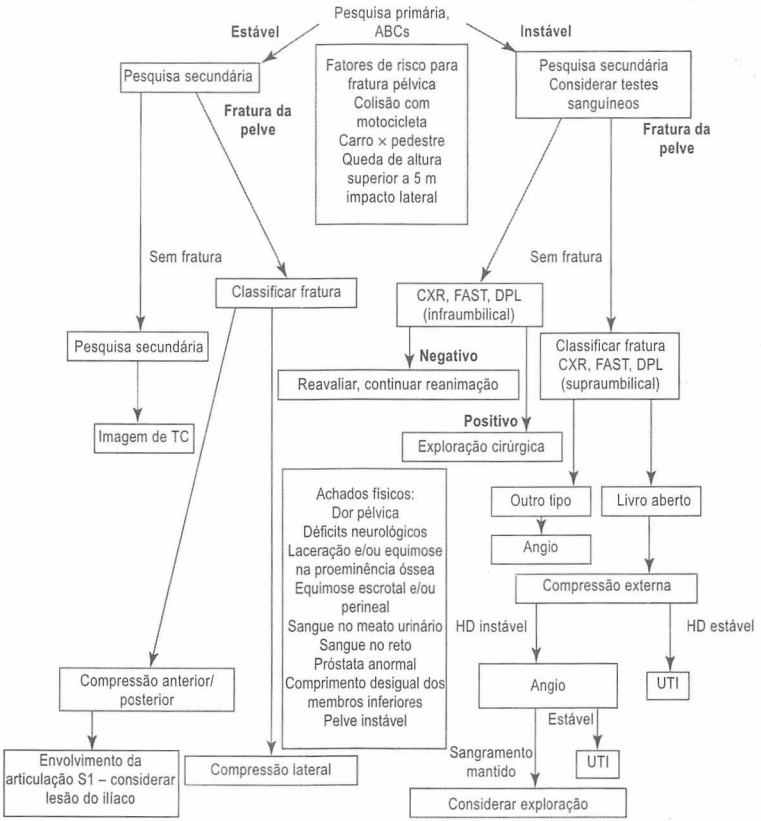

FIGURA 25.7 Algoritmo do Hospital for Joint Diseases da NYU para a avaliação do paciente que chega ao departamento de emergência com suspeita de fratura da pelve.

- Fraturas em livro aberto ou com instabilidade vertical associada a instabilidade hemodinâmica.

Indicações relativas para o tratamento cirúrgico

- Diastase da sínfise >2,5 cm (perda da estabilidade mecânica).
- Discrepância >1,5 cm dos membros inferiores.
- Deformidade rotacional.
- Desvio sacral >1 cm.
- Dor intratável.

Técnicas cirúrgicas

- **Fixação externa:** pode ser aplicada na forma de uma estrutura montada em 2 a 3 pinos de 5 mm espaçados a 1 cm de distância ao longo da crista ilíaca anterior, com o uso de pinos únicos colocados na área supra-acetabular em direção AP (estrutura de Hanover).

  A fixação externa é uma fixação ressuscitativa e só pode ser utilizada como fixação definitiva das lesões da pelve anterior, não pode ser usada como fixação definitiva nas lesões posteriores instáveis.
- **Fixação interna:** aumenta significativamente as forças de resistência do anel pélvico, em comparação com a fixação externa.
  - **Fraturas da asa do ilíaco:** redução aberta e fixação interna estável são feitas com o uso de parafusos de compressão e placas de neutralização.
  - **Diastase da sínfise pubiana:** a fixação com placa é a mais comumente utilizada. A presença de fratura exposta, retal ou da bexiga, requer a coordenação entre as equipes de ortopedia, trauma e cirurgia geral para identificar o melhor plano de tratamento.
  - **Fraturas sacrais:** a fixação com barra transilíaca pode ser inadequada ou causar lesão neurológica compressiva, casos em que a fixação com placa ou parafusos sacroilíacos pode ser utilizada.
  - **Luxação sacroilíaca unilateral:** fixação direta com parafusos sacroilíacos ou fixação com placa sacroilíaca anterior.
  - **Rupturas posteriores instáveis bilaterais:** a fixação da porção desviada da pelve ao corpo sacral pode ser realizada com parafuso posterior. Além disso, a fixação lombopélvica pode ser utilizada nesses casos.

Considerações especiais

- **Fraturas expostas:** além da estabilização da fratura, o controle da hemorragia e reanimação, a prioridade deve ser dada para a avaliação do ânus, do reto, da vagina e do sistema geniturinário.
  - Os ferimentos anteriores e laterais geralmente são protegidos pelo músculo e não são contaminados por fontes internas.
  - Ferimentos posteriores e perineais podem ser contaminados por rupturas retais e vaginais e lesões geniturinárias.

- A colostomia pode ser necessária para grandes perfurações intestinais ou lesões na região anorretal. A colostomia está indicada para lesões expostas onde a corrente fecal entra em contato com a área aberta.

- Lesão urológica.
  - A incidência é de até 20%.
  - É possível observar sangue no meato uretral ou a próstata em posição alta.
  - A urografia retrógrada está indicada em pacientes com suspeita de lesão urológica, mas deve ser assegurada a estabilidade hemodinâmica, já que a embolização pode ser difícil devido ao extravasamento do contraste.
  - Rupturas intraperitoneais da bexiga são reparadas. As rupturas extraperitoneais podem ser tratadas com observação.
  - Lesões uretrais são reparadas em um segundo tempo cirúrgico.
- Lesão neurológica.
  - L2 a S4 são possíveis.
  - L5 e S1 são mais comuns.
  - A lesão neurológica depende da localização da fratura e a quantidade de desvio.
  - **Fraturas sacrais:** lesão neurológica.
    - **Lateral ao forame (Denis I):** 6% de lesão.
    - **Através do forame (Denis II):** 28% de lesão.
    - **Medial ao forame (Denis III):** 57% de lesão.
  - A descompressão do forame sacral pode estar indicada na presença de perda da função neuronal.
  - A recuperação pode levar até 3 anos.
- **Choque hipovolêmico** – origem:
  - Sangramento intratorácico.
  - Sangramento intraperitoneal.
    - Tabelas diagnósticas.
    - Ultrassonografia.
    - Lavado peritoneal.
    - Tomografia computadorizada.
  - Sangramento retroperitoneal.
  - Perda sanguínea por feridas abertas.
  - Sangramento de fraturas múltiplas em membros.
- As lesões AP estão associadas a maior quantidade de perda sanguínea e maior mortalidade.
- **Tratamento pós-operatório:** em geral, a mobilização precoce é desejada.

- □ O toalete pulmonar agressivo deve ser feito com mobilização precoce, inspirações profundas prolongadas, tosse e aspiração ou fisioterapia torácica, se necessário.
- □ A profilaxia contra fenômenos tromboembólicos deve ser executada com uma combinação de medidas: meias elásticas, equipamentos de compressão sequencial e quimioprofilaxia se o estado hemodinâmico do paciente e o da lesão permitirem.
- □ Pacientes em alto risco incapazes de serem quimicamente anticoagulados devem receber um filtro de veia cava.
- □ A sustentação de carga pode avançar da seguinte forma:
  - A carga total sobre a extremidade inferior não envolvida ocorre após alguns dias.
  - A carga parcial sobre o lado envolvido é recomendada durante pelo menos 6 semanas.
  - A carga total sobre o lado afetado sem muletas é iniciada após 12 semanas.
  - Os pacientes com fraturas instáveis bilaterais da pelve devem ser mobilizados do leito para a cadeira como toalete pulmonar agressivo até que se observem evidências radiológicas de consolidação da fratura. A carga parcial sobre o lado "menos" lesionado geralmente é tolerada após 12 semanas.

COMPLICAÇÕES

- **Infecção:** a incidência é variável, de 0–25%, embora a presença de infecção da ferida não impeça um resultado bem-sucedido. A presença de contusão ou lesões em cisalhamento dos tecidos moles é um fator de risco para infecção quando se utiliza uma abordagem posterior. O risco é minimizado por uma fixação percutânea do anel posterior.
- **Tromboembolismo:** ruptura da vasculatura venosa da pelve e imobilização constituem os principais fatores de risco para o desenvolvimento de tromboses venosas profundas.
- **Consolidação viciosa:** pode levar a incapacidade significativa, com complicações incluindo dor crônica, discrepância no comprimento dos membros, distúrbios da marcha, dor lombar e obstrução da saída da pelve.
- **Pseudoartrose:** rara, apesar de tender a ocorrer em pacientes mais jovens (35 anos de idade), com as possíveis sequelas sendo dor, anormalidades da marcha, compressão ou irritação da

raiz nervosa. A fixação estável com enxertia óssea geralmente é necessária para a consolidação.

- Mortalidade:
  - Pacientes hemodinamicamente estáveis, 3%.
  - Pacientes hemodinamicamente instáveis, 38%.
  - **CL:** traumatismo craniano é a principal causa de morte.
  - **CAP:** lesão pélvica e visceral é a principal causa de morte.
  - **CAP III (instabilidade posterior abrangente):** 37% de morte.
  - **CV:** 25% de morte.

26 Acetábulo

EPIDEMIOLOGIA

- A incidência das fraturas acetabulares é de 3 a cada 100.000 pessoas por ano.
- As lesões neurológicas ocorrem em até 30% dos casos e geralmente são lesões parciais do nervo ciático, o ramo fibular é mais comumente lesionado que o tibial.

ANATOMIA

- A partir da face lateral da pelve, o suporte estrutural ósseo inominado do acetábulo pode ser conceitualizado como uma estrutura em 2 colunas (Judet e Letournel), formando um Y invertido (Fig. 26.1).
- **Coluna anterior (componente iliopúbico):** estende-se da crista ilíaca até a sínfise pubiana e inclui a parede anterior do acetábulo.
- **Coluna posterior (componente ilioisquiático):** estende-se da incisura glútea superior até a tuberosidade isquiática e inclui a parede posterior do acetábulo.
- **Domo acetabular:** é a porção superior do acetábulo responsável pela sustentação de carga, está situado na junção entre as colunas anterior e posterior, incluindo contribuições de ambas.
- ***Corona mortis*.**
  - Uma comunicação vascular entre a ilíaca externa ou epigástrica inferior profunda e a obturadora pode ser visualizada dentro da segunda janela da abordagem ilioinguinal.
  - Presente em até 10–15% dos pacientes.
  - Pode estender-se sobre o ramo púbico superior; a distância média da sínfise até a *corona* é de 6 cm.
- Ramo ascendente da circunflexa medial.
  - Mantém o suprimento para a cabeça femoral.
  - Abaixo do quadrado femoral.
- Tronco neurovascular glúteo superior.
  - Emerge pela incisura isquiática maior.

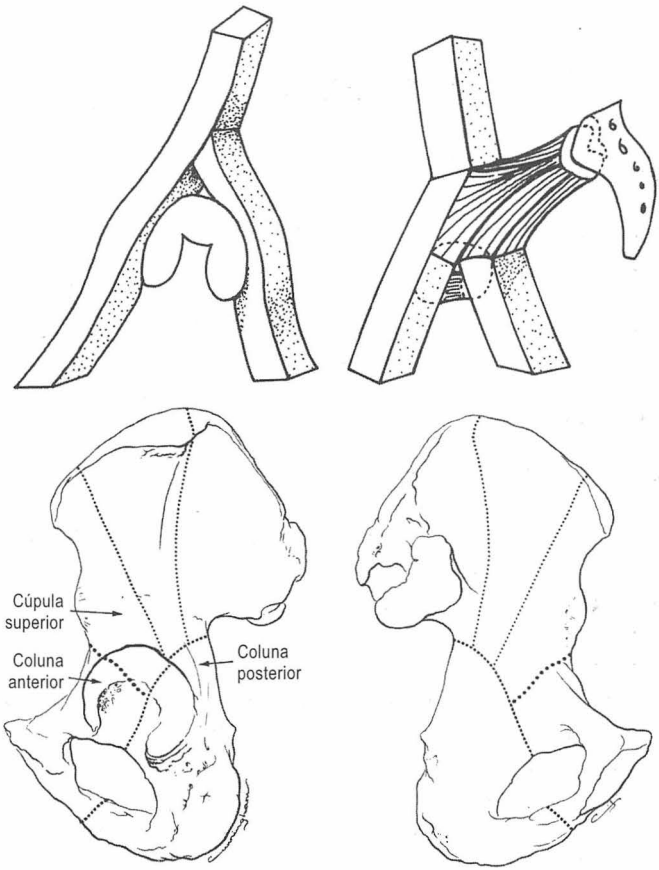

FIGURA 26.1 (**A**) Diagrama das 2 colunas como um Y invertido sustentando o acetábulo. (**B**) As 2 colunas são ligadas ao osso sacral pelo "contraforte isquiático". (**C**) Face lateral da hemipelve e acetábulo. A coluna posterior caracteriza-se pelo osso denso na incisura isquiática maior e segue a *linha pontilhada* distalmente através do centro do acetábulo, do forame obturador e do ramo púbico inferior. A coluna anterior estende-se da crista ilíaca até a sínfise pubiana e inclui toda a parede anterior do acetábulo. As fraturas que envolvem a coluna anterior comumente saem abaixo da espinha ilíaca anterior-inferior, como demonstrado pela *linha pontilhada grossa*. (**D**) Hemipelve por sua vista medial, demonstrando as colunas a partir da placa quadrilateral. A área entre a coluna posterior e a *linha pontilhada grossa* representa uma fratura através da coluna anterior, geralmente considerada o fragmento da cúpula superior. (De Letournel E, Judet R. *Fractures of the Acetabulum*. New York: Spinger-Verlag; 1964.)

MECANISMO DA LESÃO

- Como nas fraturas da pelve, essas lesões são causadas principalmente por trauma de alta energia, secundário a um acidente automobilístico, com motocicleta ou queda de grande altura.
- O padrão da fratura depende da posição da cabeça femoral no momento da lesão, da magnitude da força e da idade do paciente.
- O impacto direto sobre o trocânter maior com o quadril em posição neutra pode causar uma fratura acetabular do tipo transversa (um quadril abduzido causa uma fratura transversa baixa enquanto um quadril aduzido causa uma fratura transversa alta). Um quadril rodado externamente e abduzido causa uma lesão da coluna anterior. Um quadril rodado internamente causa uma lesão da coluna posterior.
- Com o traumatismo indireto (p. ex., lesão contra o "painel do carro" com o joelho flexionado) com a progressão da flexão do quadril, a parede posterior sofre fratura em uma posição cada vez mais inferior. Similarmente, conforme o grau de flexão do quadril diminui, a porção superior da parede posterior é a mais envolvida.

AVALIAÇÃO CLÍNICA

- A avaliação do traumatismo geralmente é necessária, com atenção para as vias aéreas, respiração, circulação, incapacidade e exposição, dependendo do mecanismo da lesão (A, B, C, D e E).
- Fatores associados ao paciente, como idade, energia do traumatismo, presença de lesões associadas e condição clínica geral, são importantes porque afetam as decisões sobre o tratamento e o prognóstico.
- A avaliação cuidadosa do estado neurovascular é necessária porque a lesão no nervo ciático pode estar presente em até 40% das rupturas da coluna posterior. O envolvimento do nervo femoral com a lesão da coluna anterior é raro, embora ter sido descrito o comprometimento da artéria femoral por uma coluna anterior fraturada.
- A presença de lesões ipsolaterais associadas deve ser afastada, com atenção particular para o joelho ipsolateral, em que a instabilidade posterior e fraturas patelares são comuns.
- Lesão dos tecidos moles (p. ex., abrasões, contusões, presença de hemorragia subcutânea, lesão de Morel) pode dar indícios do mecanismo de lesão.

AVALIAÇÃO RADIOLÓGICA

- Uma incidência anteroposterior (AP) e duas incidências de Judet (oblíqua alar e obturatriz).
- **Incidência AP:** os marcos anatômicos incluem a linha iliopectínea (limite da coluna anterior), a linha ilioisquiática (limite da coluna posterior), o lábio anterior, o lábio posterior e a linha demonstrando a superfície de sustentação de carga do acetábulo, que termina como a gota de lágrima medial (Fig. 26.2).
- **Incidência oblíqua alar (incidência em rotação externa de 45°):** melhor para demonstrar a coluna posterior (linha ilioisquiática), a asa do ilíaco e a parede anterior do acetábulo (Fig. 26.3).
- **Incidência oblíqua obturatriz (incidência em rotação interna de 45°):** melhor para a avaliação da coluna anterior e a parede posterior do acetábulo (Fig. 26.4).
- **Tomografia computadorizada (TC):** fornece informações adicionais sobre o tamanho e a posição das colunas fraturadas, fraturas impactadas da parede acetabular, retenção de fragmentos

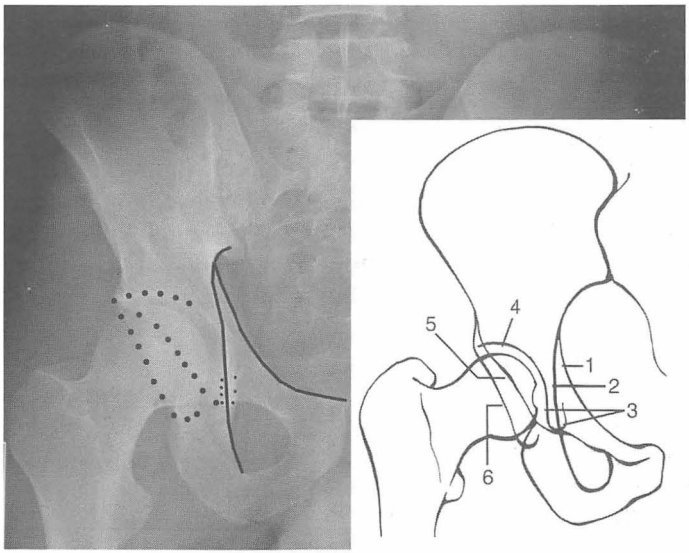

FIGURA 26.2 Diagrama delineando os principais marcos anatômicos: a linha iliopectínea (coluna anterior), a linha ilioisquiática (coluna posterior), o lábio anterior do acetábulo e o lábio posterior do acetábulo (De Bucholz RW, Heckman JD, eds. *Rockwood and Green's Fractures in Adults.* 5ª ed. Baltimore: Lippincott Williams & Wilkins; 2002.)

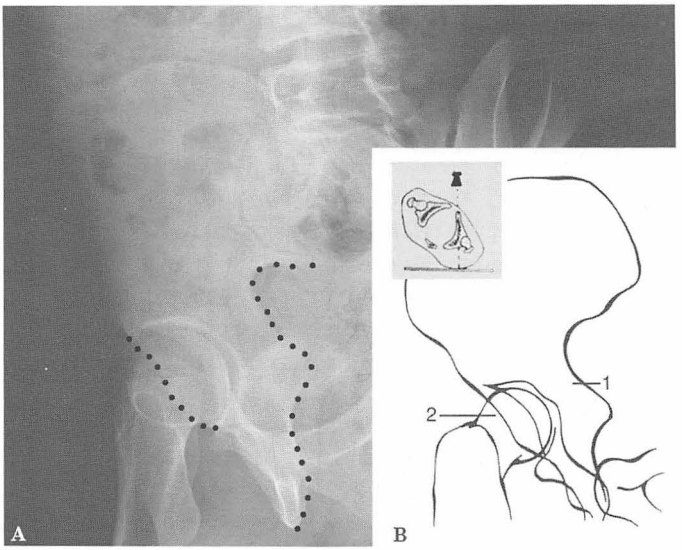

FIGURA 26.3 Incidência oblíqua alar **(A)**. A incidência é feita colocando o paciente em 45 graus de rotação externa feita pela elevação do lado não lesionado em uma cunha. **(B)** Diagrama dos marcos anatômicos da hemipelve esquerda na incidência oblíqua alar. Esta incidência demonstra melhor a coluna posterior do acetábulo delineada pela linha ilioisquiática, crista ilíaca e lábio anterior do acetábulo. (De Tile M, *Fractures of the Pelvis and Acetabulum*, 2ª ed. Baltimore, Williams & Wilkins; 1995.)

ósseos na articulação, grau de cominuição e ruptura da articulação sacroilíaca. A reconstrução tridimensional permite a subtração digital da cabeça femoral, resultando em uma delineação completa da superfície acetabular.

CLASSIFICAÇÃO

Judet-Letournel

Baseada no grau de dano das colunas, existem 10 padrões de fraturas, 5 "elementares" e 5 "associados" (Fig. 26.5).

Fraturas elementares	Fraturas associadas
Parede posterior	Formato de T
Coluna posterior	Coluna posterior e parede posterior
Parede anterior	Transversa e parede posterior
Coluna anterior	Coluna anterior/hemitransversa posterior
Transversa	Ambas as colunas

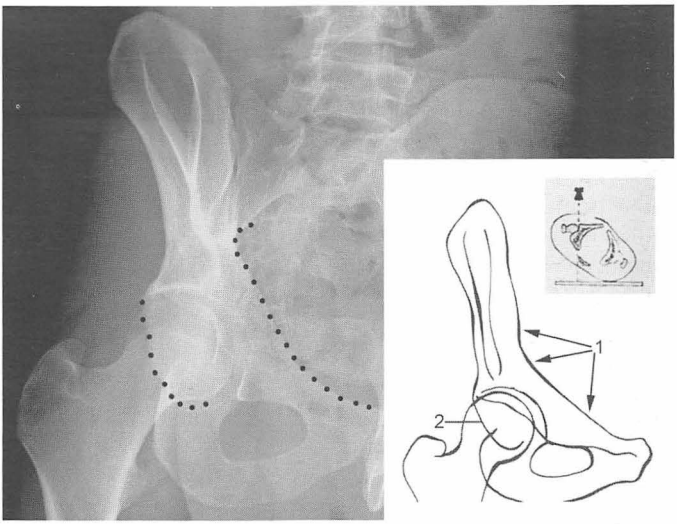

FIGURA 26.4 Incidência oblíqua obturatriz (**A**), feita com a elevação do quadril afetado em 45° por meio de uma cunha e direcionando-se o feixe de raios X através da articulação do quadril com uma inclinação superior de 15°. (**B**) Diagrama da anatomia da pelve na incidência oblíqua obturatriz. (De Bucholz RW, Heckman JD, eds. *Rockwood and Green's Fractures in Adults.* 5ª ed. Baltimore: Lippincott Williams & Wilkins; 2002.)

Fraturas elementares

- **Fratura da parede posterior.**
  - □ Envolve a separação da superfície articular posterior.
  - □ A maior parte da coluna posterior está preservada.
  - □ Geralmente associada a luxação posterior da cabeça femoral.
  - □ O fragmento da parede posterior é mais bem visualizado na incidência obturatriz.
  - □ A "impactação marginal" geralmente está presente nas fraturas-luxações posteriores (cartilagem articular impactada no osso esponjoso subjacente).
    - A impactação marginal é identificada em 25% das fraturas-luxações posteriores, necessitando de redução aberta. Ela é melhor visualizada nas imagens de TC.
- **Fratura da coluna posterior.**
  - □ O ísquio está partido.
  - □ A linha de fratura se origina na incisura isquiática maior, cursa através da superfície acetabular e sai pelo forame obturador.

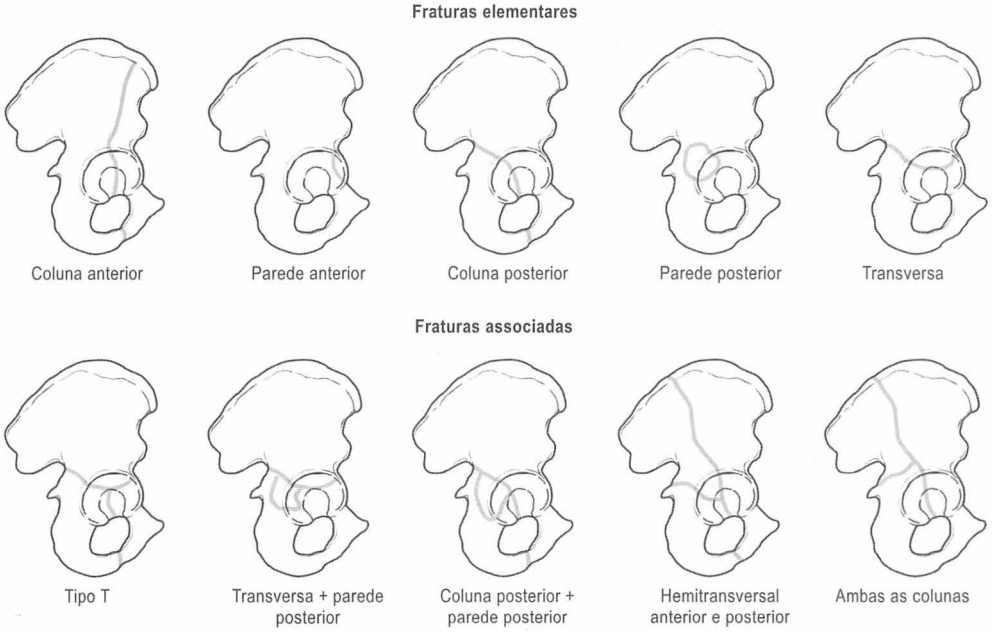

FIGURA 26.5 Classificação de Letournel para as fraturas do acetábulo.

- O ramo isquiopúbico é fraturado.
- Pode ocorrer desvio medial da cabeça femoral.

- **Fratura da parede anterior.**
  - Ocorre ruptura de uma pequena porção do teto anterior e do acetábulo.
  - Grande parte da coluna anterior não é acometida.
  - O ramo isquiopúbico não é fraturado.
  - A gota de lágrima geralmente apresenta um desvio medial com relação à linha ilioisquiática.
- **Fratura da coluna anterior.**
  - Está associada a ruptura da linha iliopectínea.
  - Geralmente associada a desvio anteromedial da cabeça femoral.
  - É classificada de acordo com o nível no qual a margem anterior da linha de fratura divide o osso inominado: padrão baixo, intermediário ou alto.
  - Quanto mais superiormente a linha de fratura ascende, maior será o envolvimento da região de carga do acetábulo.
  - A TC pode ser útil para delinear o grau de envolvimento da superfície articular.
- **Fratura transversa.**
  - O osso inominado é separado em dois fragmentos, dividindo a superfície articular do acetábulo em uma dessas 3 formas:
    1. **Transtectal:** através do domo acetabular.
    2. **Justatectal:** através da junção entre o domo acetabular e a fossa acetabular.
    3. **Infratectal:** através da fossa acetabular.
  - Quanto mais superior for a linha de fratura, maior o desvio do domo acetabular.
  - A cabeça femoral segue o fragmento isquiopúbico inferior e pode deslocar centralmente.
  - A linha ilioisquiática e a gota de lágrima mantêm uma relação normal.
  - A TC tipicamente demonstra uma linha de fratura AP.

Fraturas associadas

- **Fratura da coluna posterior e da parede posterior.**
  - Dois padrões elementares de fratura estão presentes. A parede posterior em geral está acentuadamente desviada/rodada com relação à coluna posterior. Essa lesão representa um padrão de luxação posterior do quadril, frequentemente acompanhada por lesão do nervo ciático.

- **Fratura em T.**
  - Combina uma fratura transversa de qualquer tipo (transtectal, justatectal ou infratectal) com uma linha de fratura adicional, que divide o fragmento isquiopúbico em 2 partes. O componente vertical, ou tronco, pode sair anteriormente, inferiormente ou posteriormente, dependendo do vetor da força de lesão. O componente vertical é melhor observado na incidência oblíqua para o obturador.
- **Fratura transversa e da parede posterior.**
  - A incidência oblíqua obturatriz demonstra melhor a posição do componente transverso, bem como o elemento da parede posterior. Pela TC, em dois terços dos casos, a cabeça femoral luxa posteriormente; em um terço dos casos, a cabeça luxa centralmente.
  - A impactação marginal pode existir; é mais bem avaliada pela TC.
- **Fratura da coluna anterior e hemitransversa posterior.**
  - Combina uma fratura da parede anterior ou coluna anterior (de qualquer tipo) com uma linha de fratura que divide a coluna posterior exatamente como em uma fratura transversa. Ela é chamada de hemitransversa porque o componente "transverso" envolve somente uma coluna.
  - O mais importante é que, nessa fratura, um pedaço da superfície articular do acetábulo permanece sem desvio e é a chave para a redução cirúrgica de outros fragmentos.
- **Fratura de ambas as colunas.**
  - É o tipo mais complexo de fraturas acetabulares, antigamente chamado "fratura acetabular central".
  - As colunas são separadas entre si e do esqueleto axial, resultando em um acetábulo "flutuante".
  - O sinal do "esporão" acima do acetábulo em uma radiografia oblíqua obturatriz faz o diagnóstico.

Classificação da OTA das fraturas acetabulares

Ver Fracture and Dislocation Classification Compendium em http://www.ota.org/compendium/compendium.html.

TRATAMENTO

O objetivo do tratamento é a restauração anatômica da superfície articular para prevenir a artrite pós-traumática (Fig. 26.6).

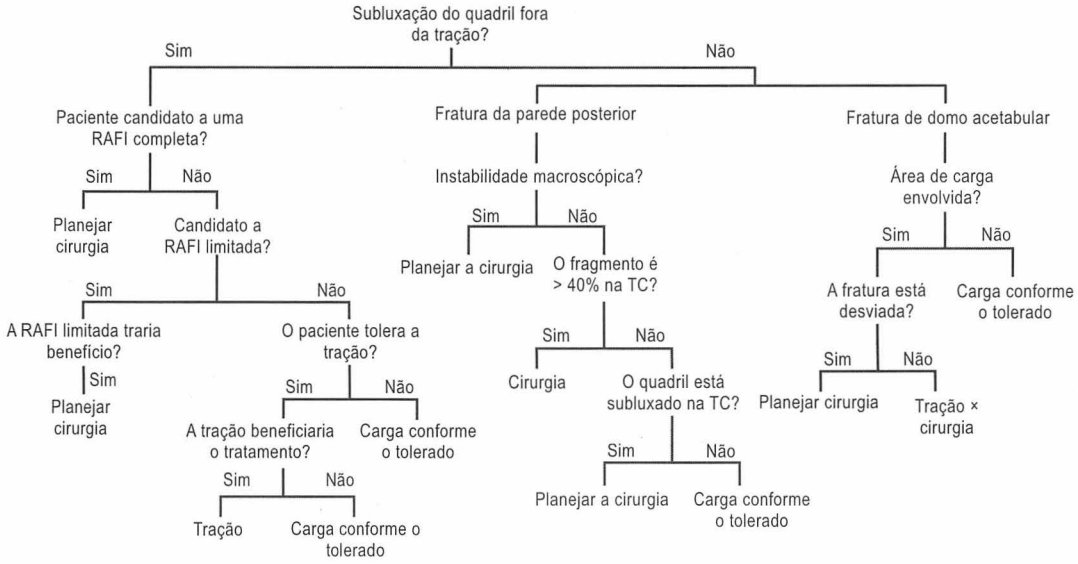

FIGURA 26.6 Algoritmo de tratamento para fraturas acetabulares. (De Bucholz RW, Heckman JD, eds. *Rockwood and Green's Fractures in Adults.* 5ª ed. Baltimore: Lippincott Williams & Wilkins; 2002.)

Tratamento inicial

O paciente em geral é colocado em tração esquelética para se minimizar o dano aos tecidos moles, permitir o tratamento de lesões associadas, manter o comprimento do membro e a redução da cabeça femoral dentro do acetábulo.

Conservador

- Um sistema para quantificar grosseiramente o domo acetabular após a fratura pode ser enfatizado com o uso de 3 medidas: os arcos do teto (1) medial, (2) anterior e (3) posterior, medidos nas incidências AP, oblíqua obturatriz e oblíqua alar, respectivamente.
  - O arco do teto é formado pelo ângulo entre duas linhas, uma traçada verticalmente através do centro geométrico do acetábulo e a outra da linha da fratura até o centro geométrico.
  - Os ângulos do arco do teto são de utilidade limitada para a avaliação das fraturas de ambas as colunas e da parede posterior.
- O tratamento conservador pode ser apropriado nos seguintes casos:
  - Quando há desvio < 2–5 mm no domo acetabular, dependendo da localização da fratura e de fatores do paciente, com a manutenção da congruência da cabeça femoral fora da tração e a ausência de fragmentos ósseos intra-articulares.
  - Fraturas distais da coluna anterior ou transversal (infratectais) nas quais a congruência da cabeça femoral está mantida pelos coxins mediais remanescentes.
  - Manutenção de arcos do teto medial anterior e posterior superior a 45°.
  - Fraturas da parede posterior, em que o tamanho do fragmento é o principal determinante para o tratamento cirúrgico. Fragmentos <20% geralmente não são cirúrgicos, enquanto aqueles com mais de 50% quase sempre são cirúrgicos. O exame de estresse sob fluoroscopia dá um diagnóstico mais fidedigno, indicando a necessidade de cirurgia nos fragmentos de tamanho intermediário.

Cirúrgico

- **O tratamento cirúrgico está indicado para:**
  - Fraturas acetabulares com desvio (> 2–3 mm).

- □ Incapacidade de manter uma articulação congruente fora da tração.
- □ Grande fragmento da parede posterior.
- □ Instabilidade posterior documentada em exame por estresse.
- □ Remoção de fragmentos intra-articulares soltos.
- □ Uma fratura-luxação irredutível por meios fechados.

■ **Momento ideal para a cirurgia.**

- □ A cirurgia deve ser realizada em um período de 2 semanas após a lesão.
- □ Requer:
  - Paciente bem reanimado
  - Avaliação radiológica apropriada.
  - Entendimento apropriado do padrão da fratura.
  - Equipe cirúrgica apropriada.
- □ **As emergências cirúrgicas incluem:**
  - Fratura acetabular exposta.
  - Paralisia do nervo ciático de início recente após a redução fechada da luxação do quadril.
  - Luxação posterior irredutível.
  - Luxação medial da cabeça femoral contra uma superfície de osso esponjoso do ilíaco intacto.

■ **Lesão de Morel-Lavallé (lesão com desenluvamento da pele).**

- □ Presença de infecção em 1/3 dos casos associados a essa lesão.
- □ Requer um debridamento completo antes da cirurgia definitiva da fratura.

■ **Não preditivo para o resultado clínico:**

- □ Padrão da fratura.
- □ Luxação posterior.
- □ Desvio inicial.
- □ Presença de fragmentos intra-articulares.
- □ Presença de impactação acetabular.

■ **Preditivo para o resultado clínico:**

- □ Lesão da cartilagem ou osso da cabeça femoral.
  - **Dano:** 60% de resultados bons/excelentes.
  - **Sem dano:** 80% de resultados bons/excelentes.
- □ Redução anatômica.
- □ Cominuição da parede posterior.
- □ **Idade do paciente:** preditiva sobre a capacidade de se obter uma redução anatômica.

Estabilidade

- A instabilidade é mais comum nas fraturas posteriores, mas pode estar presente quando grandes fraturas da superfície quadrilateral permitem a subluxação central da cabeça femoral ou anterior nas fraturas da parede anterior.
- A instabilidade central ocorre quando uma fratura da superfície quadrilateral tem tamanho suficiente para permitir a subluxação central da cabeça femoral. Uma fixação medial ou um fio de cerclagem é necessário para restaurar a estabilidade.
- A instabilidade anterior resulta de uma grande fratura da parede anterior ou como parte de uma fratura do tipo anterior com fratura hemitransversa posterior.

Congruência

- A incongruência do quadril pode resultar em alterações degenerativas precoces e osteoartrite pós-traumática. A avaliação é feita com maior precisão pela TC. A aceitação da incongruência baseia-se na localização dentro do acetábulo.
- As fraturas desviadas do domo raramente reduzem sob tração; a cirurgia geralmente é necessária para a restauração adequada da superfície de carga.
- Fraturas transversas altas ou do tipo T são lesões por cisalhamento muito instáveis quando envolvem a região superior de sustentação de carga do domo. A redução não cirúrgica é praticamente impossível, enquanto a redução cirúrgica pode ser extremamente difícil.
- **Fraturas com desvio das 2 colunas (acetábulo flutuante):** a cirurgia está indicada para a restauração da congruência se o fragmento do teto estiver desviado e a congruência secundária não puder ser obtida ou se a coluna posterior tiver um desvio acentuado.
- Fragmentos ósseos retidos podem resultar em incongruência ou incapacidade de manter uma redução concêntrica da cabeça femoral. Avulsões do ligamento redondo não precisam ser removidas, a menos que sejam de tamanho substancial.
- As fraturas da cabeça femoral geralmente requerem redução aberta e fixação interna para manter a esfericidade e a congruência.
- A interposição de tecidos moles pode exigir a remoção cirúrgica dos tecidos.

- A avaliação da redução inclui:
  - □ Restauração das linhas pélvicas.
  - □ Comparação com o quadril contralateral na radiografia AP da pelve.
  - □ Redução concêntrica em todas as 3 incidências.
  - □ O objetivo da redução anatômica.

Abordagens cirúrgicas

As abordagens para o acetábulo incluem a ilioinguinal de Kocher-Langenbach e a iliofemoral estendida. Nenhuma abordagem isolada gera exposição ideal para todos os tipos de fratura. A classificação pré-operatória adequada da configuração da fratura é essencial na seleção da melhor abordagem cirúrgica.

- Kocher-Langenbach.
  - □ Indicações.
    - Fraturas da parede posterior.
    - Fraturas da coluna posterior.
    - Fraturas da coluna posterior/parede posterior.
    - Fraturas transversas justatectais/infratectais com fraturas da parede posterior.
    - Algumas fraturas do tipo T.
  - □ Acesso.
    - Toda a coluna posterior.
    - Incisuras isquiáticas maior e menor.
    - Espinha isquiática.
    - Superfície retroacetabular.
    - Tuberosidade isquiática.
    - Ramo isquiopúbico.
  - □ Limitações.
    - Região acetabular superior.
    - Coluna anterior.
    - Fraturas altas na incisura isquiática maior.
  - □ Complicações.
    - **Paralisia do nervo ciático:** 10%.
    - **Infecção:** 3%.
    - **Ossificação heterotópica:** 8–25%.
- Ilioinguinal.
  - □ Indicações.
    - Parede anterior.
    - Coluna anterior.
    - Transversa com desvio anterior significativo.

- Coluna anterior/hemitransversa posterior.
- Ambas as colunas.

□ Acesso.

- Articulação sacroilíaca.
- Fossa ilíaca interna.
- Borda pélvica.
- Superfície quadrilateral.
- Ramo superior do púbis.
- Acesso limitado para a asa ilíaca externa.

□ Complicações.

- **Hérnia direta:** 1%
- **Torpor significativo no território do nervo femoral lateral:** 23%
- **Trombose da artéria ilíaca externa:** 1%
- **Hematoma:** 5%
- **Infecção:** 2%

■ Stoppa modificado.

□ Indicações.

- Parede anterior.
- Coluna anterior.
- Transversa com desvio anterior significante.
- Coluna anterior/hemitransversa posterior.
- Ambas as colunas.

□ Acesso.

- Articulação sacroilíaca.
- Fossa ilíaca interna.
- Borda pélvica.
- Superfície quadrilateral.
- Ramo púbico superior.
- Acesso limitado para a asa ilíaca externa.

□ Complicações.

- Hérnia do reto.
- Hematoma.
- Infecção.

■ Iliofemoral estendida.

□ Indicações.

- Fraturas transversas transtectal + parede posterior ou em formato de T.
- Fraturas transversas com parede posterior estendida.
- Fraturas em formato de T com amplas separações da haste vertical do "T" ou aquelas com luxações associadas da sínfise pubiana.

- Certas fraturas associadas de ambas as colunas.
- Padrões associados de fratura ou fraturas transversas operadas há mais de 21 dias após a cirurgia.

□ Acesso.
- Face externa do ilíaco.
- Coluna anterior medialmente o mais próximo da eminência iliopectínea.
- Coluna posterior para tuberosidade isquiática superior.

■ Complicações.
- **Infecção:** 2–5%.
- **Paralisia do nervo ciático:** 3–5%.
- **Ossificação heterotópica:** 20–50% sem profilaxia.

Cuidados pós-operatórios

■ Indometacina ou irradiação estão indicadas para a profilaxia contra ossificação heterotópica.
■ Profilaxia química, equipamentos de compressão sequencial e meias compressivas para a profilaxia do tromboembolismo estão recomendados. Filtros de veia cava inferior (VCI) para aqueles que não podem ser submetidos à profilaxia química.
■ A mobilização para fora do leito está indicada conforme as lesões associadas permitirem, com toalete pulmonar e espirometria.
■ Carga total sobre a extremidade afetada deve ser interrompida até que haja sinais radiológicos de consolidação, geralmente após 8 a 12 semanas.

COMPLICAÇÕES

■ **Infecção da ferida cirúrgica:** o risco é elevado na presença de lesões de vísceras abdominais e pélvicas associadas. A lesão de tecidos moles locais causada pelo traumatismo inicial pode causar o desenluvamento fechado ou abrasões locais. A formação de hematomas no pós-operatório ocorre com frequência, contribuindo ainda mais para o potencial de infecção da ferida.
■ Lesão nervosa.
□ **Nervo ciático:** a abordagem de Kocher-Langenbach com tração forçada ou prolongada pode causar paralisia do nervo ciático (na maioria das vezes do ramo fibular, incidência de 16–33%).

- □ **Nervo femoral:** a abordagem ilioinguinal pode resultar em lesão por tração do nervo femoral. Raramente, o nervo femoral pode ser lacerado por uma fratura da coluna anterior.
- □ **Nervo glúteo superior:** está mais vulnerável na incisura isquiática maior. A lesão desse nervo durante o trauma ou a cirurgia pode resultar em paralisia dos abdutores do quadril, geralmente causando incapacidade grave.

- **Ossificação heterotópica:** a incidência varia de 3–69%, maior com a abordagem iliofemoral estendida, seguida pela abordagem de Kocher-Langenbach. O maior risco é no paciente jovem do sexo masculino em uma abordagem posterolateral extensível na qual músculo é removido. O menor risco é com o uso da abordagem ilioinguinal. Indometacina e radiação em baixas doses são úteis na redução da incidência dessa complicação.
- **Necrose avascular:** complicação devastadora que ocorre em 6,6% dos casos, principalmente nos tipos posteriores associados a luxações.
- **Condrólise:** pode ocorrer com o tratamento conservador ou cirúrgico, resultando em osteoartrite pós-traumática. A redução concêntrica com restauração da congruência articular pode minimizar essa complicação.

27 Luxações do quadril

EPIDEMIOLOGIA

- Até 50% dos pacientes sofrem fraturas concomitantes em outro local no momento da luxação do quadril.
- Ocupantes de veículos que não utilizam cintos de segurança e sofrem acidentes automobilísticos correm um risco significativamente maior de sofrer uma luxação do quadril do que os passageiros que utilizam cintos.
- As luxações anteriores constituem 10–15% das luxações traumáticas do quadril e as luxações posteriores sendo responsáveis pelo restante.
- A incidência de osteonecrose da cabeça femoral fica entre 2–17%, enquanto 16% dos pacientes desenvolvem artrite pós-traumática.
- A lesão do nervo ciático está presente em 10–20% das luxações posteriores (Fig. 27.1).

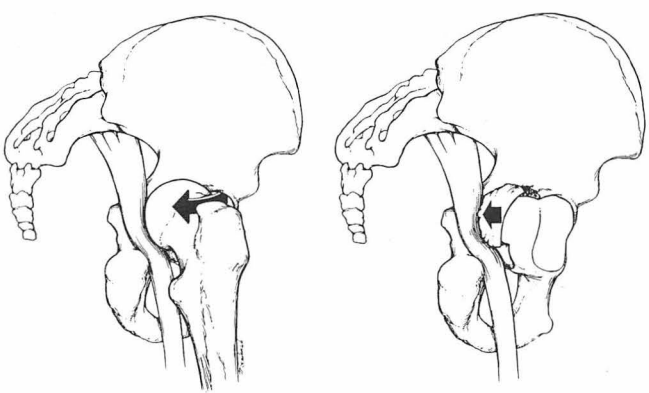

FIGURA 27.1 À esquerda: compressão do nervo ciático por uma cabeça femoral luxada posteriormente. À direita: compressão do nervo ciático por um fragmento de fratura acetabular posterior em uma fratura-luxação posterior do quadril. (De Rockwood CA Jr, Green DP, Bucholz RW, Heckman JD, eds. *Rockwood and Green's Fractures in Adults.* Vol. 1. 4ª ed. Philadelphia: Lippincott-Raven; 1996; 1756.)

ANATOMIA

- A articulação do quadril tem uma configuração esferoidal, com sua estabilidade conferida pelos fatores de restrição ósseos e ligamentares, bem como pela congruência entre a cabeça femoral e o acetábulo.
- O acetábulo é formado pela confluência entre o ísquio, o ilíaco e o púbis na cartilagem trirradiada.
- Quarenta por cento da cabeça femoral são cobertos pelo acetábulo ósseo em qualquer posição de movimento do quadril. A função do lábio é aprofundar o acetábulo e aumentar a estabilidade da articulação.
- A cápsula da articulação do quadril é formada por espessas fibras longitudinais, suplementadas por condensações ligamentares mais fortes (ligamentos iliofemoral, pubofemoral e isquiofemoral) que cursam de modo espiralado, impedindo uma extensão excessiva do quadril (Fig. 27.2).
- O principal suprimento vascular para a cabeça femoral se origina das artérias circunflexas femorais medial e lateral, ramos da artéria femoral profunda. Um anel vascular extracapsular é formado na base do colo femoral, com ramos cervicais ascendentes que perfuram a articulação do quadril no nível da inserção capsular. Esses ramos ascendem ao longo do colo femoral e entram no osso inferiormente à cartilagem da cabeça femoral. A artéria do ligamento redondo, um ramo da artéria obturadora, pode contribuir com seu fluxo sanguíneo para a região epifisária da cabeça femoral (Fig. 27.3).
- O nervo ciático sai da pelve na incisura isquiática maior. Existe certo grau de variabilidade na relação do nervo com o músculo piriforme e os rotadores externos curtos do quadril. Mais frequentemente, o nervo ciático sai da pelve abaixo do ventre muscular do piriforme.

MECANISMO DA LESÃO

- As luxações do quadril quase sempre resultam de um trauma de alta energia, como um acidente automobilístico, queda de altura ou acidente industrial. A transmissão de força para a articulação do quadril ocorre com a aplicação de uma entre 3 fontes comuns:
  - A superfície anterior do joelho flexionado atingindo um objeto.

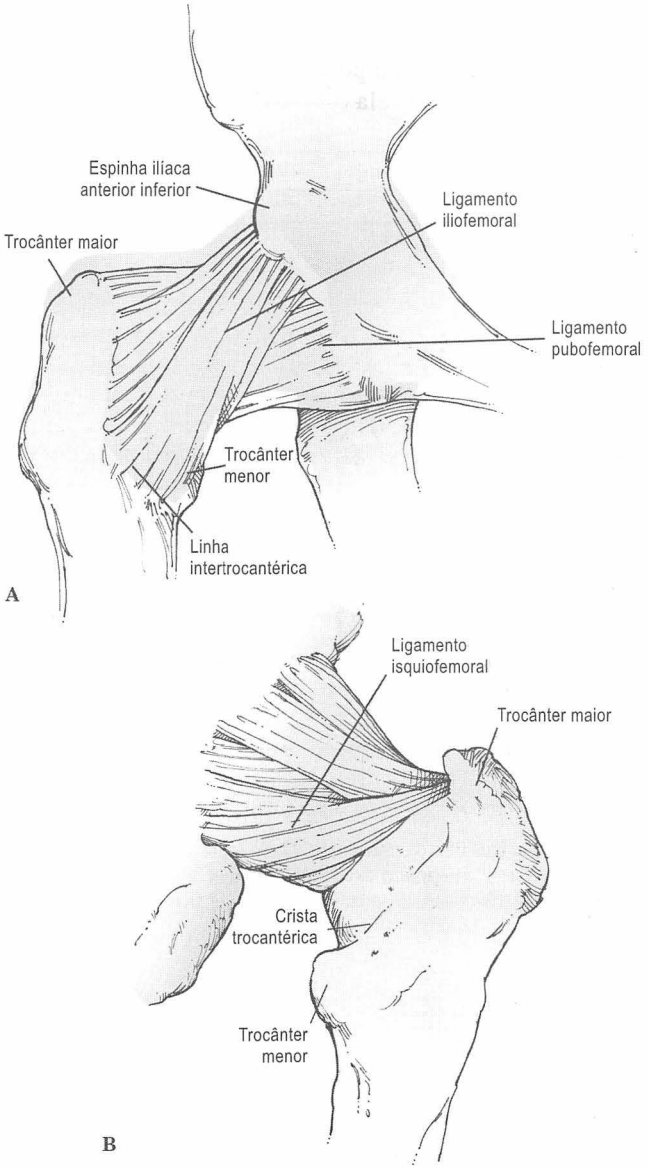

FIGURA 27.2 A cápsula do quadril e seus espessamentos (ligamentos) é visualizada anteriormente **(A)** e posteriormente **(B)**. (De Bucholz RW, Heckman JD, Court-Brown C, *et al.*, eds. *Rockwood and Green's Fractures in Adults.* 6ª ed. Philadelphia: Lippincott Williams & Wilkins; 2006.)

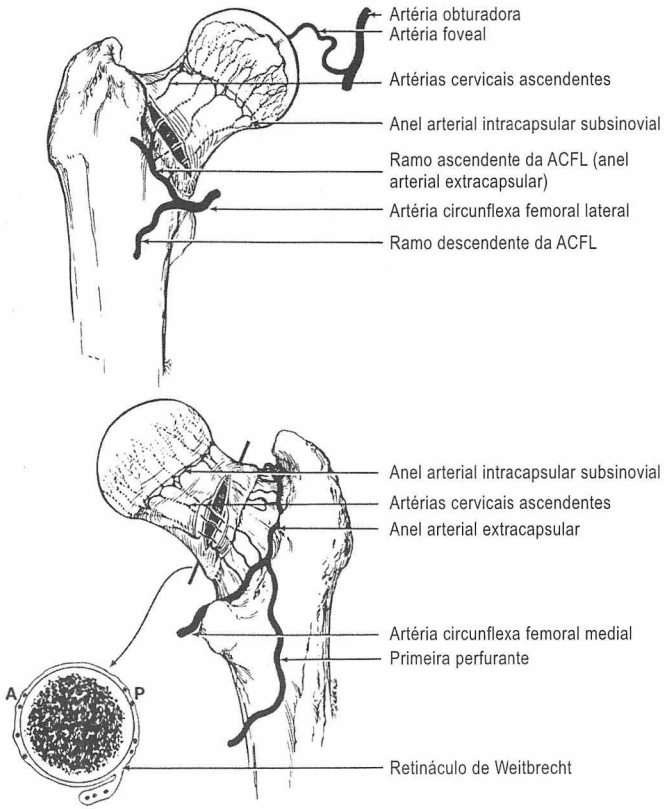

FIGURA 27.3 Anatomia vascular da cabeça e do colo femorais. Em cima: face anterior. Embaixo: face posterior. ACFL, artéria circunflexa femoral lateral (De Rockwood CA Jr, Green DP, Bucholz RW, Heckman JD, eds. *Rockwood and Green's Fractures in Adults.* Vol. 2, 4ª ed. Philadelphia. Lippincott-Raven, 1996:1662.)

- □ A sola do pé, com o joelho ipsolateral estendido.
- □ O trocânter maior.

- Menos frequentemente, a força de luxação pode ser aplicada à pelve posterior com o pé ou joelho ipsolateral atuando como a contraforça.
- A direção da luxação – anterior *vs.* posterior – é determinada pela direção da força patológica e pela posição da extremidade inferior no momento da lesão.

Luxações anteriores

- Compreendem 10–15% das luxações traumáticas do quadril.
- Resultam da rotação externa e da abdução do quadril.
- O grau de flexão do quadril determina um tipo superior ou inferior de luxação anterior do quadril.
  - A luxação inferior (obturador) é o resultado de abdução, rotação externa e flexão simultâneas do quadril.
  - A luxação superior (ilíaca ou púbica) é o resultado de abdução, rotação externa e extensão simultâneas do quadril.

Luxações posteriores

- São muito mais frequentes que as luxações anteriores do quadril.
- Resultam do traumatismo sobre o joelho flexionado (p. ex., lesão contra o painel de um carro), com o quadril em graus variáveis de flexão.
  - Se o quadril estiver em posição neutra ou de leve adução no momento do impacto, provavelmente ocorrerá uma luxação sem fratura acetabular.
  - Se o quadril estiver em leve abdução, geralmente se observa uma fratura associada da borda posterossuperior do acetábulo.

AVALIAÇÃO CLÍNICA

- Uma investigação completa do traumatismo é essencial, devido à natureza de alta energia dessas lesões. Muitos pacientes estão obnubilados ou inconscientes quando chegam ao setor de emergência, devido a lesões secundárias. Lesões intra-abdominais, torácicas e musculoesqueléticas concomitantes como do acetábulo, pelve e coluna, são comuns.
- Pacientes que se apresentam com luxações do quadril tipicamente são incapazes de mover a extremidade inferior e apresentam desconforto grave.
- A aparência clássica de um indivíduo com luxação posterior do quadril é um paciente com dor intensa e o quadril na posição de flexão, rotação interna e adução. Pacientes com uma luxação anterior mantêm o quadril em rotação externa acentuada, com leve flexão e abdução. A aparência e o alinhamento da extremidade, entretanto, podem ser dramaticamente alterados pelas lesões na extremidade ipsolateral.

- Um exame neurovascular cuidadoso é essencial, porque pode ocorrer lesão do nervo ciático ou de estruturas neurovasculares femorais no momento do impacto. A lesão do nervo ciático pode ocorrer com sua distensão sobre a cabeça femoral luxada posteriormente. Fragmentos posteriores da parede do acetábulo têm o potencial de lesionar o nervo. Geralmente, a porção fibular do nervo é afetada, com pouca ou nenhuma disfunção do nervo tibial. Raramente ocorre lesão da artéria, do nervo ou da veia femoral como resultado de uma luxação anterior. Fraturas do joelho, da patela ou do fêmur ipsilaterais são comuns. Fraturas da pelve e da coluna também podem ser observadas.

AVALIAÇÃO RADIOLÓGICA

- Uma radiografia anteroposterior (AP) da pelve é essencial, bem como uma incidência lateral (*cross-table*) do quadril afetado.
- Na incidência AP da pelve:
  - As cabeças femorais devem apresentar tamanhos similares e os espaços articulares devem ser simétricos. Nas luxações posteriores, a cabeça femoral afetada parecerá menor do que a cabeça femoral normal. Na luxação anterior, a cabeça femoral parecerá um pouco maior do que a do quadril normal, por causa da ampliação da cabeça femoral no chassi dos raios X.
  - A linha de Shenton deve ser lisa e contínua.
  - A aparência relativa dos trocanteres maior e menor pode indicar uma rotação interna ou externa patológica do quadril. A posição em adução ou abdução também deve ser observada.
  - Deve-se avaliar o colo femoral para excluir a presença de uma fratura do colo femoral antes de qualquer redução manipulativa.
- Uma imagem lateral do quadril afetado feita (*cross-table*) de exames pode ajudar na distinção entre uma luxação anterior e posterior.
- O uso de incidências oblíquas em 45° (Judet) do quadril pode ser útil para avaliarem-se a presença de fragmentos osteocondrais, a integridade do acetábulo e a congruência dos espaços articulares. Depressões e fraturas da cabeça femoral também podem ser vistas.
- As imagens de tomografia computadorizada (TC) podem ser obtidas após a redução de um quadril luxado. Se a redução fechada não for possível e planejar-se uma redução aberta, a imagem de TC deve ser obtida para detectar a presença de frag-

mentos intra-articulares e excluir a possibilidade de fraturas associadas da cabeça femoral ou do acetábulo.
- O papel das imagens de ressonância magnética na avaliação das luxações do quadril ainda não foi estabelecido; elas podem ser úteis na avaliação da integridade do lábio e da vascularização da cabeça femoral.

CLASSIFICAÇÃO

As luxações do quadril são classificadas com base (1) na relação entre a cabeça femoral e o acetábulo e (2) na associação ou não a fraturas.

Classificação de Thompson e Epstein para as luxações posteriores do quadril (Fig. 27.4)

Tipo I: luxação simples, com ou sem um fragmento insignificante da parede posterior.
Tipo II: luxação associada a um grande e único fragmento da parede posterior.
Tipo III: luxação com um fragmento cominutivo da parede posterior.
Tipo IV: luxação com fratura do assoalho acetabular.
Tipo V: luxação com fratura da cabeça femoral (classificação de Pipkin).

Classificação de Epstein para as luxações anteriores do quadril (Fig. 27.5)

Tipo I: luxações superiores, incluindo púbica e subespinhal.
IA: sem fratura associada.
IB: fratura associada ou impactação da cabeça femoral.

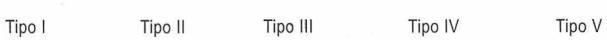

FIGURA 27.4 Classificação de Thompson e Epstein para as luxações posteriores do quadril.



FIGURA 27.5 Classificação de Epstein das luxações anteriores do quadril. (De Rockwood CA Jr, Green DP, eds: *Rockwood and Green's Fractures in Adults.* 3ª ed. Philadelphia: Lippincott-Raven; 1996:1576-1579.)

IC:	fratura associada do acetábulo.
Tipo II:	luxações inferiores, incluindo obturador, perineal.
IIA:	sem fraturas associadas.
IIB:	fratura associada ou impactação da cabeça femoral.
IIC:	fratura associada do acetábulo.

Classificação da OTA para as luxações do quadril

Ver Fracture and Dislocation Classification Compendium, em http://www.ota.org/compendium/compendium.html.

TRATAMENTO

- Deve-se reduzir o quadril com o procedimento de emergência para minimizar-se o risco de osteonecrose da cabeça femoral; permanece controverso se essa redução deve ser fechada ou aberta. A maioria dos autores recomenda uma tentativa imediata de redução fechada, apesar de alguns acreditarem que todas as fraturas-luxações devem ser submetidas imediatamente a cirurgia aberta, para remoção dos fragmentos da articulação e reconstrução das fraturas.
- O prognóstico a longo prazo piora se a redução (fechada ou aberta) demorar mais de 12 h. As fraturas associadas do acetábulo ou da cabeça femoral podem ser tratadas na fase subaguda.

Redução fechada

Apesar da direção da luxação, a redução pode ser tentada com tração em linha sobre o paciente em decúbito dorsal. O método preferido é a redução fechada utilizando-se anestesia geral, mas, se não for possível, a redução sob sedação consciente é possível. Existem 3 métodos populares para a redução fechada do quadril:

1. **MÉTODO DE ALLIS:** consiste em tração aplicada em linha com a deformidade. O paciente é colocado em decúbito dorsal com o cirurgião em pé acima do paciente sobre uma maca ou mesa. Inicialmente, o cirurgião aplica tração em linha, enquanto um assistente aplica contratração, estabilizando a pelve do paciente. Com a progressão da força de tração, o cirurgião lentamente aumenta o grau de flexão até chegar a aproximadamente 70°. Suaves movimentos rotacionais do quadril associados a leve adução geralmente ajudam a soltar a cabeça femoral do lábio do acetábulo. Uma força lateral sobre a coxa proximal pode auxiliar na redução. Um "clique" audível é sinal de redução fechada bem-sucedida (Fig. 27.6).
2. **TÉCNICA GRAVITACIONAL DE STIMSON.** O paciente é colocado em decúbito dorsal sobre uma maca, com o membro afetado pendente para fora da maca, o que coloca a extremidade em uma posição de flexão do quadril e do joelho de 90° cada. Nessa posição, o assistente imobiliza a pelve, e o cirurgião aplica uma força direcionada anteriormente sobre a panturrilha proximal. Uma rotação suave do membro pode auxiliar na redução (Fig. 27.7). Essa técnica é difícil de executar em departamentos de emergência.
3. **MANOBRAS DE BIGELOW E BIGELOW REVERSA.** Estão associadas a fraturas iatrogênicas do colo femoral e não são utilizadas com frequência. Na manobra de Bigelow, o paciente é colocado em decúbito dorsal e o cirurgião aplica tração longitudinal sobre o membro. A coxa aduzida e rodada internamente é flexionada até pelo menos 90°. A seguir, a cabeça femoral é alavancada até o acetábulo, utilizando-se abdução, rotação externa e extensão do quadril. Na manobra de Bigelow reversa, utilizada para as luxações anteriores, a tração novamente é aplicada em linha com a deformidade. A seguir, o quadril é aduzido, rodado internamente e estendido.
   - □ Após a redução fechada, radiografia AP da pelve deve ser obtida para confirmar a redução. O quadril deve ser examinado quanto à estabilidade, com o paciente ainda sedado ou sob anestesia. Na presença de uma grande fratura acetabular desviada, o exame da estabilidade não precisa ser realizado.
     - A estabilidade é checada flexionando-se o quadril do paciente até 90° em posição neutra. A seguir, aplica-se uma força direcionada posteriormente. Na presença de qualquer sensação de subluxação, o paciente necessitará de exames

MANUAL DE FRATURAS.job_0140000.ps

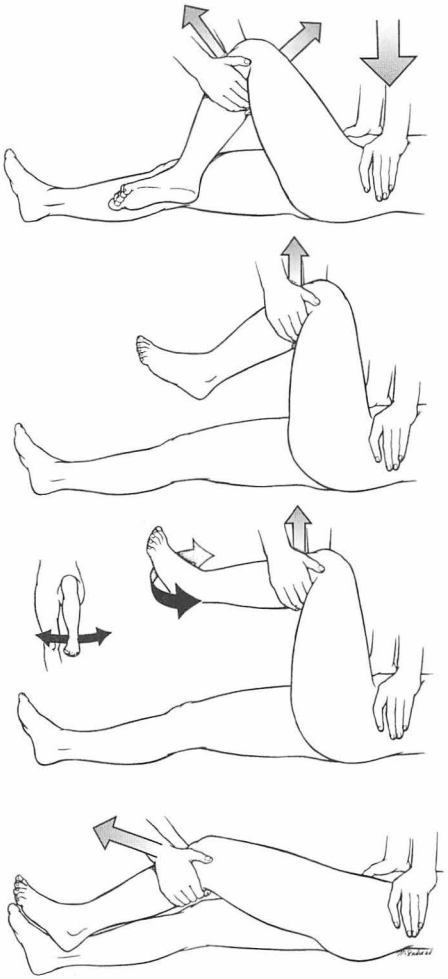

FIGURA 27.6 Técnica de redução de Allis para as luxações posteriores do quadril. (De Bucholz RW, Heckman JD, Court-Brown C, *et al.*eds. *Rockwood and Green's Fractures in Adults.* 6ª ed. Philadelphia: Lippincott Williams & Wilkins; 2006.)

diagnósticos adicionais e, possivelmente, uma exploração cirúrgica ou tração.

- Após uma redução fechada bem-sucedida e avaliação da estabilidade, o paciente pode seguir para avaliação por TC.

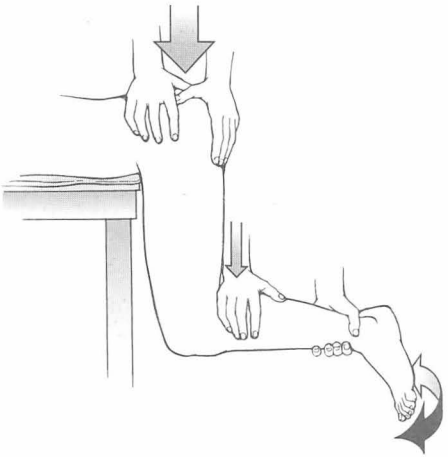

FIGURA 27.7 Método da gravidade de Stimson para redução. (De Bucholz RW, Heckman JD, Court-Brown C, *et al.*, eds. *Rockwood and Green's Fractures in Adults.* 6ª ed. Philadelphia: Lippincott Williams & Wilkins; 2006.)

Redução aberta

- As indicações para a redução aberta de um quadril luxado incluem:
  - □ Luxação irredutível por meios fechados.
  - □ Redução não concêntrica.
  - □ Fratura do acetábulo ou da cabeça femoral necessitando de excisão ou redução aberta e fixação interna.
  - □ Fratura do colo femoral ipsolateral.
- Uma abordagem posterior padrão (Kocher-Langenbeck) permitirá a exploração do nervo ciático, a remoção de fragmentos encarcerados posteriormente, o tratamento de grandes rupturas do lábio posterior ou instabilidade e o reparo das fraturas acetabulares posteriores.
- Recomenda-se uma abordagem anterior (Smith-Peterson) para as fraturas isoladas da cabeça femoral. Uma preocupação com o uso da abordagem anterior para uma luxação posterior é a possibilidade de ruptura vascular completa. Evitando-se a remoção da cápsula do colo femoral e trocanteres (*i. e.*, abrindo-se a cápsula pela face acetabular), a artéria circunflexa lateral é preservada.

- A abordagem anterolateral (Watson-Jones) é útil para a maioria das luxações anteriores e fraturas combinadas do colo e da cabeça femoral.
- Uma abordagem lateral direta (Hardinge) permitirá a exposição anterior e posterior através da mesma incisão.
- No caso de uma fratura desviada ou não do colo do fêmur ipsolateral, a redução fechada do quadril não deve ser tentada. A fratura do quadril deve ser provisoriamente estabilizada através de uma abordagem lateral. A seguir, é feita uma redução suave, seguida pela fixação definitiva do colo femoral.
- O tratamento após a redução fechada ou aberta varia desde um curto período de repouso no leito até várias semanas de tração esquelética. Não existe correlação entre carga precoce e osteonecrose. Portanto, a carga parcial é aconselhada.
  - **Se a redução for concêntrica, e estável:** curto período de repouso no leito seguido por carga parcial por 4–6 semanas.
  - **Se a redução for concêntrica, mas instável:** tração esquelética por 4–6 semanas seguida por carga parcial.

PROGNÓSTICO

- O resultado após uma luxação do quadril varia de um quadril essencialmente normal até uma articulação gravemente dolorosa e degenerada.
- A maioria dos autores relata 70–80% de resultados bons ou excelentes nas luxações posteriores simples. Quando as luxações posteriores estão associadas a uma fratura da cabeça femoral ou do acetábulo, entretanto, as fraturas associadas geralmente determinam o resultado.
- As luxações anteriores do quadril apresentam maior incidência de lesões associadas da cabeça femoral (tipos transcondral ou indentação). Os únicos pacientes com resultados excelentes nas séries da maioria dos autores são aqueles sem lesão associada da cabeça femoral.

COMPLICAÇÕES

- **Osteonecrose:** observada em 5–40% das lesões, com risco elevado associado ao maior tempo até a redução (mais de 6–24 h); entretanto, alguns autores sugerem que a osteonecrose pode resultar da lesão inicial e não da luxação prolongada. A osteonecrose pode tornar-se clinicamente aparente vários anos após a

lesão. Repetidas tentativas de redução também podem aumentar sua incidência.

- **Osteoartrite pós-traumática:** é a complicação a longo prazo mais frequente nas luxações do quadril, com incidência dramaticamente maior quando as luxações são associadas a fraturas acetabulares ou transcondrais da cabeça femoral.
- **Luxação recorrente:** rara (menos de 2%), apesar de os pacientes com anteversão femoral reduzida poderem sofrer uma luxação posterior recorrente, enquanto aqueles com anteversão femoral aumentada poderem estar propensos a luxações anteriores recorrentes.
- **Lesão neurovascular:** a lesão do nervo ciático ocorre em 10–20% das luxações do quadril e geralmente é causada pela distensão do nervo por uma cabeça luxada posteriormente ou por um fragmento desviado de fratura. O prognóstico é imprevisível, mas a maioria dos autores relata 40–50% de recuperação total. Estudos eletromiográficos estão indicados após 3 ou 4 semanas, para informações iniciais e orientação prognóstica. Se nenhuma melhora clínica for observada após 1 ano, a intervenção cirúrgica pode estar indicada. Se ocorrer lesão do nervo ciático após a redução fechada, o encarceramento do nervo é provável e a exploração cirúrgica está indicada. Foi registrada lesão do nervo femoral e das estruturas vasculares femorais nas luxações anteriores.
- **Fraturas da cabeça femoral:** ocorrem em 10% das luxações posteriores (fraturas por cisalhamento) e em 25–75% das luxações anteriores (fraturas por endentação).
- **Ossificação heterotópica:** ocorre em 2% dos pacientes e está relacionada com o dano muscular inicial e a formação de hematoma. A cirurgia aumenta sua incidência. As opções de profilaxia incluem indometacina por 6 semanas ou o uso de radiação.
- **Tromboembolismo:** pode ocorrer após luxações do quadril, devido a lesões induzidas por tração da íntima dos vasos. Os pacientes devem receber profilaxia adequada, que consiste em meias de compressão, equipamentos de compressão sequencial e quimioprofilaxia, particularmente se estiverem em tração.

28 Cabeça femoral

EPIDEMIOLOGIA

- Quase todas as fraturas dessa estrutura estão associadas a luxações do quadril.
- Essas fraturas complicam 10% das luxações posteriores do quadril.
- A maioria é do tipo cisalhamento ou clivagem, apesar de, recentemente, mais fraturas do tipo indentação ou esmagamento serem reconhecidas com o uso crescente da tomografia computadorizada (TC).
- As fraturas por impactação são mais comumente associadas a luxações anteriores do quadril (25–75%).

ANATOMIA

- A cabeça femoral recebe seu suprimento sanguíneo a partir de 3 fontes (Fig. 28.1):
  - A artéria circunflexa femoral medial supre a maioria da porção superior de sustentação de carga.
  - A artéria circunflexa femoral lateral e a artéria para o ligamento redondo suprem o restante.
- Setenta por cento da superfície articular da cabeça femoral estão envolvidos na transferência de carga, de modo que o dano a essa superfície pode levar ao desenvolvimento de artrite pós-traumática.

MECANISMO DA LESÃO

- A maioria das fraturas da cabeça do fêmur é secundária a acidentes automobilísticos com transmissão proximal de carga axial através do fêmur.
- Se o fêmur estiver em posição neutra ou aduzido, uma luxação posterior do quadril com ou sem uma fratura da cabeça femoral pode ser o resultado. Tais fraturas podem ser o resultado de uma avulsão pelo ligamento redondo ou clivagem pela borda posterior do acetábulo.

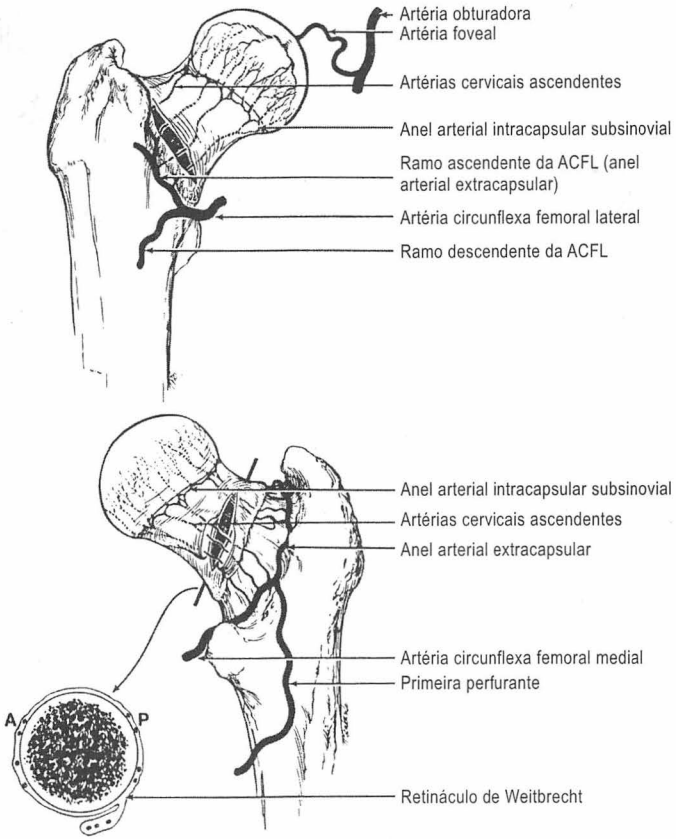

FIGURA 28.1 Anatomia vascular da cabeça e do colo femoral. No alto: face anterior. Embaixo: face posterior. *ACFL*, artéria circunflexa femoral lateral. (De Rockwood CA Jr, Green DP, Bucholz RW, Heckman JD, eds. *Rockwood and Green's Fractures in Adults*. Vol. 2. 4ª ed. Philadelphia: Lippincott-Raven; 1996:1662.)

- Nas luxações anteriores, fraturas impactadas da cabeça femoral podem ocorrer devido a um impacto direto a partir da margem acetabular.

AVALIAÇÃO CLÍNICA

- A avaliação formal do traumatismo é necessária, porque a maioria das fraturas da cabeça femoral resulta de traumatismo por mecanismo de alta energia.

- Noventa e cinco por cento dos pacientes apresentam lesões que requerem tratamento hospitalar, independentemente da fratura da cabeça femoral.
- Além da luxação do quadril, as fraturas da cabeça femoral estão associadas a fraturas acetabulares, lesões ligamentares do joelho, fraturas da patela e da diáfise femoral.
- Um exame neurovascular cuidadoso é essencial, porque as luxações posteriores do quadril podem resultar em comprometimento neurovascular.

AVALIAÇÃO RADIOLÓGICA

- Incidências anteroposterior (AP) e de Judet (oblíqua em 45°) da pelve devem ser obtidas.
- A luxação do quadril quase sempre está presente.
- A radiografia em AP da pelve pode demonstrar fragmentos da cabeça femoral na fossa acetabular.
- Se a redução fechada for bem-sucedida, a TC é necessária para avaliar-se a redução da fratura da cabeça femoral e afastar a possibilidade da presença de fragmentos intra-articulares que possam impedir a congruência da articulação do quadril.
- Alguns autores recomendam a avaliação com TC, mesmo se a redução fechada não for bem-sucedida, para avaliar fraturas acetabulares associadas.
- A reconstrução sagital por TC também pode ser útil no delineamento das fraturas da cabeça femoral.

CLASSIFICAÇÃO

Pipkin (Fig. 28.2)

Tipo I: luxação do quadril com fratura da cabeça femoral inferior à fóvea da cabeça femoral.

Tipo II: luxação do quadril com fratura da cabeça femoral superior à fóvea da cabeça femoral.

Tipo III: lesão do tipo I ou II associada a fratura do colo femoral.

Tipo IV: lesão do tipo I ou II associada a fratura da borda acetabular.

Classificação da OTA das fraturas da cabeça femoral

Ver Fracture and Dislocation Classification Compendium em http://www.ota.org/compendium/compendium.html.

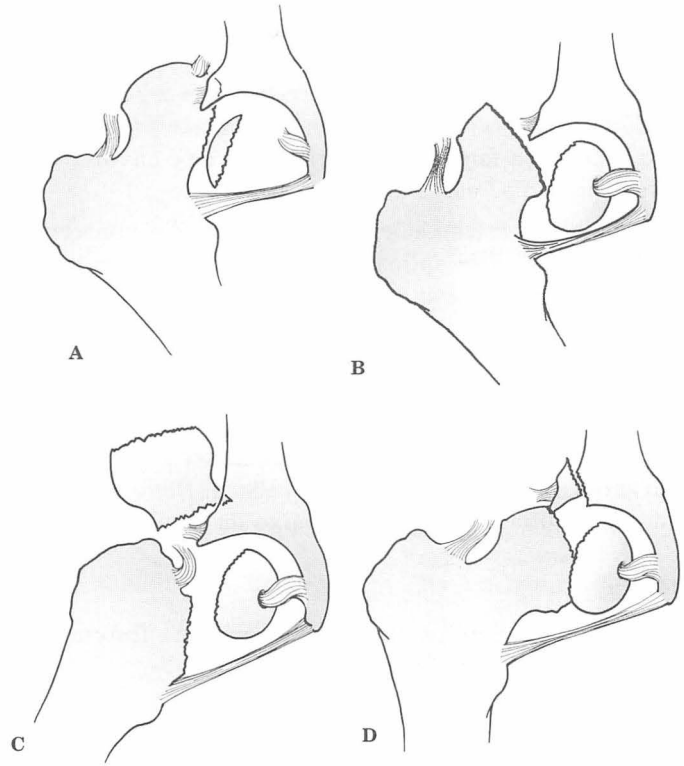

FIGURA 28.2 Classificação de Pipkin das luxações com fraturas da cabeça femoral. (**A**) Tipo I. (**B**) Tipo II. (**C**) Tipo III. (**D**) Tipo IV. (De Bucholz RW. Heckman JD, Court-Brown C, *et al.*, eds. *Rockwood and Green's Fractures in Adults.* 6ª ed. Philadelphia: Lippincott Williams & Wilkins; 2006.)

TRATAMENTO

Pipkin tipo I

A fratura da cabeça femoral é inferior à fóvea e não ocorre na superfície de sustentação de carga da cabeça femoral.

- Se a redução for adequada (desvio <1 mm) e o quadril estiver estável, o tratamento fechado é recomendado.
- Se a redução não for adequada, a redução aberta e a fixação interna com pequenos parafusos subarticulares utilizando-se uma abordagem anterior são recomendadas.

- Pequenos fragmentos podem ser excisados se não sacrificarem a estabilidade.

Pipkin tipo II

A fratura da cabeça femoral é superior à fóvea e envolve a superfície de sustentação de carga da cabeça femoral.

- As mesmas recomendações para o tratamento conservador das fraturas do tipo I se aplicam para as do tipo II, exceto que somente uma redução anatômica vista na TC e em novas radiografias pode ser aceita para o tratamento conservador.
- A redução aberta e a fixação interna geralmente compreendem o tratamento de escolha através de uma abordagem anterior (Smith-Peterson).
- Os implantes de minifragmentos devem ser sepultados e/ou devem ser utilizados parafusos sem cabeça. Deve-se tomar o cuidado de sepultar os implantes abaixo da cartilagem articular.

Pipkin tipo III

Fratura da cabeça femoral que ocorre com uma fratura associada do colo femoral.

- O prognóstico para essa fratura é ruim e depende do grau de desvio da fratura do colo femoral.
- Em indivíduos mais jovens, faz-se a redução aberta de emergência com fixação interna do colo femoral, seguida pela fixação interna da cabeça femoral, cirurgia que pode ser feita utilizando-se uma abordagem anterolateral (Watson-Jones).
- Em indivíduos mais velhos com fratura desviada do colo femoral, a artroplastia está indicada.

Pipkin tipo IV

Fratura da cabeça femoral que ocorre com uma fratura associada do acetábulo.

- Pode ser tratada em conjunto com a fratura associada do acetábulo.
- A fratura acetabular deve ditar a abordagem cirúrgica (apesar de nem sempre ser possível), e a fratura da cabeça femoral, mesmo se estiver sem desvio, deve ser fixada internamente, para que haja mobilização precoce da articulação do quadril.

Fraturas da cabeça femoral associadas a luxações anteriores

- São fraturas difíceis de tratar.
- As fraturas impactadas, tipicamente localizadas na face superior da cabeça femoral, não necessitam de tratamento específico, mas o tamanho e a localização da fratura têm implicações prognósticas.
- Fraturas transcondrais desviadas que resultam em uma redução não concêntrica necessitam de redução aberta e excisão ou fixação interna, dependendo do tamanho e da localização do fragmento.

COMPLICAÇÕES

- Osteonecrose.
  - Pacientes com luxações posteriores do quadril e uma fratura associada da cabeça femoral correm alto risco de osteonecrose e artrite degenerativa pós-traumática. O prognóstico para essas lesões varia. As fraturas dos tipos I e II de Pipkin apresentam o mesmo prognóstico de uma luxação simples (1–10% se luxadas há menos de 6 h). As lesões do tipo IV de Pipkin têm o mesmo prognóstico das fraturas acetabulares sem uma fratura da cabeça femoral. As lesões do tipo III de Pipkin apresentam um prognóstico ruim, com um índice de 50% de necrose pós-traumática.
  - Dez por cento dos pacientes com luxações anteriores desenvolvem osteonecrose. Os fatores de risco incluem um atraso na redução e repetidas tentativas de redução.
- **Osteoartrite pós-traumática:** os fatores de risco incluem fratura transcondral, fratura com indentação de profundidade >4 mm e osteonecrose.

29 Fraturas do colo femoral

EPIDEMIOLOGIA

- Mais de 250.000 fraturas do quadril ocorrem nos EUA a cada ano (50% envolvem o colo femoral) e existe uma projeção de que esse número irá dobrar por volta do ano de 2040.
- Oitenta por cento ocorrem em mulheres, e a incidência dobra a cada 5–6 anos em mulheres com idade >30 anos.
- Observa-se uma incidência bimodal. A incidência em pacientes mais jovens é muito baixa e associada principalmente a mecanismos de alta energia. A maioria ocorre em idosos, com média etária de 72 anos, como resultado de quedas e mecanismos de baixa energia.
- A incidência de fraturas do colo femoral nos EUA é de 63,3 e 27,7 por cada 100.000 pessoas por ano em mulheres e homens, respectivamente.
- Os fatores de risco incluem sexo feminino, raça branca, idade avançada, comorbidades, uso de tabaco e álcool, fratura prévia, histórias de quedas e baixos níveis de estrogênio.

ANATOMIA

- A epífise femoral superior fecha por volta dos 16 anos de idade.
- **Ângulo entre o colo e a diáfise:** 130 ± 7°.
- **Anteversão femoral:** 10 ± 7°.
- Observa-se mínima quantidade de periósteo na região do colo femoral; consequentemente, qualquer formação de calo ósseo deve ocorrer por proliferação endóstea.
- **Calcar femoral:** placa orientada verticalmente da porção posteromedial da diáfise femoral se irradiando superiormente na direção do trocânter maior.
- A cápsula se fixa anteriormente à linha intertrocantérica e posteriormente 1–1,5 cm proximal à linha intertrocantérica.
- **Três ligamentos se fixam a esta região:**
  1. **Iliofemoral:** ligamento Y de Bigelow (anterior).
  2. **Pubofemoral:** anterior.

3. **Isquiofemoral:** posterior.

- Suprimento vascular (Fig. 28.1).
- Forças que atuam através da articulação do quadril.
  - **Apoio sobre os membros inferiores estendidos:** 1,5 vez o peso corporal
  - **Apoio em um dos membros inferiores:** 2,5 vezes o peso corporal.
  - **Apoio sobre os dois membros inferiores:** 0,5 vez o peso corporal.
  - **Corrida:** 5 vezes o peso corporal.
- **Anatomia interna:** a direção das trabéculas é paralela à direção das forças compressivas. As trabéculas ósseas são dispostas ao longo das linhas de estresse interno. Um conjunto de trabéculas orientadas verticalmente resulta das forças de sustentação de carga através da cabeça femoral e um conjunto de trabéculas orientadas horizontalmente resulta da força dos músculos abdutores. Esses 2 sistemas trabeculares se cruzam entre si em ângulos retos.

MECANISMO DA LESÃO

- Traumatismo de baixa energia: mais comum em pacientes idosos.
  - **Direto:** uma queda sobre o trocânter maior (impactação em valgo) ou rotação externa forçada da extremidade inferior, comprimindo um colo osteoporótico sobre o lábio posterior do acetábulo (resultando em cominuição posterior).
  - **Indireto:** forças musculares superam a resistência do colo femoral.
- **Trauma por mecanismo de alta energia:** responsável por fraturas do colo femoral em pacientes jovens e idosos, como em acidentes automobilísticos ou queda de alturas significativa.
- **Fraturas de estresse por carregamento cíclico:** são observadas em atletas, recrutas militares, bailarinos; pacientes com osteoporose e osteopenia correm risco particular.

AVALIAÇÃO CLÍNICA

- Pacientes com fraturas desviadas do colo femoral tipicamente não deambulam à apresentação, com encurtamento e rotação externa da extremidade inferior. Pacientes com fraturas impactadas ou por estresse, entretanto, podem demonstrar achados sutis, como sensibilidade na cápsula anterior, dor à compres-

são axial e ausência de deformidade, sendo capazes de apoiar o membro no chão.

- Os pacientes envolvidos em traumas por mecanismo de alta energia devem ser avaliados segundo os padrões dos protocolos ATLS.
- A dor é evidente ante uma tentativa de mobilização da articulação do quadril, com dor à compressão axial e sensibilidade à palpação da virilha.
- Uma história precisa é importante nas fraturas por mecanismo de baixa energia, que geralmente ocorrem em indivíduos mais velhos. A obtenção de história de perda de consciência, episódios prévios de síncope, história clínica, dor torácica, dor prévia no quadril (fratura patológica) e estado deambulatório pré-lesão é essencial e importante na determinação do tratamento ideal.
- Todos os pacientes devem ser submetidos a uma completa pesquisa secundária para avaliar-se a presença de lesões secundárias.

AVALIAÇÃO RADIOLÓGICA

- Uma incidência anteroposterior (AP) da pelve e uma incidência AP e lateral (*cross-table*) do fêmur proximal envolvido estão indicadas (Fig. 29.1).
- Uma incidência em rotação interna do quadril lesionado assistida pelo médico pode ser útil para maior esclarecimento do padrão da fratura e determinação dos planos de tratamento.
- A imagem de tomografia computadorizada (TC) é valiosa no paciente com traumatismos múltiplos. Cortes abdominopélvicos de TC podem ser utilizados para avaliar fraturas não desviadas do colo femoral.
- As imagens de ressonância magnética atualmente são o estudo por imagem de escolha para o delineamento das fraturas não desviadas ou ocultas que não sejam aparentes em radiografias simples (Fig. 29.2). Cintilografias ósseas ou imagens de TC ficam reservadas para os pacientes com contraindicações para a RM.

CLASSIFICAÇÃO

Localização anatômica

- Subcapital (mais comum).

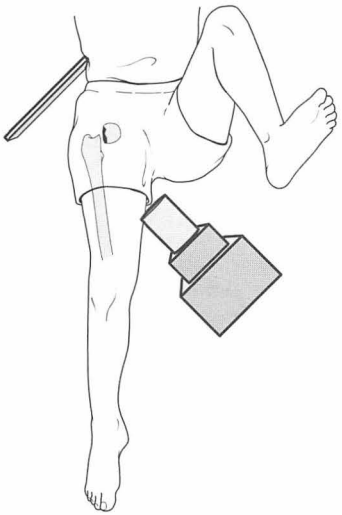

FIGURA 29.1 A incidência lateral (*cross-table*) do quadril afetado é obtida com a flexão do quadril e do joelho não lesionado em 90°, o direcionamento do feixe de raios X para a virilha, em paralelo ao chão e perpendicular ao colo femoral (não à diáfise). Isso permite uma avaliação ortogonal do colo femoral, sem a dolorosa e possivelmente lesiva manipulação do quadril afetado, necessária para uma incidência lateral do tipo "perna de sapo". (De Bucholz RW, Heckman JD, eds. *Rockwood and Green's Fractures in Adults.* 5ª ed. Baltimore; Lippincott Williams & Wilkins; 2002.)

- Transcervical.
- Basocervical.

Pauwel

Baseia-se no ângulo de fratura com relação ao plano horizontal (Fig. 29.3).

FIGURA 29.2 Imagem de RM demonstrando uma fratura sem desvio do colo femoral.

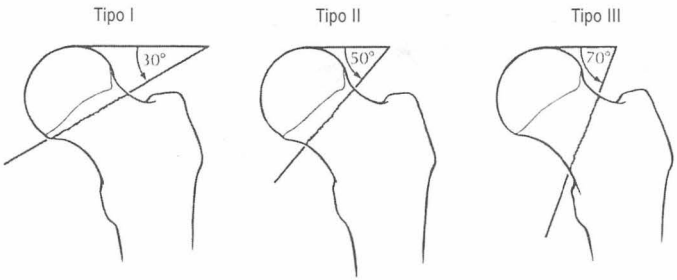

FIGURA 29.3 A classificação de Pauwel das fraturas do colo femoral baseia-se no ângulo que a fratura forma com o plano horizontal. Conforme a fratura progride do tipo I para o III, a obliquidade da linha de fratura aumenta e, teoricamente, as forças de cisalhamento no sítio da fratura também aumentam. (De Rockwood CA Jr, Green DP, Bucholz RW, Heckman JD, eds. *Rockwood and Green's Fractures in Adults.* Vol 2. 4ª ed. Philadelphia: Lippincott-Raven; 1996:1670.)

Tipo I: >30°.
Tipo II: 30–70°.
Tipo III: >70°.

O aumento das forças de cisalhamento com o aumento do ângulo leva a uma instabilidade maior da fratura.

Garden

Baseia-se no grau de desvio em valgo (Fig. 29.4).

Tipo I: incompleta/impactada em valgo.
Tipo II: completa e sem desvio nas incidências AP e lateral.
Tipo III: completa com desvio parcial; o padrão trabecular da cabeça femoral não se alinha com o do acetábulo.
Tipo IV: completamente desviada; o padrão trabecular da cabeça assume uma orientação paralela com a do acetábulo.

Classificação da OTA para as fraturas do colo femoral

Ver Fracture and Dislocation Classification Compendium, em http://www.ota.org/compendium/compendium.html.

Devido à baixa confiabilidade intra e interobservadores no uso de várias classificações, as fraturas do colo femoral comumente são descritas como:

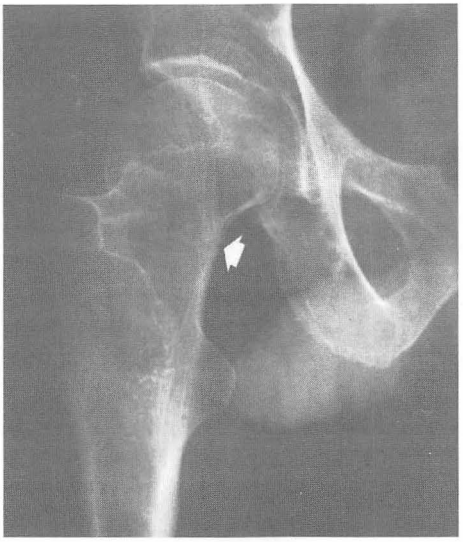

A

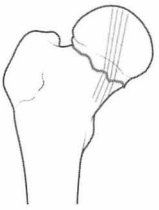

Garden do tipo I

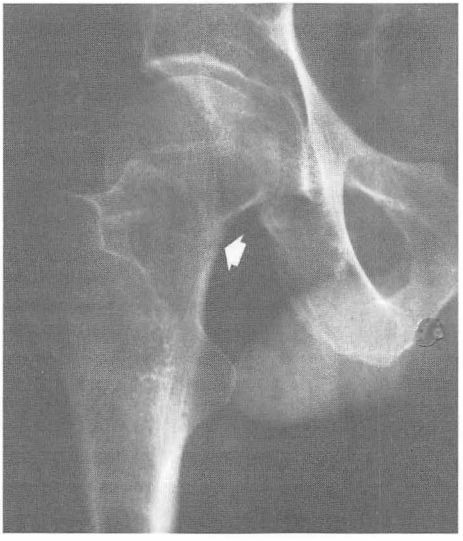

B

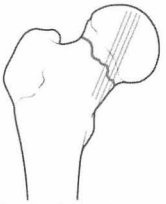

Garden do tipo II

FIGURA 29.4 Classificação de Garden para as fraturas do colo femoral. As fraturas do tipo I podem ser incompletas, mas tipicamente são impactadas em valgo e retroversão **(A)**. As fraturas do tipo II são completas, mas sem desvio. Essas raras fraturas apresentam uma quebra nas trabeculações, mas sem desvio no alinhamento. **(B)** As fraturas do tipo III apresentam uma angulação acentuada, mas geralmente sem uma translação proximal com relação à diáfise **(C)**. Na fratura do tipo IV de Garden, observa-se um desvio completo entre os fragmentos, e a diáfise faz uma translação proximal **(D)**. *(Continua)*

C

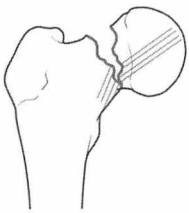

Garden do tipo III

D

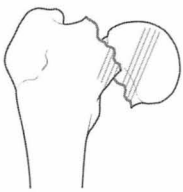

Garden do tipo IV

FIGURA 29.4 (Continuação). A cabeça está livre para se realinhar dentro do acetábulo e as trabéculas compressivas primárias da cabeça e do acetábulo realinham-se (*linhas brancas*). (De Bucholz RW, Heckman JD, Court-Brown C, *et al.*, eds. *Rockwood and Green's Fractures in Adults*. 6ª ed. Baltimore: Lippincott Williams & Wilkins; 2005.)

- **Não desviadas:** fraturas impactadas em valgo do colo femoral/fraturas por estresse; situação prognóstica muito melhor.
- **Desviadas:** caracterizadas por qualquer desvio detectável da fratura.

TRATAMENTO

- Os objetivos do tratamento são minimizar o desconforto do paciente, restaurar a função do quadril e permitir uma rápida mobilização pela obtenção de uma redução anatômica precoce e fixação interna estável ou substituição por prótese.
- O tratamento conservador das fraturas traumáticas somente está indicado para pacientes em risco médico extremo para a cirurgia; também pode ser considerado para pacientes demenciais que não deambulam e apresentam pouca dor no quadril.
- A mobilização precoce do leito para a cadeira é essencial para evitar riscos elevados e complicações do decúbito prolongado, incluindo toalete pulmonar inadequada, atelectasias, estase venosa e úlceras de pressão (Fig. 29.5).

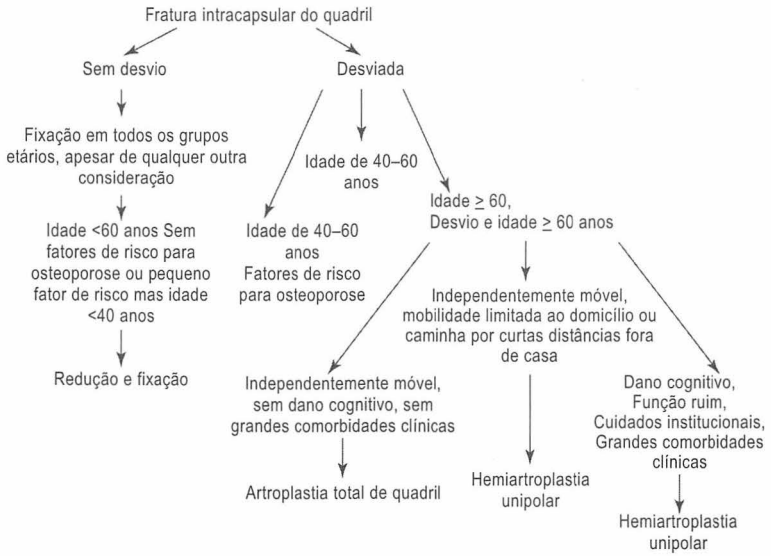

FIGURA 29.5 Algoritmo para o tratamento das fraturas intracapsulares do colo femoral.

Fraturas por fadiga/estresse

- **Fraturas por estresse no lado da tensão (vistas no colo lateral superior em uma incidência AP rodada internamente):** correm risco significativo de desvio; a fixação *in situ* com parafusos é recomendada.
- **Fraturas por estresse no lado da compressão (vistas como uma névoa de calo no colo inferior):** correm risco mínimo de desvio sem trauma adicional; a deambulação protegida com o uso de muletas é recomendada até que o paciente esteja assintomático. A cirurgia fica reservada para fraturas dolorosas e refratárias.

Fraturas impactadas/sem desvio

- Até 40% das fraturas "impactadas" ou sem desvio vão sofrer deslocamento sem uma estabilização interna, o que diminui para menos de 5% com a fixação interna.
- Em menos de 5% desenvolvem-se osteonecrose.
- A fixação *in situ* com 3 parafusos esponjosos está indicada; as exceções são as fraturas patológicas, osteoartrite grave/artrite reumatoide, doença de Paget e outras condições metabólicas; pode necessitar de artroplastia.

Fraturas desviadas

- **Pacientes jovens com lesão por mecanismo de alta energia e osso normal:** redução fechada ou aberta urgente, com fixação interna e capsulotomia. Um implante de ângulo fixo pode estar indicado nessas fraturas.
- **Pacientes idosos:** o tratamento é controverso.
  - **Altas demandas funcionais e osso de boa densidade:** quase todas devem receber uma artroplastia total de quadril. Redução aberta ou fechada e fixação podem ser consideradas, com um índice de reoperação de 40% nesses pacientes.
  - **Baixa demanda e má qualidade óssea:** hemiartroplastia com uma prótese unipolar cimentada.
  - **Pacientes gravemente debilitados, demenciais, restritos ao leito:** considerar o tratamento conservador ou artroplastia nos casos de dor intolerável.

Princípios do tratamento cirúrgico

- A redução da fratura deve ser obtida o mais rapidamente possível. O risco de osteonecrose pode aumentar com a progressão

do tempo até a redução da fratura. Além disso, acredita-se que a qualidade da redução da fratura é o fator mais previsível sob o controle do cirurgião para perda da fixação.

- □ **Manobra de redução da fratura:** flexionar o quadril com suave tração e rotação externa para soltar os fragmentos; a seguir, lentamente estender e rodar internamente para obter a redução, que deve ser confirmada por meio de imagens AP e lateral.
- □ **Diretrizes para uma redução aceitável:** na incidência AP, o alinhamento em valgo ou anatômico é observado; na incidência lateral, manter a anteversão, evitando uma translação posterior das superfícies da fratura.
- □ A cominuição posterior deve ser avaliada.

■ **Fixação interna.**

- □ **Fixação com vários parafusos:** é o método mais aceito de fixação. As roscas devem cruzar o local da fratura para permitir compressão.
- □ Três parafusos em paralelo são o número usual para a fixação. Parafusos adicionais não aumentam a estabilidade, e sim as chances de penetração articular. Os parafusos devem ser orientados em uma configuração de triângulo invertido, com um parafuso adjacente ao colo femoral inferior e um adjacente ao colo femoral posterior.
- □ Evitar a inserção do parafuso distal ao trocânter menor, secundária ao efeito de elevação de estresse e com o risco de fratura subtrocantérica subsequente.

■ **Implantes que utilizam placas laterais e parafusos deslizantes:** se forem utilizados, um segundo pino ou parafuso deve ser inserido superiormente para controlar a rotação durante a inserção do parafuso. Melhor resistência contra forças de cisalhamento nas fraturas em ângulo alto de Pauwel.

■ **Artroplastia com prótese.**

- □ Vantagens sobre a redução aberta e fixação interna.
  - Permite uma carga total mais precoce.
  - Elimina os riscos de pseudoartrose, osteonecrose, falha de fixação (mais de 20–40% dos casos com redução aberta e fixação interna necessitam de cirurgia secundária).
- □ Desvantagens.
  - É um procedimento mais extenso com maior perda sanguínea.
- □ Implantes bipolares *vs.* unipolares.

- Não existem benefícios comprovados dos implantes bipolares com relação aos unipolares.
- Com o passar do tempo, os implantes bipolares podem perder seu movimento e se tornar funcionalmente unipolares.
- O implante unipolar é o mais barato.

□ Cimentada *vs.* não cimentada.
- Menor incidência de fraturas intraoperatórias.
- Risco de hipotensão intraoperatória e morte com a pressurização do cimento.

□ Artroplastia total de quadril.
- Foi registrado um entusiasmo recente com o uso da artroplastia total de quadril para o tratamento agudo das fraturas desviadas do colo femoral, tornando-se o padrão em pacientes ativos.
- Estudos registraram melhores resultados funcionais, comparados com a hemiartroplastia e fixação interna.
- Elimina o potencial de erosão acetabular vista com a hemiartroplastia.

COMPLICAÇÕES

■ **Pseudoartrose (RAFI):** em geral aparente após 12 meses, na forma de dor na virilha ou nas nádegas, à extensão do quadril ou com a carga. Pode complicar até 5% das fraturas não desviadas e até 25% daquelas com desvio. Indivíduos idosos que apresentam-se com pseudoartrose podem ser adequadamente tratados com artroplastia, enquanto pacientes mais jovens podem beneficiar-se de uma osteotomia proximal do fêmur. A enxertia com osso esponjoso ou enxerto de pedículo muscular caiu em desuso.

■ **Osteonecrose (RAFI):** pode-se apresentar como dor na virilha, nas nádegas ou na região proximal da coxa; complica até 10% das fraturas sem desvio e até 30% das desviadas. Nem todos os casos desenvolvem evidências de colapso radiológico. O tratamento é guiado pelos sintomas.

□ **Precoces sem alterações radiológicas:** proteção contra carga ou possível descompressão do núcleo.

□ **Tardias com alterações radiológicas:** indivíduos idosos podem ser tratados com artroplastia, enquanto pacientes mais jovens podem ser tratados com osteotomia, artrodese ou artroplastia.

- **Falha de fixação (RAFI):** geralmente relacionada com osso osteoporótico ou problemas técnicos (redução inadequada, inserção inadequada do implante). Pode ser tratada com tentativas de repetição da redução aberta e fixação interna ou artroplastia.
- Pode ocorrer uma proeminência do material de síntese secundariamente ao colapso da fratura e à soltura do parafuso.
- **Luxação:** vista nos casos tratados com artroplastia, sendo a prótese total de quadril maior incidência do que a hemiartroplastia. No total, 1–2%.

30 Fraturas transtrocantéricas

EPIDEMIOLOGIA

- As fraturas transtrocantéricas são responsáveis por aproximadamente 50% de todas as fraturas do fêmur proximal.
- A idade média de incidência é de 66–76 anos. Pacientes mais jovens que aqueles com fraturas do colo femoral.
- A cada ano, são diagnosticadas aproximadamente 150.000 fraturas transtrocantéricas nos EUA.
- A proporção de mulheres e homens varia entre 2:1–8:1, provavelmente devido às alterações metabólicas pós-menopáusica nos ossos.
- Nos EUA, o índice anual de fraturas transtrocantéricas em mulheres idosas é de aproximadamente 63 a cada 100.000; em homens, é de 34 a cada 100.000.
- Alguns dos fatores associados a fraturas transtrocantéricas em vez das fraturas do colo do fêmur incluem idade avançada, maior número de comorbidades, maior dependência nas atividades cotidianas, e história de outras fraturas relacionadas com osteoporose (fragilidade).

ANATOMIA

- As fraturas transtrocantéricas ocorrem na região entre o trocânter maior e menor do fêmur proximal, ocasionalmente estendendo-se para a região subtrocantérica.
- Essas fraturas extracapsulares ocorrem no osso esponjoso com um abundante suprimento sanguíneo. Como resultado, pseudoartrose e osteonecrose não são grandes problemas, como os observados nas fraturas do colo femoral.
- Forças musculares deformantes geralmente produzirão encurtamento, rotação externa e um posicionamento em varo da fratura.
  - Os abdutores tendem a deslocar o trocânter maior lateral e proximalmente.
  - O iliopsoas desloca medial e proximalmente o trocânter menor.

- Os flexores, extensores e adutores do quadril tracionam proximalmente o fragmento distal.
- A estabilidade da fratura é determinada pela presença de contato ósseo posterolateral, que atua como um tutor, impedindo o colapso da fratura.

MECANISMO DA LESÃO

- As fraturas transtrocantéricas em indivíduos mais jovens geralmente resultam de uma lesão por alta energia, como acidentes automobilísticos ou quedas de grandes alturas.
- Noventa por cento das fraturas transtrocantéricas no idoso resultam de uma simples queda.
- A maioria das fraturas resulta de um impacto direto sobre a área do trocânter maior.

AVALIAÇÃO CLÍNICA

- A mesma utilizada para as fraturas do colo femoral, ver Cap. 29.
- Os pacientes podem ter experimentado uma demora antes de procurar o hospital, tempo geralmente gasto quando ele estava no chão e sem ingerir alimentos. Portanto, o examinador deve estar atento para uma potencial desidratação, depleção nutricional, doença venosa tromboembólica e ulcerações por pressão, bem como instabilidade hemodinâmica, pois as fraturas transtrocantéricas podem estar associadas a grande hemorragia na coxa.

AVALIAÇÃO RADIOLÓGICA

- Uma incidência anteroposterior (AP) da pelve e incidências AP e lateral (*cross-table*) do fêmur proximal envolvido são obtidas.
- Uma incidência em rotação interna assistida pelo médico do quadril lesionado pode ser útil para esclarecer ainda mais o padrão da fratura.
- As imagens de ressonância magnética (RM) atualmente são o estudo por imagem de escolha para delinear fraturas não desviadas ou ocultas que não são aparentes nas radiografias simples. Cintilografias ósseas ou imagens de TC ficam reservadas para os pacientes com contraindicações para a RM.

CLASSIFICAÇÃO

Evans (Fig. 30.1)

- Baseia-se na estabilidade pré e pós-redução, ou seja, a conversibilidade de uma configuração instável de fratura em uma redução estável.
- Nos padrões de fraturas estáveis, o córtex posteromedial permanece intacto ou apresenta cominuição mínima, possibilitando a obtenção e a manutenção de uma redução estável.
- Padrões instáveis de fraturas caracterizam-se por maior cominuição do córtex posteromedial. Apesar de serem inerentemente instáveis, essas fraturas podem ser convertidas em uma redução estável se for obtida uma oposição cortical medial.
- O padrão de obliquidade reversa é inerentemente instável, devido à tendência de desvio medial da diáfise femoral.

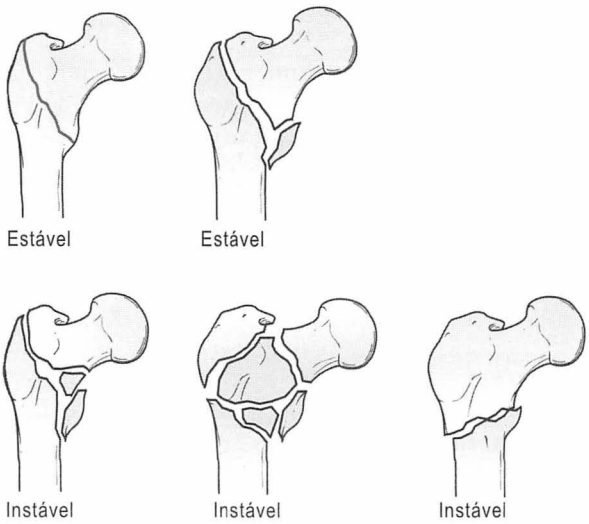

FIGURA 30.1 Classificação de Evans para as fraturas transtrocantéricas. Nos padrões estáveis de fratura, o córtex posteromedial permanece intacto ou apresenta mínima cominuição, possibilitando a obtenção e a manutenção da redução. Padrões de fraturas instáveis, inversamente, caracterizam-se por maior cominuição do córtex posteromedial. O padrão de obliquidade reversa é inerentemente instável, devido à tendência de desvio medial do córtex medial. (De Bucholz RW, Heckman JD, Court-Brown C, *et al.*, eds. *Rockwood and Green's Fractures in Adults.* 6ª ed. Philadelphia: Lippincott Williams & Wilkins; 2006.)

- A adoção desse sistema foi importante, não somente porque enfatizou a importante distinção entre padrões estáveis e instáveis de fratura, mas também porque ajudou a definir as características de uma redução estável.

Classificação da OTA para as fraturas transtrocantéricas

Ver Fracture and Dislocation Classification Compendium em http://www.ota.org/compendium/compendium.html.

- Vários estudos documentaram a baixa reprodutibilidade de resultados baseados nos vários sistemas de classificação das fraturas transtrocantéricas.
- Muitos investigadores simplesmente classificam as fraturas transtrocantéricas como estáveis ou instáveis, dependendo do estado do córtex posteromedial. Os padrões instáveis de fratura compreendem aqueles com cominuição do córtex posteromedial, extensão subtrocantérica ou um padrão de obliquidade reversa.

PADRÕES DE FRATURA INCOMUNS

Fraturas basocervicais

- As fraturas basocervicais do colo localizam-se proximalmente ou ao longo da linha transtrocantérica (Fig. 30.2).
- Apesar de anatomicamente serem fraturas do colo do fêmur, as fraturas basocervicais em geral são extracapsulares e, em consequência, comportam-se e são tratadas como fraturas transtrocantéricas.

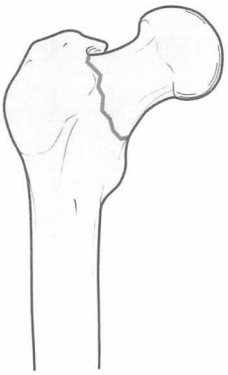

FIGURA 30.2 As fraturas basocervicais do colo localizam-se proximais ou ao longo da linha transtrocantérica. (De Bucholz RW, Heckman JD, Court-Brown C, *et al.*, eds. *Rockwood and Green's Fractures in Adults.* 6ª ed. Philadelphia: Lippincott Williams & Wilkins; 2006.)

- Elas apresentam maior risco de osteonecrose do que as fraturas transtrocantéricas mais distais.
- Elas não possuem a interdigitação esponjosa observada nas fraturas através da região transtrocantérica, e têm maior probabilidade de sofrer rotação da cabeça femoral durante a inserção do implante.

Fraturas com obliquidade reversa

- As fraturas transtrocantéricas com obliquidade reversa são instáveis e caracterizam-se por uma linha de fratura oblíqua que se estende proximalmente do córtex medial até distalmente o lateral (Fig. 30.3).
- A localização e a direção da linha de fratura resultam em uma tendência de desvio medial, devido à tração dos músculos adutores.
- Essas fraturas devem ser tratadas como fraturas subtrocantéricas do quadril.

FIGURA 30.3 Radiografia anteroposterior demonstrando uma fratura transtrocantérica com obliquidade reversa à direita. (De Bucholz RW, Heckman JD, Court-Brown C, *et al.*, eds. *Rockwood and Green's Fractures in Adults.* 6ª ed. Philadelphia: Lippincott Williams & Wilkins; 2006.)

TRATAMENTO

Conservador

- Indicado somente para pacientes em extremo risco clínico para a cirurgia; também pode ser considerado para pacientes demenciais não deambulatórios com dor leve.
- As fraturas sem desvio podem ser consideradas para o tratamento conservador porque, ao contrário das fraturas do colo femoral, o desvio não altera o tipo de cirurgia nem seu resultado.
- A mobilização precoce do leito para a cadeira é importante, para evitar riscos e complicações do decúbito prolongado, incluindo toalete pulmonar deficiente, atelectasias, estase venosa e úlceras de pressão.
- A deformidade do quadril resultante é esperada e aceita nos casos de desvio.

Cirúrgico

- O objetivo é uma fixação interna estável, que permita a mobilização precoce e deambulação com carga total. A estabilidade da fixação da fratura depende da(o) (critério de Kaufler).
  - □ Qualidade óssea.
  - □ Padrão da fratura.
  - □ Redução da fratura.
  - □ Formato do implante.
  - □ Instalação do implante.

Momento ideal para a cirurgia

- Existem evidências abundantes de que a cirurgia deve ser realizada o mais rapidamente possível, assim que o paciente esteja clinicamente estabilizado.

Implantes de fixação

Parafuso deslizante de quadril (DHS)

- Em termos históricos, é o implante mais comumente utilizado para os padrões estáveis e instáveis de fratura. Está disponível em placas com ângulos entre 130–150° (Fig. 30.4).
- Os aspectos técnicos mais importantes da inserção do parafuso são (1) o posicionamento 1 cm dentro do osso subcondral para gerar uma fixação firme e (2) o posicionamento central na cabeça femoral (distância da ponta ao ápice).

FIGURA 30.4 Radiografia de um parafuso deslizante de quadril (DHS). (De Bucholz RW, Heckman JD, Court-Brown C, *et al.* eds, *Rockwood and Green's Fractures in Adults.* 6ª ed. Philadelphia: Lippincott Williams & Wilkins; 2006.)

- A distância da ponta do parafuso ao ápice da cabeça pode ser utilizada para se determinar a posição do parafuso de compressão dentro da cabeça femoral. Tal mensuração, expressa em milímetros, é a soma das distâncias entre a ponta do parafuso de compressão até o ápice da cabeça femoral nas incidências AP e lateral (após o controle para ampliação radiológica) (TAD) (Fig. 30.5). A soma deve ser <25 mm, para minimizar o risco de o parafuso de compressão romper a cortical.
- Estudos biomecânicos e clínicos não demonstraram vantagem entre 4 ou 2 parafusos para estabilizar a placa lateral.
- Durante a cirurgia, o cirurgião deve ser preparado para lidar com qualquer angulação residual em varo, abaulamento posterior ou rotação inadequada.
- Observa-se uma incidência de 4–12% de perda de fixação, mais comumente com padrões instáveis de fratura.
- A maioria das falhas de fixação é atribuível a problemas técnicos, como passagem do parafuso e/ou impactação inadequada dos fragmentos da fratura no momento da instalação do parafuso.

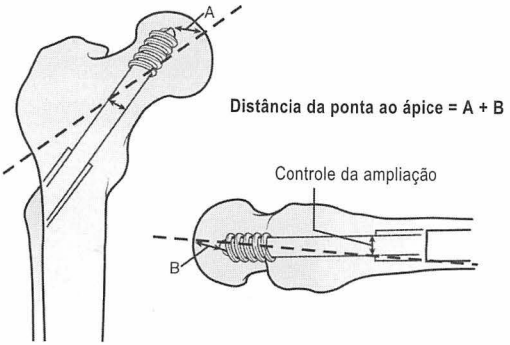

FIGURA 30.5 A distância da ponta ao ápice TAD (*tip-apex distance*), expressa em milímetros, é a soma das distâncias entre a ponta do parafuso de compressão até o centro da cabeça femoral nas incidências radiológicas anteroposterior e lateral. (De Baumgaertner MR, Chrostowski JH, Levy RN. Intertrochanteric hip fractures. Em: Browner BD, Levine AM, Jupiter JB, Trafton PG, eds. *Skeletal Trauma*. Vol. 2. Philadelphia; WB Saunders; 1992:1833-1881.)

- Clinicamente, observa-se encurtamento e deformidade maiores com o uso do parafuso deslizante de quadril em padrões instáveis.

Haste intramedular com parafuso cefalomedular (PFN)

- Este implante combina as características de um parafuso deslizante de quadril com as de uma haste intramedular (Fig. 30.6).
- **As vantagens são técnicas e mecânicas:** teoricamente, esses implantes podem ser inseridos de modo fechado com exposição limitada da fratura, menor perda sanguínea e menor dano tecidual do que com o parafuso deslizante. Além disso, esses implantes estão sujeitos a um menor momento de arqueamento do que o parafuso deslizante, devido à localização intramedular.
- O uso da haste intramedular com parafuso deslizante limita a quantidade de colapso da fratura, em comparação com o parafuso deslizante.
- A maioria dos estudos não demonstrou vantagem clínica da haste intramedular com parafuso deslizante com relação ao parafuso deslizante nos padrões estáveis de fratura.
- O uso de hastes intramedulares com parafuso deslizante é mais eficaz nas fraturas transtrocantéricas com extensão subtrocantérica e naquelas com obliquidade reversa.

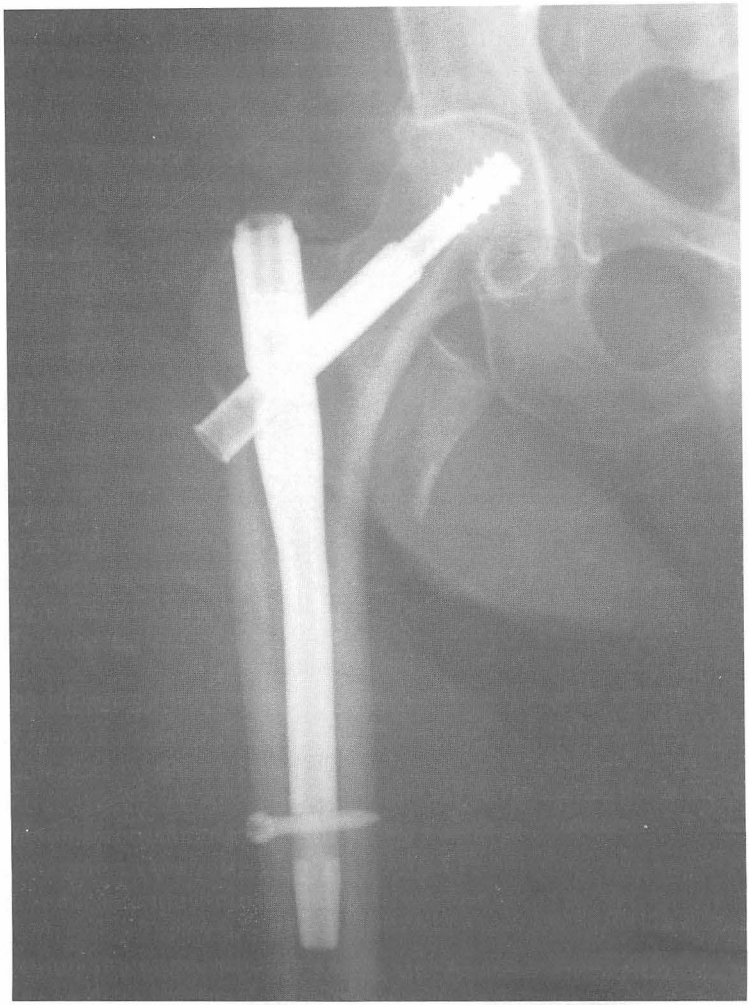

FIGURA 30.6 Fratura transtrocantérica instável estabilizada com uma haste cefalomedular.

- O uso de hastes intramedulares com parafuso deslizante de modelos mais antigos está associado a risco elevado de fratura do fêmur na ponta da haste ou no ponto de inserção do parafuso de bloqueio distal.

Artroplastia

- É utilizada de modo bem-sucedido em pacientes nos quais a RAFI falhou, nos quais o risco de uma nova fixação interna é alto.
- Uma hemiartroplastia com substituição do calcar pode ser necessária devido ao nível da fratura.
- A artroplastia primária para fraturas transtrocantéricas instáveis gera até 94% de bons resultados funcionais em séries limitadas.
- As desvantagens incluem morbidade associada a um procedimento cirúrgico mais extenso, problemas de fixação interna com a reinserção do trocânter maior e risco de luxação pós-operatória da prótese.

Fixação externa

- Comumente não é considerada para o tratamento das fraturas transtrocantéricas do fêmur.
- As primeiras experiências com a fixação externa para as fraturas transtrocantéricas foram associadas a complicações pós-operatórias, como soltura dos pinos, infecção e colapso em varo.
- Estudos recentes relataram bons resultados com o uso de pinos revestidos com hidroxiapatita.

Considerações especiais

- Com o uso do parafuso deslizante de quadril (DHS), o desvio do trocânter maior deve ser fixado com a técnica da banda de tensão ou com uma estrutura com placa de estabilização trocantérica com parafusos.
- Fraturas basocervicais tratadas com parafuso deslizante de quadril (DHS) e haste intramedular podem necessitar de um parafuso antirrotacional adicional ou pino durante a inserção do implante.
- As fraturas com obliquidade reversa são mais bem tratadas como fraturas subtrocantéricas com um implante em ângulo fixo de 95° ou uma haste intramedular.
- As fraturas ipsolaterais da diáfise femoral, apesar de serem mais comuns em associação a fraturas do colo femoral, devem ser excluídas quando a lesão é causada por trauma por mecanismo de alta energia.

Reabilitação

- Mobilização precoce do paciente com carga conforme o tolerado pelo paciente.

COMPLICAÇÕES

- **Perda da fixação:** comumente resulta do colapso em varo do fragmento proximal com a saída do parafuso de compressão pela cabeça femoral; a incidência de falha de fixação chega a 20% nos padrões de fratura instáveis. A saída do parafuso de compressão pela cabeça femoral geralmente ocorre em um período de 3 meses e pode ser causada por:
  - □ Posicionamento excêntrico do parafuso de compressão dentro da cabeça femoral (mais comum) (TAD 25 mm).
  - □ Fresagem inadequada que cria um segundo canal.
  - □ Incapacidade de obter-se uma redução estável.
  - □ Colapso excessivo da fratura, de maneira que a capacidade de deslizamento do dispositivo é ultrapassada.
  - □ Encaixe inadequado entre o parafuso e o barril, que impede o deslizamento.
  - □ Osteopenia grave, que pode impedir uma fixação firme.
    - As opções de tratamento incluem (1) aceitação da deformidade, (2) revisão da RAFI, que pode necessitar de metilmetacrilato, e (3) conversão para uma artroplastia.
- **Pseudoartrose:** rara, ocorrendo em menos de 2% dos pacientes, especialmente naqueles com padrões instáveis de fratura. Deve-se suspeitar do diagnóstico em um paciente com dor persistente do quadril e radiografias revelando uma radiolucência persistente no local da fratura, 4–7 meses após sua fixação. Com um estoque ósseo adequado, a repetição da fixação interna combinada com osteotomia em valgo e enxertia óssea pode ser considerada. Na maioria dos indivíduos idosos, a conversão para uma artroplastia parcial é preferida.
- **Deformidade rotacional:** resulta da rotação interna do fragmento distal no momento da fixação interna. Quando é grave e interfere na deambulação, a cirurgia de revisão com remoção da placa e osteotomia rotacional da diáfise femoral deve ser considerada.
- Com as hastes intramedulares de comprimento total, pode ocorrer impacto ou perfuração da região distal da haste sobre o córtex femoral anterior, secundários a uma desproporção entre a curvatura da haste e a femoral.

- **Efeito Z**, visto mais comumente com as hastes trocantéricas cefalomedulares com 2 parafusos: a falha pode resultar com a maioria dos parafusos proximais penetrando a articulação do quadril e o parafuso distal saindo pela cabeça femoral.
- **Osteonecrose da cabeça femoral:** rara após fraturas transtrocantéricas.
- Dissociação entre o parafuso de compressão e a placa lateral.
- Laceração traumática da artéria femoral superficial por um fragmento desviado do trocânter menor.

Fraturas do trocânter maior

- Fraturas isoladas do trocânter maior, apesar de raras, tipicamente ocorrem em pacientes mais velhos, como resultado de uma contratura muscular excêntrica ou, menos comumente, um impacto direto.
- O tratamento das fraturas do trocânter maior geralmente é conservador.
- O tratamento cirúrgico pode ser considerado em pacientes jovens e ativos com um trocânter maior amplamente desviado.
- RAFI com cerclagem do tipo banda de tensão dos fragmentos desviados e os músculos abdutores ou fixação com uma "placa-gancho" e parafusos são as técnicas preferidas (Fig. 30.7A,B).

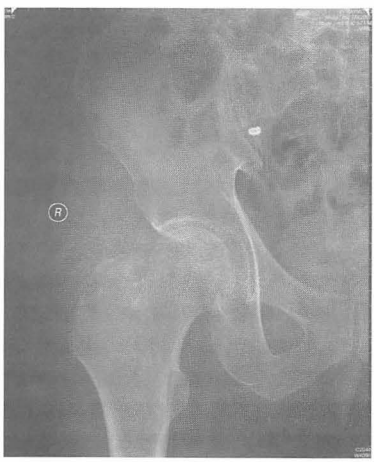

A

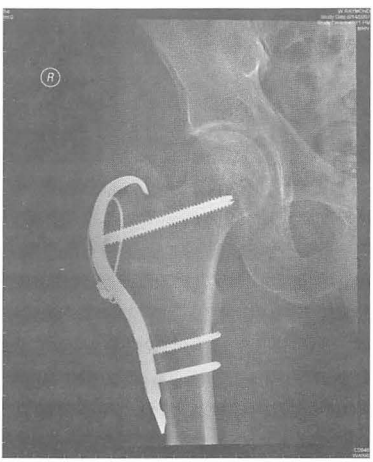

B

FIGURA 30.7 A, B Homem de 55 anos de idade que sofreu uma fratura desviada do trocânter maior **(A)**, tratado com uma placa-gancho trocantérica e cerclagem em banda de tensão **(B)**.

Fraturas do trocânter menor

- São mais comuns na adolescência, tipicamente secundárias a uma contratura forçada do iliopsoas.
- No idoso, as fraturas isoladas do trocânter menor são reconhecidas como patognomônicas de fraturas patológicas do fêmur proximal.

31 Fraturas subtrocantéricas

EPIDEMIOLOGIA

- As fraturas subtrocantéricas do quadril são responsáveis por aproximadamente 10–30% de todas as fraturas do quadril e afetam pessoas de todas as idades.

ANATOMIA

- A fratura subtrocantérica ocorre entre o trocânter menor e um ponto 5 cm distal a ele.
- O segmento subtrocantérico do fêmur está sujeito a alto índice de estresse biológico. Os córtices medial e posteromedial são os locais de maiores forças compressivas, enquanto o córtex lateral experimenta as maiores forças tensionais (Fig. 31.1).
- A área subtrocantérica do fêmur é composta principalmente por osso cortical. Portanto, essa região é menos vascularizada e o potencial de consolidação é menor, em comparação com as fraturas transtrocantéricas.
- As forças musculares deformantes sobre o fragmento proximal incluem abdução pelos glúteos, rotação externa pelos rotadores curtos e flexão pelo psoas. O fragmento distal é tracionado proximalmente e em varo pelos adutores (Fig. 31.2).

Mecanismo da lesão

- **Mecanismos de baixa energia:** indivíduos idosos sofrem pequenas quedas, nas quais a fratura ocorre através do osso enfraquecido (osteoporótico).
- **Mecanismos de alta energia:** adultos mais jovens com osso normal sofrem lesões relacionadas com acidentes automobilísticos, ferimentos por armas de fogo ou quedas de grandes alturas.
- **Fratura patológica:** a região subtrocantérica também é um local frequente de fraturas patológicas, sendo responsável por 17–35% de todas as fraturas subtrocantéricas.
- Dez por cento das fraturas subtrocantéricas por mecanismo de alta energia resultam de lesões por projéteis de arma de fogo.

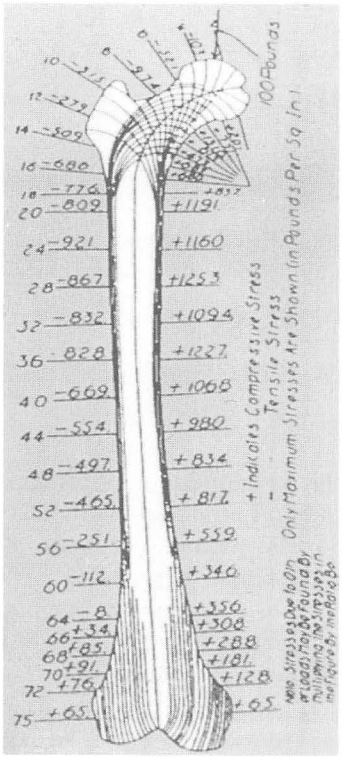

FIGURA 31.1 Diagrama de Koch demonstrando o estresse de compressão sobre a face medial e o estresse de tensão sobre a face lateral do fêmur. (De Bucholz RW, Heckman JD, Court-Brown C, *et al.*, eds. *Rockwood and Green's Fractures in Adults.* 6ª ed. Philadelphia: Lippincott Williams & Wilkins; 2006.)

AVALIAÇÃO CLÍNICA

- Pacientes envolvidos em traumatismos por mecanismos de alta energia devem ser submetidos a uma avaliação completa, conforme ATLS.
- Os pacientes tipicamente não conseguem deambular e apresentam graus variáveis de deformidade da extremidade inferior.
- A mobilização do quadril é dolorosa, com dor à palpação e edema da região proximal da coxa.
- Forças substanciais são necessárias para produzir esse padrão de fratura em pacientes jovens, lesões associadas devem ser esperadas e avaliadas com cuidado.
- Curativos e imobilizações devem ser completamente removidos, com o local da lesão sendo examinado à procura de evidências de comprometimento dos tecidos moles ou lesão aberta.

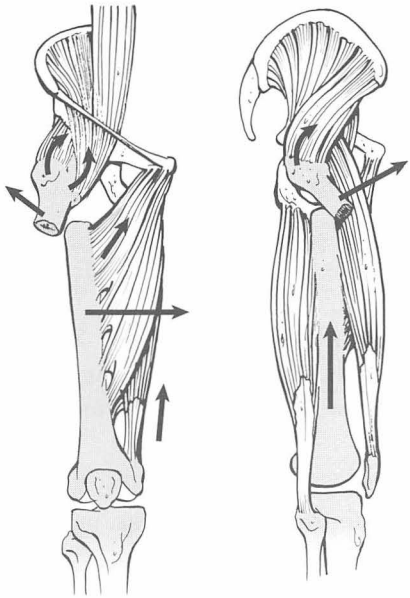

FIGURA 31.2 A força de deformação gerada pela tração sem oposição do iliopsoas causa flexão e rotação externa do fêmur proximal. (De Bucholz RW, Heckman JD, Court-Brown C, *et al.*, eds. *Rockwood and Green's Fractures in Adults.* 6ª ed. Philadelphia: Lippincott Williams & Wilkins; 2006.)

- A coxa representa um compartimento no qual a perda de volume por uma hemorragia pode ser significativa; a monitoração para choque hipovolêmico deve ser feita, inclusive de forma invasiva, se necessário.
- A imobilização provisória (tração transesquelética) até uma fixação definitiva deve ser feita para limitar maior dano aos tecidos moles e hemorragias.
- Um exame neurovascular cuidadoso é importante para excluir lesões associadas, apesar do comprometimento neurovascular relacionado com uma fratura subtrocantérica ser incomum.

AVALIAÇÃO RADIOLÓGICA

- Uma incidência anteroposterior do joelho (AP) e da pelve e incidências laterais do quadril e do fêmur devem ser realizadas.
- Deve ser avaliado todo o fêmur, incluindo o joelho.

- Lesões associadas devem ser avaliadas e, se houver suspeita delas, estudos radiológicos apropriados devem ser realizados.
- Uma escanometria contralateral é útil para determinar o comprimento femoral em fraturas altamente cominutivas.

CLASSIFICAÇÃO

Fielding

Baseia-se na localização da linha primária de fratura com relação ao trocânter menor (Fig. 31.3).

Tipo I: no nível do trocânter menor.
Tipo II: <2,5 cm abaixo do trocânter menor.
Tipo III: 2,5–5 cm abaixo do trocânter menor.

Seinsheimer

Baseia-se no número de fragmentos ósseos, na localização e no formato das linhas de fratura (Fig. 31.4).

Tipo I: fratura sem desvio ou qualquer fratura com menos de 2 mm de desvio dos fragmentos, apesar do padrão.
Tipo II: fraturas em 2 partes.
IIA: fratura transversa do fêmur em 2 partes.
IIB: fratura espiral em 2 partes, com o trocânter menor preso ao fragmento proximal.
IIC: fratura espiral em 2 partes, com o trocânter menor preso ao fragmento distal (padrão de obliquidade reversa).

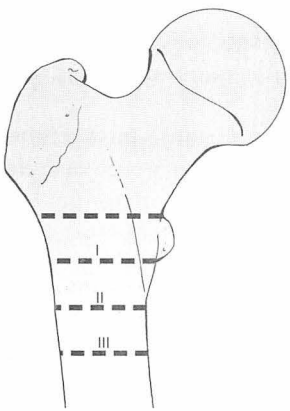

FIGURA 31.3 Classificação de Fielding para as fraturas subtrocantéricas. (De Bucholz RW, Heckman JD, Court-Brown C, *et al.*, eds. *Rockwood and Green's Fractures in Adults.* 6ª ed. Philadelphia: Lippincott Williams & Wilkins; 2006.)

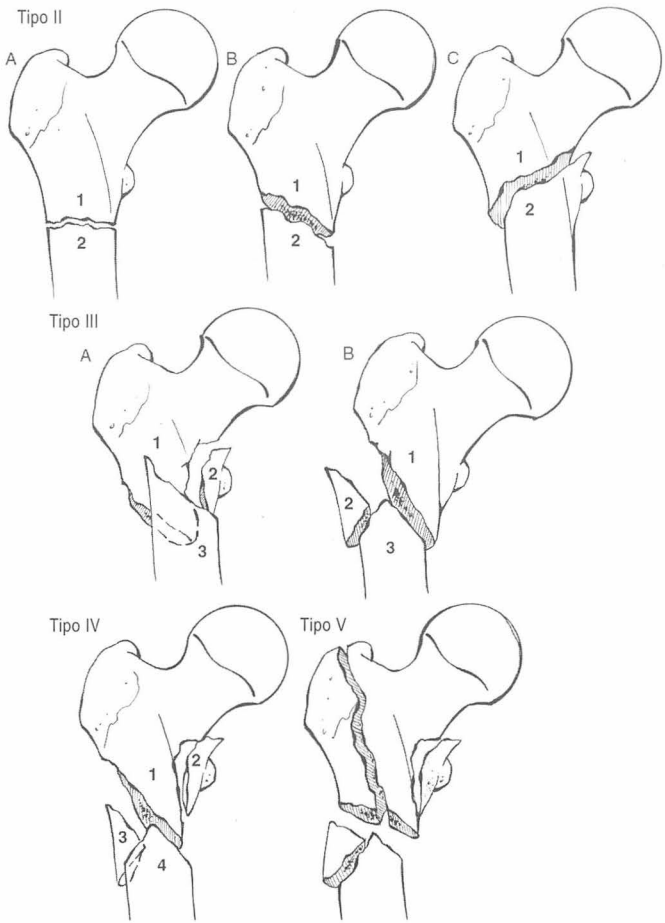

FIGURA 31.4 Classificação de Seinsheimer das fraturas subtrocantéricas. (De Bucholz RW, Heckman JD, Court-Brown C, *et al.*, eds. *Rockwood and Green's Fractures in Adults.* 6ª ed. Philadelphia: Lippincott Williams & Wilkins; 2006.)

Tipo III: fraturas em 3 partes.
IIIA: fratura em 3 partes, na qual o trocânter menor faz parte do terceiro fragmento, que possui uma espícula inferior de córtex com comprimento variável.
IIIB: fratura em 3 partes do terço proximal do fêmur, com a terceira parte sendo um fragmento em borboleta.

Tipo IV: fratura cominutiva com 4 ou mais fragmentos.
Tipo V: fratura subtrocantérica-transtrocantérica, incluindo qualquer fratura subtrocantérica com extensão através do trocânter maior.

Russell-Taylor

Foi criada em resposta ao desenvolvimento das hastes interbloqueadas de primeira e segunda gerações (cefalomedulares), como um guia para a escolha do implante (pode ser obsoleta no momento).

Tipo I: fraturas com a fossa do piriforme intacta.
A: o trocânter menor está preso ao fragmento proximal (Fig. 31.5).
B: o trocânter menor está solto do fragmento proximal.
Tipo II: fraturas que se estendem para dentro da fossa do piriforme.
A: apresentam uma configuração medial estável (córtex posteromedial).
B: apresentam cominuição da fossa do piriforme e do trocânter menor, associada a graus variáveis de cominuição da diáfise femoral.

FIGURA 31.5 Fratura subtrocantérica fixada com haste IM.

Classificação da OTA para as fraturas subtrocantéricas

Ver Fracture and Dislocation Classification Compendium em http://www.ota.org/compendium/compendium.html.

TRATAMENTO

Conservador (histórico)

- Envolve o uso de tração esquelética na posição 90/90°, seguida por imobilização em espica gessada.
- Reservado somente para indivíduos idosos que não sejam candidatos ao tratamento cirúrgico e para crianças.
- O tratamento conservador geralmente resulta em maiores morbidade e mortalidade em adultos, bem como em pseudoartrose, demora na consolidação e consolidação viciosa com angulação em varo, deformidade rotacional e encurtamento.

Cirúrgico

- O tratamento cirúrgico está indicado na maioria das fraturas subtrocantéricas.

Implantes

Haste interbloqueada

- As hastes de primeira geração (cefalomedulares) estão indicadas para fraturas subtrocantéricas com ambos os trocanteres intactos.
- As hastes cefalomedulares de segunda geração (*i. e.*, reconstrução) estão indicadas para todas as fraturas, especialmente aquelas com perda do córtex posteromedial. Podem ser do tipo que começam no trocânter ou no piriforme.
- As hastes de segunda geração também podem ser utilizadas nas fraturas que se estendem para a fossa piriforme.
- Com o uso das hastes intramedulares, deve-se monitorar a possibilidade de escape da haste posteriormente pelo fragmento proximal. Também se deve monitorar um comum desalinhamento em varo e flexão do fragmento proximal. Distalmente, a perfuração anterior pode ocorrer devido a uma desproporção com o raio de curvatura do fêmur distal.

Placa com ângulo fixo de 95°

- As placas de ângulo fixo de 95° são mais bem adaptadas para as fraturas que envolvem os 2 trocanteres; um parafuso acessório

pode ser inserido por baixo da placa de ângulo fixo ou parafuso no calcar, para aumentar a fixação proximal (Fig. 31.6).

- Esses implantes atuam como uma banda de tensão quando o córtex posteromedial é restaurado.
- Um parafuso condilar dinâmico é tecnicamente mais fácil de inserir que uma placa lâmina.
- Placas bloqueadas pré-moldadas para o fêmur proximal são uma nova alternativa para as placas de ângulo fixo e parafusos tradicionais.
- Deve-se tomar cuidado para não desvascularizar os fragmentos da fratura durante a redução e a fixação.

Parafuso deslizante de quadril

- É uma opção ruim de implante para as fraturas subtrocantéricas.

Enxertia óssea

- As técnicas de redução fechada diminuíram a necessidade de enxertia óssea, porque os fragmentos da fratura não estão desvascularizados na mesma extensão encontrada na redução aberta.

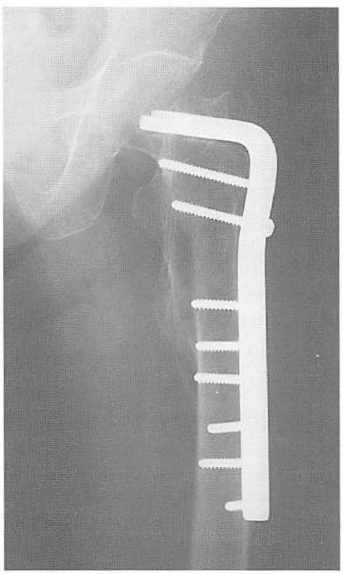

FIGURA 31.6 Uma fratura subtrocantérica fixada com placa lâmina em ângulo fixo e enxertia óssea do córtex posteromedial. (De Bucholz RW, Heckman JD, Court-Brown C, *et al.*, eds. *Rockwood and Green's Fractures in Adults.* 6ª ed. Philadelphia: Lippincott Williams & Wilkins; 2006.)

- Se necessário, deve ser inserida através do local da fratura, geralmente antes da aplicação da placa.

Fraturas subtrocantéricas expostas:

- São raras e quase sempre associadas a lesões penetrantes ou traumas por mecanismo de alta energia por acidente automobilístico ou queda de grandes alturas.
- O tratamento consiste em debridamento cirúrgico imediato e estabilização óssea.

COMPLICAÇÕES

Perda da fixação

- Com os implantes que utilizam placas e parafusos, a falha geralmente ocorre secundária a uma quebra do parafuso da cabeça e do colo femoral em pacientes com osso osteopênico ou quebra da placa.
- Com as hastes interbloqueadas, a perda de fixação comumente está associada a falha de bloqueio estático do implante, cominuição do portal de entrada ou uso de haste de menor diâmetro. As hastes cefalomedulares tendem a falhar quando a consolidação não ocorre. A haste falha por fadiga através do parafuso de compressão na haste (Fig. 31.7).

FIGURA 31.7 Mulher de 71 anos de idade, 1 ano após fratura subtrocantérica do fêmur direito com pseudoartrose e falha do material de síntese através do orifício do parafuso de compressão da haste.

- A falha de fixação envolve a remoção do material de síntese, revisão da fixação interna com placa e parafusos ou haste interbloqueada e enxertia óssea.

Pseudoartrose

- Pode ser evidente em um paciente incapaz de restaurar a carga total sobre o membro 4–6 meses após a cirurgia.
- Os sintomas são dor na região proximal da coxa durante a tentativa de colocar carga sobre o membro.
- A pseudoartrose geralmente é acompanhada por deformidade da fratura.
- As pseudoartroses que se desenvolvem após a fixação intramedular com haste podem ser tratadas mediante a remoção do implante, seguida por repetição da fresagem e colocação de uma haste intramedular de maior diâmetro.
- A correção da deformidade em varo ou flexão é importante para o sucesso da cirurgia da pseudoartrose de fraturas subtrocantéricas.

Consolidação viciosa

- O paciente pode queixar-se de claudicação, discrepância no comprimento dos membros inferiores ou deformidade rotacional.
- Coxa vara geralmente é o resultado de uma deformidade em abdução não corrigida do segmento proximal, causada pelos abdutores do quadril.
- Uma osteotomia em valgo e revisão da fixação interna com enxertia óssea constituem o tratamento usual para uma redução inadequada em varo.
- Uma discrepância entre o comprimento dos membros inferiores é um problema complexo, que tem maior probabilidade de ocorrer após uma fratura com extensa cominuição da diáfise femoral, estabilizada com uma haste bloqueada de maneira dinâmica e não estática.
- Pode ocorrer uma rotação inadequada com o uso de placa e parafusos ou uma haste intramedular se o cirurgião não estiver alerta para essa complicação potencial.

32 Diáfise femoral

EPIDEMIOLOGIA

- Há uma distribuição bimodal das fraturas que são mais frequentes em homens entre 15–24 anos de idade e mulheres com 75 anos ou mais.
- As fraturas da diáfise femoral ocorrem mais frequentemente em homens jovens após traumas de alta energia e em mulheres idosas após mecanismos de baixa energia, como quedas.
- A distribuição bimodal atinge seu pico entre 25–65 anos de idade, com incidência geral de aproximadamente 10 a cada 100.000 pessoas a cada ano.

ANATOMIA

- O fêmur é o maior osso tubular do corpo e está circundado pela maior massa muscular. Uma importante característica da diáfise femoral é sua curvatura anterior.
- O córtex medial está sob compressão, enquanto o córtex lateral está sob tensão.
- O istmo do fêmur é a região com menor diâmetro intramedular (IM); o diâmetro do istmo afeta o tamanho da haste IM que pode ser inserida na diáfise femoral.
- A diáfise femoral está sujeita a grandes forças de deformação, causadas pela musculatura (Fig. 32.1):
  - **Abdutores (glúteo médio e mínimo):** inserem-se no trocânter maior e abduzem o fêmur proximal após fraturas subtrocantéricas e da diáfise femoral.
  - **Iliopsoas:** flexiona e roda externamente o fragmento proximal, devido à sua fixação no trocânter menor.
  - **Adutores:** cobrem a maioria das fraturas da diáfise e exercem uma forte carga axial e em varo sobre o osso por tração sobre o fragmento distal.
  - **Gastrocnêmio:** atua nas fraturas da diáfise distal e supracondilares, flexionando o fragmento distal.
  - **Fáscia lata:** atua como uma banda de tensão, resistindo contra forças de angulação medial dos adutores.

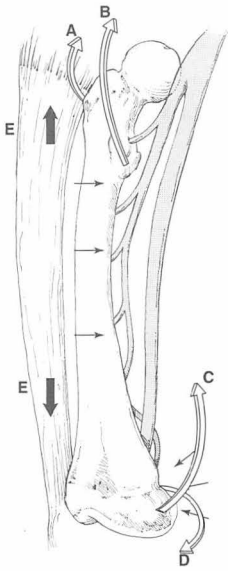

FIGURA 32.1 Forças deformantes sobre o fêmur; abdutores **(A)**, iliopsoas **(B)**, adutores **(C)** e origem do gastrocnêmio **(D)**. As forças de angulação medial encontram resistência pela fáscia lata **(E)**. Locais potenciais de lesão vascular após fraturas são o hiato adutor e os vasos perfurantes da profunda do fêmur. (De Bucholz RW, Heckman JD, eds. *Rockwood and Green's Fractures in Adults.* 5ª ed. Baltimore: Lippincott Williams & Wilkins; 2002.)

- **A musculatura da coxa é dividida em 3 compartimentos fasciais distintos (Fig. 32.2):**
  1. **Compartimento anterior:** composto pelos músculos quadríceps femoral, iliopsoas, sartório e pectíneo, bem como pela artéria, pelo nervo e pela veia femorais além do nervo cutâneo femoral lateral.
  2. **Compartimento medial:** contém os músculos grácil, adutor longo, adutor curto, adutor magno e obturador externo, juntamente com a artéria, a veia e o nervo obturadores e a artéria profunda do fêmur.
  3. **Compartimento posterior:** inclui o bíceps femoral, o semitendíneo, o semimembranoso, uma porção do músculo adutor magno, ramos da artéria profunda do fêmur, o nervo ciático e o nervo cutâneo femoral posterior.
- Devido ao grande volume dos 3 compartimentos fasciais da coxa, as síndromes compartimentais são muito menos comuns que na perna.
  - O suprimento vascular para a diáfise femoral deriva principalmente da artéria femoral profunda. Um ou dois vasos nutridores entram no osso proximal e posteriormente ao longo da linha áspera. A seguir, essa artéria ramifica-se proximal e distalmente para gerar circulação endosteal para a diáfise. Os

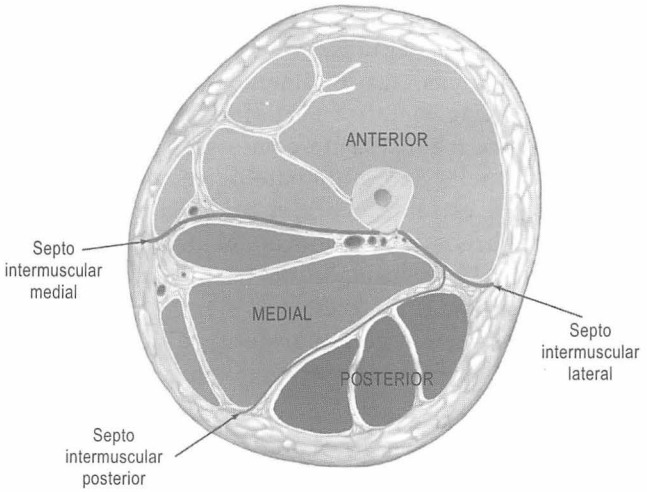

FIGURA 32.2 Diagrama transversal da coxa, demonstrando os 3 principais compartimentos. (De Bucholz RW, Heckman JD, Court-Brownl, *et al.*, eds. *Rockwood and Green's Fractures in Adults.* 6ª ed Baltimore: Lippincott Williams & Wilkins; 2006.)

vasos periosteais também entram no osso ao longo da linha áspera e fornecem sangue para o terço externo do córtex. Os vasos endosteais suprem os 2/3 internos do córtex.

- □ Após a maioria das fraturas da diáfise femoral, o suprimento de sangue endosteal é rompido e os vasos periosteais proliferam, para atuar como a fonte primária de sangue para a consolidação. O suprimento vascular acaba sendo restaurado tardiamente no processo de consolidação.
- □ A fresagem pode obliterar ainda mais a circulação endosteal que, por sua vez, retorna rapidamente em 3–4 semanas.

■ As fraturas da diáfise femoral consolidam prontamente se o suprimento sanguíneo não for gravemente comprometido. Portanto, é importante evitar um descolamento do periósteo excessivo, em especial na face posterior, onde a artéria entra no osso no nível da linha áspera.

MECANISMO DA LESÃO

■ As fraturas da diáfise femoral em adultos quase sempre são o resultado de traumatismo por mecanismo de alta energia e re-

sultam de acidentes automobilísticos, lesões por arma de fogo ou quedas de grandes alturas.

- Fraturas patológicas, especialmente em idosos, comumente ocorrem na junção metafisária-diafisária relativamente fraca. Qualquer fratura inconsistente com o grau do traumatismo deve levantar suspeita de fratura patológica.
- As fraturas por estresse ocorrem principalmente em recrutas militares ou corredores. A maioria dos pacientes relata um aumento recente da intensidade no treinamento imediatamente antes do início da dor na coxa.
- Recentemente, fraturas do fêmur por insuficiência foram diagnosticadas em pacientes que utilizaram bifosfonatos por longos períodos.

AVALIAÇÃO CLÍNICA

- Como essas fraturas tendem a resultar de um traumatismo por mecanismo de alta energia, uma pesquisa completa com o sitema ATLS está indicada.
- O diagnóstico de uma fratura da diáfise femoral geralmente é óbvio, com o paciente se apresentando sem conseguir deambular, com dor, deformidade variável, edema e encurtamento da extremidade afetada.
- Um exame neurovascular cuidadoso é essencial, embora a lesão neurovascular raramente esteja associada a fraturas da diáfise femoral.
- Um exame completo do quadril e do joelho ipsolateral deve ser realizado, incluindo inspeção sistemática e palpação. O teste do arco de movimentos ou da estrutura ligamentar geralmente não é possível na presença de uma fratura da diáfise femoral e pode resultar em desvio. As lesões ligamentares do joelho são comuns e precisam ser avaliadas após a fixação da fratura.
- Pode haver uma grande perda sanguínea na região da coxa. A perda média de sangue em uma série foi superior a 1.200 mL, e 40% dos pacientes chegam a necessitar de transfusões. Portanto, uma avaliação pré-operatória cuidadosa da estabilidade hemodinâmica é essencial, apesar da presença ou ausência de lesões associadas.
- A ausência de traumatismo ou fraturas por mecanismos de baixa energia deve alertar o examinador para causas patológicas.

LESÕES ASSOCIADAS

- Lesões associadas são comuns e podem estar presentes em até 5–15% dos casos, com os pacientes se apresentando com traumatismo múltiplo de sistemas, coluna, pelve e extremidade inferior ipsolateral.
- Lesões ligamentares e meniscais do joelho ipsolateral estão presentes em 50% dos pacientes com fraturas fechadas da diáfise femoral.

AVALIAÇÃO RADIOLÓGICA

- Incidências anteroposterior (AP) e lateral de fêmur, quadril e joelho, bem como uma incidência AP da pelve, devem ser obtidas.
- As radiografias devem ser criticamente avaliadas para determinar o padrão da fratura, a qualidade óssea, a presença de perda óssea, cominuição associada, presença de ar nos tecidos moles e o grau de encurtamento da fratura.
- Deve-se avaliar a região do fêmur proximal, à procura de evidências de fraturas associadas do colo femoral ou intertrocantéricas.
- Se uma imagem de tomografia computadorizada de abdome ou pelve for obtida por outros motivos, deve ser revista, porque pode fornecer evidências de lesão do acetábulo ou do colo femoral ipsolateral.

CLASSIFICAÇÃO

Descritiva

- Lesão aberta *vs.* fechada.
- **Localização:** terço proximal, médio ou distal.
- **Localização:** istmal, infraístmica ou supracondilar.
- **Padrão**: espiral, oblíqua ou transversa.
- Cominutiva, segmentar ou fragmento em formato de borboleta.
- Angulação ou deformidade rotacional.
- **Desvio:** encurtamento ou translação.

Winquist e Hansen (Fig. 32.3)

- Baseia-se na cominuição da fratura.
- Era utilizada antes do uso de hastes IM bloqueadas estaticamente.

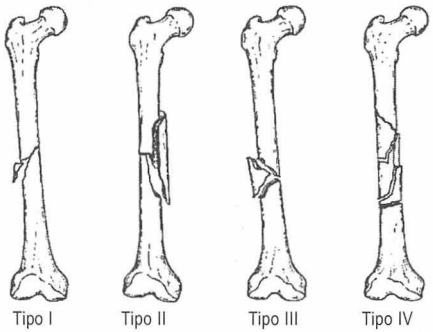

FIGURA 32.3 Classificação de Winquist e Hansen para as fraturas da diáfise femoral. (De Browner BD, Jupiter JB, Levine AM, *et al. Skeletal Trauma.* Philadelphia: WB Saunders; 1992:1537.)

Tipo I: mínima ou nenhuma cominuição.
Tipo II: pelo menos 50% de ambos os fragmentos estão intactos.
Tipo III: 50–100% de cominuição cortical.
Tipo IV: cominuição circunferencial sem contato cortical.

Classificação da OTA para as fraturas da diáfise femoral

Ver Fracture and Dislocation Classification Compendium, em http://www.ota.org/compendium/compendium.html.

TRATAMENTO

Conservador

Tração esquelética

- Atualmente, a abordagem fechada como o tratamento definitivo para as fraturas da diáfise femoral em grande parte é limitada para adultos com comorbidades clínicas significativas que impedem o tratamento cirúrgico.
- O objetivo da tração esquelética é restaurar o comprimento femoral, limitar as deformidades rotacionais e angulares, diminuir os espasmos dolorosos e minimizar a perda de sangue pela coxa.

- A tração esquelética geralmente é utilizada como uma medida contemporizadora antes da cirurgia, para estabilizar a fratura e prevenir contra um encurtamento.
- Uma regra prática geral é utilizar 1/9 ou 15% do peso corporal (geralmente 9–18 kg) de tração geralmente é aplicado sobre a extremidade. Uma radiografia lateral deve ser utilizada para avaliar o comprimento da fratura.
- Os pinos femorais distais devem ser passados extracapsularmente, para evitar a possibilidade de artrite séptica. Pinos na tíbia proximal costumam ser posicionados no nível do tubérculo tibial e são passados por 2 corticais.
- A passagem segura do pino geralmente é feita da região medial para a lateral no fêmur distal (afastado da artéria femoral) e da região lateral para a medial na tíbia proximal (afastado do nervo fibular).
- Problemas com o uso da tração esquelética para o tratamento definitivo da fratura incluem rigidez de joelho, encurtamento do membro, ossificação heterotópica do quadríceps, hospitalização prolongada, problemas respiratórios e cutâneos e pseudoartrose.

Cirúrgico

- A estabilização cirúrgica é o padrão de tratamento para a maioria das fraturas da diáfise femoral.
- A estabilização cirúrgica deve ocorrer em 24 h, se possível.
- A estabilização precoce de lesões nos ossos longos parece ser particularmente importante no paciente politraumatizado.

Fixação com haste intramedular

- É o padrão de tratamento para as fraturas da diáfise femoral.
- Sua localização IM resulta em menores estresses tensionais e de cisalhamento sobre o implante do que a fixação com placas. Os benefícios das hastes IM sobre a fixação com placa incluem exposição e dissecção menos extensa, menor índice de infecção e menor formação de tecido cicatricial na musculatura do quadríceps.
- A estabilização fechada com haste IM nas fraturas fechadas tem a vantagem de manter o hematoma da fratura e o periósteo integros. Na necessidade de fresagem, esses elementos fornecem uma combinação de materiais osteoindutores e osteocondutores para o local da fratura.

- Outras vantagens incluem uso funcional precoce da extremidade, restauração do comprimento e do alinhamento nas fraturas cominutivas, além de consolidação rápida e em altos índices (> 95%), com baixos níveis de nova fratura.

Haste intramedular inserida anterogradamente

- A cirurgia pode ser feita em uma mesa ortopédica ou em uma mesa radiolucente, com ou sem tração esquelética.
- O paciente pode ser colocado em decúbito dorsal ou lateral. O posicionamento em decúbito dorsal permite acesso sem impedimento a todo o paciente. O posicionamento em decúbito lateral facilita a identificação do ponto de entrada na base do piriforme, mas pode estar contraindicado na presença de comprometimento pulmonar.
- Pode ser utilizada uma abordagem pela fossa do piriforme ou trocantérica maior como ponto de entrada. A vantagem do ponto de entrada no piriforme é que ele está alinhado com o canal medular do fêmur. Entretanto, é mais fácil localizar o ponto de entrada no trocânter maior. O uso do ponto de entrada no trocânter maior requer o uso de uma haste com arqueamento proximal em valgo para compensar com o ponto de entrada afastado do eixo.
- Com as hastes atuais, a colocação de hastes de maior diâmetro, um encaixe maior ao longo de um grande comprimento do canal medular não é mais necessário. No momento, a maioria dos estudos corrobora a fresagem antes da colocação da haste.
- O papel das hastes IM não fresadas para o tratamento das fraturas diafisárias do fêmur permanece incerto. Os efeitos potencialmente negativos da fresagem para a inserção das hastes IM incluem elevação das pressões IM, na artéria pulmonar, da incidência de embolia gordurosa e aumento da disfunção pulmonar. As vantagens potenciais da fresagem incluem a capacidade de colocação de um implante de maior diâmetro, aumento do índice de consolidação e menor falha do material de síntese. No momento, a maioria dos estudos corrobora o uso da fresagem antes da colocação da haste.
- Todas as hastes IM devem ser estaticamente bloqueadas para manter o comprimento femoral e controlar a rotação. O número de parafusos de bloqueio distal necessário para manter o comprimento adequado, o alinhamento e a rotação da estrutura implante-osso dependem de vários fatores, incluindo cominuição

da fratura, localização da fratura, tamanho do implante, tamanho do paciente, qualidade óssea e atividade do paciente.

Haste intramedular inserida retrogradamente

- A principal vantagem com um portal de entrada retrógrado é a facilidade de identificação adequada do ponto de entrada.
- **As indicações relativas incluem:**
  - □ Lesões ipsolaterais, como fraturas do colo femoral, peritrocantéricas, acetabulares, patelares ou da diáfise tibial.
  - □ Fraturas bilaterais da diáfise femoral.
  - □ Pacientes com obesidade mórbida.
  - □ Mulheres gestantes.
  - □ Fratura periprotética acima de uma artroplastia total do joelho.
  - □ Amputação ipsolateral através do joelho em um paciente com fratura associada da diáfise femoral.
- As contraindicações incluem:
  - □ Restrição do movimento do joelho <60°.
  - □ Patela baixa.

Fixação externa

- Seu uso como tratamento definitivo para as fraturas da diáfise femoral tem indicações limitadas.
- Seu uso na maioria das vezes é provisório (controle de danos) (Fig. 32.4).
- **As vantagens incluem:**
  - □ O procedimento é rápido: um fixador externo temporário pode ser aplicado em menos de 30 min.
  - □ O suprimento vascular para o fêmur é pouco danificado durante a aplicação.
  - □ Nenhum material estranho adicional é introduzido na região da fratura.
  - □ Permite o acesso ao canal medular e aos tecidos circundantes nas fraturas abertas com cominuição significativa.
  - □ Permite a transferência de pacientes do centro cirúrgico para a UTI e vice-versa, mantendo a estabilização esquelética.
  - □ Até 2 semanas para converter para uma fixação IM.
- **Desvantagens:** a maioria relacionada com o uso dessa técnica como tratamento definitivo e incluem:
  - □ Infecção do trajeto do pino.

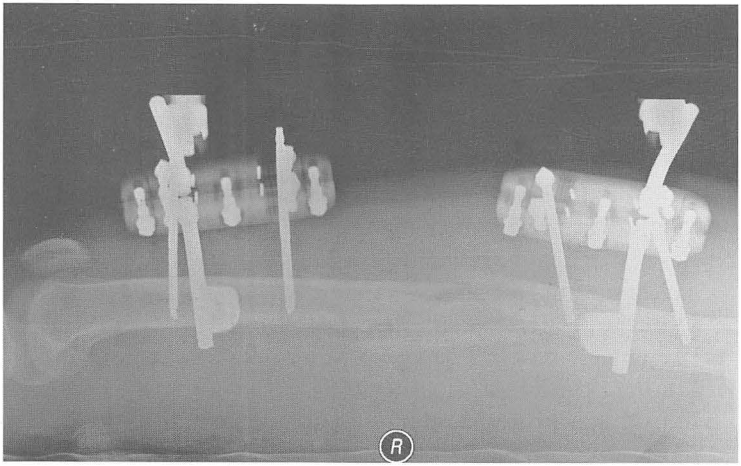

FIGURA 32.4 Fratura cominutiva do fêmur estabilizada com um fixador externo do tipo ponte.

- Perda da mobilização do joelho.
- Consolidação viciosa angular e encurtamento femoral.
- Capacidade limitada de estabilizar adequadamente a diáfise femoral.
- Risco potencial de infecção associado à conversão para haste IM.

- As indicações para uso da fixação externa incluem:
  - Uso como uma ponte temporária para a fixação com haste IM no paciente com lesão grave.
  - Lesão arterial ipsolateral que requer reparo.
  - Pacientes com contaminação grave dos tecidos moles, nos quais um segundo debridamento seria limitado por outros implantes.

Fixação com placas

A fixação com placas para a estabilização da diáfise femoral diminuiu com o uso das hastes IM.

- **As vantagens das placas incluem:**
  - Capacidade de obter uma redução anatômica em padrões adequados de fratura.

- A ausência de traumatismo adicional em locais remotos como o colo femoral, o acetábulo e o fêmur distal.
- Novos implantes permitem técnicas de inserção minimamente invasivas.

- **As desvantagens em comparação com o uso de hastes IM incluem:**
  - Necessidade de abordagem cirúrgica extensa com perda sanguínea, risco de infecção e lesão de tecidos moles associados, que pode resultar na formação de tecido cicatricial na musculatura do quadríceps, com seus efeitos sobre a mobilização do joelho e a força do quadríceps.
  - Menor vascularização abaixo da placa e blindagem contra estresses do osso aumentada pela placa.
  - A placa é um implante que sustenta carga; portanto, potencialmente há maior risco de falha do implante.
- **As indicações incluem:**
  - Canal medular extremamente estreito, onde a passagem da haste IM é impossível ou difícil.
  - Fraturas que ocorrem adjacentes ou através de uma consolidação viciosa prévia.
  - Obliteração do canal medular causada por infecção ou tratamento fechado prévio.
  - Fraturas com extensões associadas proximais ou distais nas regiões peritrocantéricas ou condilares.
  - Nos pacientes com lesão vascular associada, a exposição para reparo vascular frequentemente envolve uma ampla exposição do fêmur medial. Quando se deseja uma estabilização femoral rápida, uma placa pode ser rapidamente aplicada através de uma exposição medial aberta.
- Uma técnica aberta ou submuscular pode ser aplicada.
- Com a progressão da cominuição da fratura, o comprimento da placa também deve aumentar, de modo a ser necessário que pelo menos 4–5 orifícios (8–10 cátions) do comprimento da placa estejam presentes em cada lado da fratura.
- O uso rotineiro de enxertia com osso esponjoso nas fraturas da diáfise femoral fixadas com placas é questionável quando se utilizam técnicas indiretas de redução.

Fratura do fêmur no paciente politraumatizado

- O impacto da fixação femoral com haste e fresagem é controverso no paciente politraumatizado.

- Em uma população específica de pacientes com lesões múltiplas, a fixação IM precoce está associada à elevação de certos marcadores pró-inflamatórios.
- Foi sugerido que a fixação externa precoce de fraturas de ossos longos seguida pela fixação IM em um segundo tempo cirúrgico pode minimizar o impacto cirúrgico adicional em pacientes com alto risco de desenvolvimento de complicações (*i. e.*, pacientes extremos ou em processo de reanimação) (Fig. 32.5).

Fraturas ipsolaterais do fêmur proximal ou distal

- Fraturas concomitantes do colo femoral ocorrem em 3–5% dos pacientes com fraturas do colo femoral. As opções para a fixação cirúrgica incluem passagem anterógrada ou retrógrada de haste IM no fêmur com fixação do colo femoral utilizando-se vários parafusos e placa de compressão fixada com parafuso ao colo femoral. A sequência da estabilização cirúrgica é controversa.
- Fraturas ipsolaterais do fêmur distal podem existir como uma extensão distal da fratura diafisária ou como uma fratura distinta. As opções para fixação incluem fixação de ambas as fra-

FIGURA 32.5 Fratura estabilizada de modo definitivo com uma haste IM.

turas com uma única placa, fixação da fratura da diáfise e femoral distal com placas separadas, estabilização com haste IM da fratura da diáfise e fixação com placa da fratura femoral distal ou estabilização com haste IM interbloqueada cobrindo ambas as fraturas (fraturas supracondilares altas).

Fraturas abertas da diáfise femoral

- Tipicamente resultam de traumas por mecanismo de alta energia. Automaticamente, uma lesão do tipo 3 devido à dissecação dos tecidos moles.
- Os pacientes frequentemente apresentam várias outras lesões ortopédicas e envolvimento de vários sistemas orgânicos.
- O tratamento é feito mediante debridamento urgente com estabilização esquelética conforme a condição do paciente permitir.
- A estabilização geralmente envolve a colocação de uma haste IM fresada.

REABILITAÇÃO

- A mobilização precoce do paciente fora do leito é recomendada.
- A mobilização precoce do joelho está indicada.
- A liberação de carga sobre a extremidade é determinada por diversos fatores, incluindo lesões associadas do paciente, estado dos tecidos moles, tipo de implante e localização da fratura.

COMPLICAÇÕES

- **Lesão nervosa:** incomum, porque os nervos femoral e ciático ficam envoltos pela musculatura por todo o comprimento da coxa. A maioria das lesões resulta de tração ou compressão durante a cirurgia.
- **Lesão vascular:** pode resultar do pinçamento da artéria femoral no hiato adutor.
- **Síndrome de compartimento:** ocorre somente nos casos de sangramento significativo. Apresenta-se na forma de uma dor desproporcional, edema tenso na coxa, torpor ou parestesias na região medial da coxa (distribuição do nervo safeno) ou distensão passiva dolorosa do quadríceps.
- **Infecção (incidência <1% nas fraturas fechadas):** o risco é maior nas estabilizações com haste IM abertas *vs.* fechadas. As fratu-

ras abertas dos tipos I, II e IIIA apresentam baixo risco de infecção com a haste IM, enquanto as fraturas com contaminação macroscópica, osso exposto e lesão extensa dos tecidos moles (tipos IIIB e IIIC) apresentam maior risco de infecção, qualquer que seja o método de tratamento.

- **Refratura:** os pacientes estão vulneráveis durante a formação inicial do calo e após a remoção do material de síntese. Geralmente associada ao uso de placas e fixadores externos.
- **Pseudoartrose e demora na consolidação:** incomum. A demora na consolidação é definida por uma consolidação que leva mais de 6 meses, geralmente relacionada com um suprimento sanguíneo insuficiente (*i. e.*, descolamento do periósteo excessivo, estresses repetidos descontrolados, infecção e tabagismo). A pseudoartrose é diagnosticada quando a fratura não apresenta mais potencial de consolidação.
- **Consolidação viciosa:** geralmente em varo, rotação interna e/ou encurtamento, devido às forças deformantes musculares ou pela técnica cirúrgica.
- **Falha do material de fixação:** resulta de uma pseudoartrose ou "carregamento cíclico" do material, especialmente nas fixações com placa.
- Pode ocorrer ossificação heterotópica proximalmente no local de inserção da haste ou dentro do quadríceps.

33 Fêmur distal

EPIDEMIOLOGIA

- As fraturas do fêmur distal são responsáveis por aproximadamente 7% de todas as fraturas femorais.
- Se as fraturas do quadril forem excluídas, 1/3 das fraturas do fêmur envolve sua porção distal.
- Existe uma distribuição etária bimodal, com alta incidência em adultos jovens após traumatismo por mecanismo de alta energia, como acidentes automobilísticos ou quedas de grandes alturas, e um segundo pico em idosos com fraturas causadas por pequenas quedas.
- As fraturas abertas ocorrem em 5–10% de todas as fraturas do fêmur distal.

ANATOMIA

- O fêmur distal inclui as regiões supracondilar e condilar (Fig. 33.1).
- A área supracondilar do fêmur é a zona entre os côndilos femorais e a junção entre a metáfise e a diáfise femorais, área que compreende os 10–15 cm distais do fêmur.

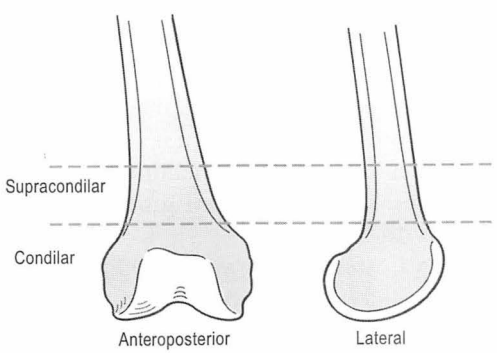

FIGURA 33.1 Desenho esquemático do fêmur distal. (Adaptado de Wiss D. *Master Techniques in Orthopaedic Surgery.* Philadelphia: Lippincott-Raven, 1998.)

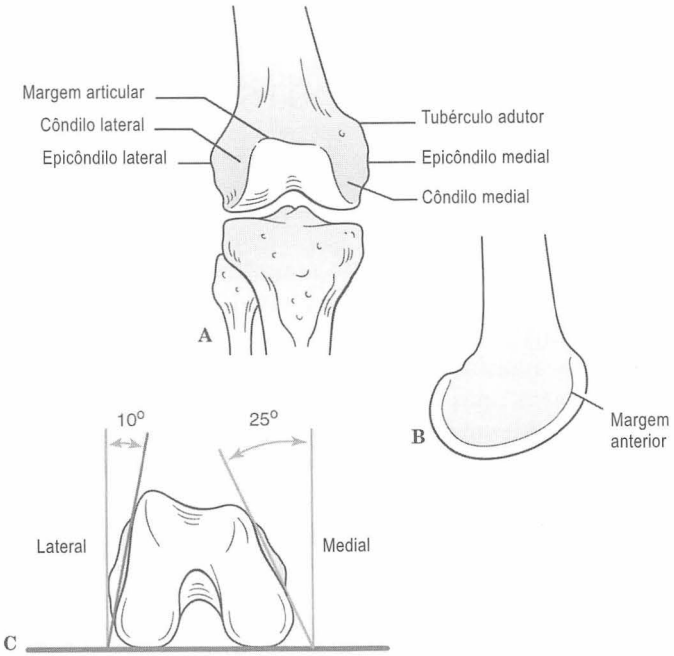

FIGURA 33.2 Anatomia do fêmur distal. **(A)** Vista anterior. **(B)** Vista lateral. A diáfise do fêmur está alinhada com a metade anterior do côndilo lateral. **(C)** Vista axial. O fêmur distal é trapezoidal. A superfície anterior inclina-se para baixo da região lateral para a medial, a parede lateral inclina-se 10° e a parede medial, 25°. (Adaptado de Wiss D, Watson JT, Johnson EE. Fractures of the knee. Em: Rockwood CA, Green DP, Bucholz RW, *et al.*, eds. *Rockwood and Green's Fractures in Adults*. 4ª ed. Philadelphia: Lippincott-Raven; 1996.)

- O fêmur distal se alarga a partir de uma diáfise cilíndrica para formar 2 côndilos curvos separados por um sulco intercondilar.
- O côndilo medial estende-se mais distalmente e é mais convexo que o côndilo lateral do fêmur, configuração responsável pelo valgo fisiológico do fêmur.
- Quando se observa o fêmur lateralmente, a diáfise femoral está alinhada com a metade anterior do côndilo lateral (Fig. 33.2).
- Quando se observa a superfície distal do fêmur de frente, os côndilos são mais largos posteriormente, formando um trapézio.
- Normalmente, a articulação do joelho fica paralela ao chão. Na média, o eixo anatômico (o ângulo entre a diáfise do fêmur e a

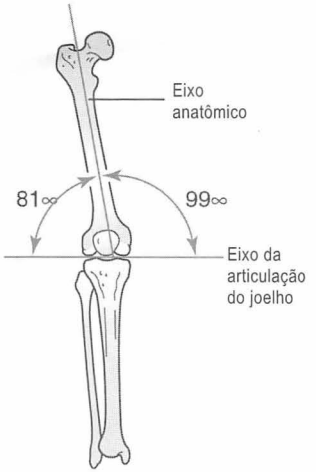

FIGURA 33.3 Alinhamento da extremidade inferior. A articulação do joelho é paralela ao chão. O fêmur apresenta uma inclinação de 9° em valgo com relação à articulação do joelho. (Adaptado de Browner BD, Levine AM, Jupiter JB. *Skeletal Trauma: Fractures, Dislocations, Ligamentous Injuries.* 2ª ed. Philadelphia: WB Saunders; 1997.)

articulação do joelho) tem uma angulação de 9° em valgo (variação de 7–11°) (Fig. 33.3).

- Forças deformadoras oriundas das inserções musculares causam padrões característicos de desvio (Fig. 33.4).
  - **Gastrocnêmio:** flexiona o fragmento distal, causando desvio posterior e angulação.

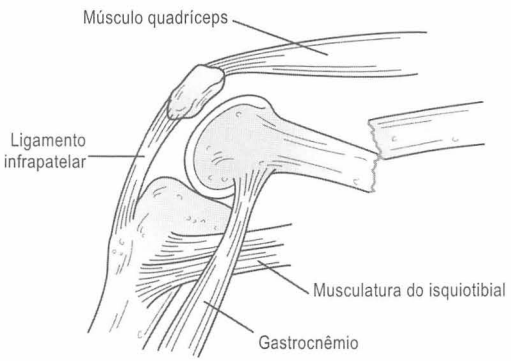

FIGURA 33.4 Vista lateral demonstrando as fixações musculares e forças deformantes resultantes, estas acarretando desvio posterior e angulação no local da fratura. (Adaptado de Browner BD, Levine AM, Jupiter JB. *Skeletal Trauma: Fractures, Dislocations, Ligamentous Injuries.* 2ª ed. Philadelphia: WB Saunders; 1997.)

- **Quadríceps e musculatura esquiotibiais:** exercem tração proximal, resultando em encurtamento da extremidade inferior.

MECANISMO DA LESÃO

- A maioria das fraturas do fêmur distal resulta de uma carga axial intensa com força em varo, valgo ou rotacional.
- Em adultos jovens, essa força tipicamente resulta de um trauma por mecanismo de alta energia, como em um acidente automobilístico ou queda de grandes alturas.
- No idoso, a força pode resultar de uma pequena queda sobre o joelho flexionado.

AVALIAÇÃO CLÍNICA

- Os pacientes tipicamente não são capazes de deambular com dor, edema e deformidade variável na região inferior da coxa e no joelho.
- A avaliação do estado neurovascular é mandatória. A proximidade das estruturas neurovasculares com relação à área da fratura é uma consideração importante. Um edema incomum e tenso na área poplítea e sinais incomuns de palidez e falta de pulso sugerem a ruptura de um grande vaso.
- A síndrome de compartimento da coxa é rara e está associada a grandes sangramentos na coxa.
- O exame de quadril, joelho, perna e tornozelo ipsolaterais é essencial.
- Quando uma fratura de fêmur distal está associada a uma laceração ou ferida puntiforme sobre a região, 120 mL de solução salina devem ser infiltrados no joelho, a partir de uma localização remota, para se determinar a continuidade com a ferida. As imagens de TC do joelho demonstrarão ar livre se a ferida comunicar-se com a articulação.

AVALIAÇÃO RADIOLÓGICA

- Radiografias anteroposterior, lateral e 2 oblíquas de 45° do fêmur distal devem ser obtidas.
- A avaliação radiológica deve incluir todo o fêmur.
- Incidências sob tração podem ser úteis para determinar melhor o padrão da fratura e a extensão intra-articular.
- Incidências contralaterais podem ser úteis na comparação e servem como guias para o planejamento pré-operatório.

- Fraturas intra-articulares complexas e lesões osteocondrais podem necessitar de imagens adicionais, com tomografia computadorizada, para auxiliar no término da avaliação diagnóstica e no planejamento pré-operatório.
- As imagens de ressonância magnética podem ser valiosas na avaliação de lesões associadas das estruturas ligamentares ou meniscais.
- A arteriografia pode estar indicada com uma luxação do joelho, já que 40% das luxações estão associadas a ruptura vascular, que se dá pelo fato de que o tronco vascular poplíteo é pinçado proximalmente no hiato adutor e distalmente no arco solear. Em contraste, a incidência de ruptura vascular com fraturas supracondilares isoladas fica entre 2–3%.

CLASSIFICAÇÃO

Descritiva

- Aberta *vs.* fechada.
- **Localização:** supracondilar, intercondilar, condilar.
- **Padrão:** espiral, oblíqua ou transversal.
- Envolvimento articular.
- Cominutiva, segmentar ou fragmento em asa de borboleta.
- Angulação ou deformidade rotacional.
- **Desvio:** encurtamento ou translação.

Neer

- Baseia-se na direção do desvio dos fragmentos distais.
- Não leva em consideração o desvio intra-articular.

Classificação da OTA para as fraturas do fêmur distal

Ver Fracture and Dislocation Classification Compendium, em http://www.ota.org/compendium/compendium.html.

TRATAMENTO

Conservador

- As indicações incluem fraturas sem desvio ou incompletas, fraturas estáveis impactadas em pacientes idosos, osteopenia grave, condições clínicas subjacentes avançadas ou algumas lesões por projétil de arma de fogo.

MANUAL DE FRATURAS.job_0180000.ps

- Nas fraturas estáveis e sem desvio, o tratamento é feito com a mobilização da extremidade em um *brace* articulado, com carga parcial.
- Nas fraturas desviadas, o tratamento conservador necessita de um período de 6–12 semanas de imobilização com aceitação da deformidade resultante, seguida por uso de um *brace*. O objetivo não é uma redução anatômica absoluta, mas a restauração do eixo da articulação do joelho com relação ao quadril e ao tornozelo. Problemas potenciais incluem deformidade em varo e em rotação interna, rigidez do joelho e a necessidade de hospitalização prolongada e repouso no leito.

Cirúrgico

- A maioria das fraturas do fêmur distal é melhor tratada com uma estabilização cirúrgica.
- A maioria dessas fraturas pode ser contemporizada em uma imobilização volumosa e acolchoada; nas fraturas com encurtamento significativo, a tração transesquelética tibial pode ser considerada.
- As fraturas articulares necessitam de redução anatômica da articulação e fixação com parafusos de compressão interfragmentar.
- O segmento articular é fixado ao segmento proximal, em um esforço para restaurar as relações anatômicas normais. Tal restauração deve incluir todas as relações angulares, translacionais e rotacionais.
- Nos pacientes idosos com osteopenia grave ou naqueles com amputação contralateral, o comprimento pode ser sacrificado em benefício de uma estabilidade da fratura e contato ósseo.
- Com o advento de técnicas mais biológicas de estabilização da fratura, diminuíram as necessidades de enxertia óssea.
- Pode-se utilizar cimento com polimetilmetacrilato ou com fosfato de cálcio no osso extremamente osteoporótico para aumentar a capacidade de fixação dos parafusos e/ou preencher lacunas ósseas.

Implantes

- **Parafusos:** na maioria dos casos, são utilizados juntamente com outros materiais de fixação. Nas fraturas unicondilares não cominutivas em adultos jovens com bom estoque ósseo, o uso

isolado de parafusos interfragmentares pode gerar uma fixação adequada.

- **Placas:** para controlar o alinhamento (particularmente varo e valgo) do segmento articular distal relativamente curto, um implante em ângulo fixo é mais estável.
  - **Placa-lâmina condilar de 95°:** gera excelente controle da fratura, mas é tecnicamente trabalhosa.
  - **Parafuso dinâmico condilar (DCS):** tecnicamente mais fácil de inserir que a placa-lâmina condilar, e a compressão interfragmentar também é possível devido ao seu *design* de parafuso de compressão. As desvantagens do DCS são o grande volume do implante e a dificuldade de controle rotacional, que é mais facilmente obtido com a placa-lâmina.
  - **Placas bloqueadas (com parafusos em ângulo fixo):** o desenvolvimento das placas bloqueadas tornou a placa periarticular não bloqueada relativamente obsoleta. As placas bloqueadas são uma alternativa para o DCS e a placa-lâmina. Os parafusos bloqueiam na placa e, portanto, geram estabilidade angular para o implante.
  - **Placas periarticulares não bloqueadas (placas-ponte condilares):** praticamente obsoletas.
- Hastes intramedulares (IM).
  - **Haste IM inserida por via anterógrada:** tem uso limitado, devido à natureza distal da fratura. É mais bem utilizada nos tipos supracondilares de fratura com um grande segmento distal.
  - **Haste IM inserida por via retrógrada:** tem a vantagem de melhorar a fixação distal. As desvantagens são a maior lesão à articulação do joelho e o potencial de sepse do joelho se a haste infectar. As hastes retrógradas devem ultrapassar o istmo proximalmente.
- Fixação externa.
  - Nos pacientes em que a condição clínica requer rápida estabilização da fratura ou naqueles com grandes lesões dos tecidos moles, a fixação externa permite uma fixação rápida e firme da fratura, bem como acesso à ferida e mobilização do paciente.
  - Uma fixação externa definitiva, apesar de raramente ser utilizada, pode ser feita com o uso de um fixador unilateral ou uma estrutura híbrida.
  - Os problemas incluem infecção do trato do pino, formação de tecido cicatricial na musculatura do quadríceps, demora na

consolidação ou pseudoartrose e perda da redução após a remoção do implante.

Lesão vascular associada

- A incidência estimada é de aproximadamente 2%.
- Se uma reconstrução arterial for necessária, deve ser feita após estabilização temporária (fixador externo) e antes da estabilização esquelética definitiva.
- O tratamento definitivo da fratura pode prosseguir após o procedimento vascular, se as condições do paciente permitirem.
- A fasciotomia da perna deve ser realizada em todos os casos.

Fraturas supracondilares após artroplastias totais de joelho

- Classificadas de acordo com a extensão da fratura e a estabilidade do implante.
- Sua incidência está aumentando e estão relacionadas com osteopenia, artrite reumatoide, uso prolongado de corticosteroides, fragilização da cortical anterior do fêmur e artroplastias de revisão.
- O tratamento baseia-se no estado do implante da artroplastia (bem fixado ou solto) e no nível de função pré-lesão.
- As opções cirúrgicas incluem:
  - **Estabilização com haste IM retrógrada:** formatos em caixa aberta, dependente da quantidade de osso distal.
  - **Fixação com placas:** permite o tratamento da maioria das fraturas, especialmente quando não há acesso através do componente femoral.
  - **Artroplastia de revisão:** para implantes que se soltaram assepticamente com fraturas associadas.

Tratamento pós-operatório

- A extremidade lesionada tipicamente é colocada em um dispositivo de mobilização contínua passiva no período pós-operatório imediato, se a pele e os tecidos moles tolerarem.
- A fisioterapia consiste em exercícios ativos para o arco de movimento e ausência de carga ou carga mínima com uso de muletas por 2–3 dias após uma fixação estável.
- A imobilização gessada pode ser utilizada se a fixação for tênue.

- A carga pode ser aumentada na presença radiológica de consolidação (6–12 semanas).
- A consolidação no idoso pode levar mais de 12 semanas.

COMPLICAÇÕES

- **Falha da fixação:** geralmente resulta de baixo estoque ósseo, falta de cooperação por parte do paciente nos cuidados pós-operatórios ou planejamento e execução cirúrgicos inadequados.
- **Consolidação viciosa:** resulta do desalinhamento no momento da cirurgia. Mais comum com o uso de hastes IM. Varo é a deformidade mais comum. A consolidação viciosa com a superfície articular em extensão pode resultar em hiperextensão relativa de joelho. A consolidação viciosa que resulta em incapacidade funcional pode ser tratada com osteotomia.
- **Pseudoartrose:** infrequente, devido ao rico suprimento vascular para essa região e à predominância de osso esponjoso. Maior incidência em idosos.
- **Osteoartrite pós-traumática:** pode resultar de uma falha na restauração da congruência articular, especialmente em pacientes mais jovens. Também pode refletir lesão condral no momento do trauma.
- **Infecção:** as fraturas abertas necessitam de debridamento meticuloso e irrigação copiosa (seriada, se necessário), com antibióticos intravenosos. Lesões abertas contíguas com o joelho necessitam de irrigação formal e debridamento para prevenir contra sepse do joelho.
- **Perda do movimento do joelho:** é a complicação mais comum, como resultado de formação de tecido cicatricial, dano do quadríceps ou ruptura articular durante a lesão. Se for significativa, pode requerer a lise das aderências ou quadricepsplastia para a restauração do movimento articular. Tal complicação é prevenida com redução anatômica, mobilização precoce do joelho e controle adequado da dor.

34 Luxação do joelho

EPIDEMIOLOGIA

- A luxação traumática do joelho é uma lesão incomum, que pode ser potencialmente perigosa para a viabilidade do membro, portanto deve ser tratada como uma emergência ortopédica.
- A verdadeira incidência provavelmente é sub-registrada.
  - Entre 20–50% reduzem espontaneamente.
- A maioria das luxações do joelho resulta de lesões por mecanismo de alta energia, como um acidente automobilístico ou acidentes industriais, mas também ocorrem após lesões por mecanismo de baixa energia, como aquelas observadas durante a prática de esportes.

ANATOMIA

- **A articulação ginglimoide (dobradiça) consiste em 3 articulações:** (1) patelofemoral, (2) tibiofemoral e (3) tibiofibular. Sob um carregamento cíclico normal, o joelho pode suportar até 5 vezes o peso corporal a cada passo. O arco normal de movimentos vai de 0° de extensão até 140° de flexão, com 8–12° de rotação através do arco de flexão-extensão. A estabilidade dinâmica e estática do joelho é conferida principalmente pelos tecidos moles (ligamentos, músculos, tendões, meniscos), além das articulações ósseas.
- Lesões significativas dos tecidos moles são necessárias para que haja uma luxação do joelho, incluindo rupturas de pelo menos 3 das 4 grandes estruturas ligamentares do joelho. Os ligamentos cruzados anterior e posterior (LCA e LCP) são rompidos na maioria dos casos, com um grau variável de lesão dos ligamentos colaterais, elementos capsulares e meniscos.
- O feixe vascular cursa através de um túnel fibroso no nível do hiato adutor. Dentro da fossa poplítea, os 5 ramos geniculares se originam e depois disso as estruturas vasculares cursam profundamente até o sóleo e através de outros canais fibrosos. Esse é o efeito de pinçamento que deixa os vasos poplíteos vul-

neráveis a compressão e lesão, especialmente no momento de uma luxação.
- Fraturas associadas da eminência da tíbia, do tubérculo tibial, da cabeça ou do colo da fíbula e avulsões capsulares são comuns devendo-se suspeitar delas.

MECANISMO DA LESÃO

- **Alta energia:** um acidente automobilístico com uma lesão contra o painel de um carro envolve o carregamento axial sobre um joelho flexionado.
- **Baixa energia:** inclui lesões esportivas e quedas, estas últimas em geral ocorrem em pacientes obesos.
- Hiperextensão com ou sem varo/valgo leva a uma luxação anterior.
- Flexão associada a uma força posterior leva à luxação posterior (impacto contra o painel de um carro).
  - Lesões associadas incluem as fraturas do fêmur, do acetábulo e do platô tibial.

AVALIAÇÃO CLÍNICA

- Os pacientes se apresentam com uma grande distorção do joelho, a menos que tenha ocorrido redução espontânea. A redução imediata deve ser executada sem que se espere pelas radiografias. É de importância primordial a manutenção do suprimento arterial, com considerações secundárias recaindo sobre o estado neurológico.
- Pacientes que sofrem uma luxação do joelho que reduz espontaneamente podem apresentar um joelho de aparência relativamente normal. Sinais sutis de lesão, como abrasões leves, ou pequenos derrames articulares, ou queixas de dor no joelho. podem ser as únicas anormalidades.
- A extensão da lesão ligamentar se relaciona com o grau de desvio, ocorrendo lesão com deslocamento > 10–25% do comprimento de repouso do ligamento. Após a redução, podemos observar uma instabilidade significativa.
- Lesões ligamentares isoladas.
  - LCA.
    - Lachman a 30°.
  - LCP.
    - Gaveta posterior em 90°.

- □ Ligamento colateral lateral (LCL)/canto posterolateral (CPL).
  - Estresse em varo a 30° e extensão total.
  - Aumento da rotação tibial externa a 30°.
  - Aumento da translação tibial posterior (TP) a 30°.
- □ Ligamento colateral medial (LCM).
  - Estresse em valgo a 30°.

■ Exame ligamentar combinado.
- □ LCL/CPL e cruzados.
  - Aumento do varo em extensão total e em 30° de flexão.
- □ LCM e cruzados.
  - Aumento do valgo em extensão total e em 30° de flexão.
- □ LCP e CPL.
  - Aumento da rotação tibial externa em 30 e 90°.
  - Aumento da translação tibial posterior a 30 e 90°.
- □ Estabilidade em extensão total.
  - Exclui lesão significativa do LCP ou da cápsula.

■ Um exame neurovascular cuidadoso é importante antes e depois da redução, e de forma seriada a partir daí, porque o vasoespasmo ou trombose resultante de uma ruptura insuspeita da íntima pode causar isquemia horas ou mesmo dias após a redução.
- □ **Lesão vascular – ruptura da artéria poplítea (20–60%):** artéria poplítea está em risco durante as luxações traumáticas do joelho devido ao efeito de corda de arco através da fossa poplítea, secundário ao pinçamento proximal e distal. Em um estudo cadavérico, a hiperextensão do joelho induzida por uma luxação anterior resultou em ruptura da cápsula posterior em 30° e ruptura da artéria poplítea em 50°. Apesar de a circulação colateral poder estar presente quando se observam pulsos distais e enchimento capilar, ela é inadequada para manter a viabilidade do membro.
- □ O mecanismo da lesão arterial varia com o tipo de luxação. Quando as luxações anteriores lesionam a artéria, geralmente é por tração, resultando em uma lesão da íntima. Em contraste, as lesões vasculares associadas a luxações posteriores frequentemente são rupturas arteriais completas.
- □ Exame vascular.
  - Os pulsos da artéria pedial dorsal (PD) e tibial posterior (TP) devem ser verificados.
  - Pulso ausente.

  Considerar uma redução fechada imediata.

Se ainda estiver ausente, levar para a sala de cirurgia para exploração.

Se o pulso retornar, considerar angiografia *vs.* observação. Um tempo de isquemia de 8 h é o *máximo*.

- Pulso presente.

Se o índice tornozelo-braquial (ITB) for > 0,9 observar o paciente. Se o ITB < 0,9, solicitar uma angiografia e/ou exploração.

- **Lesões vasculares – princípios:**

Avaliar e documentar o estado vascular (pulsos e enchimento capilar) em qualquer paciente com luxação comprovada ou suspeita do joelho.

Após a redução do joelho, a circulação deve ser reavaliada.

A revascularização deve ser feita dentro de 8 horas.

A arteriografia não deve retardar a reanastomose cirúrgica.

É inaceitável sugerir um espasmo como causa de diminuição ou ausência de pulso em uma tentativa de justificar uma conduta expectante.

Na presença de insuficiência ou anormalidade arterial, podemos diagnosticar uma lesão vascular.

A lesão arterial é tratada com um enxerto de veia safena invertida.

Um cirurgião vascular experiente deve ser consultado, para verificar os achados clínicos e interpretar os exames.

- **Lesões vasculares – recomendações:**

Membro isquêmico após redução.

A exploração cirúrgica imediata está indicada.

A lesão e sua localização são previsíveis.

A arteriografia somente está indicada se uma lesão associada proximal adicional estiver presente.

Estado vascular anormal: membro viável.

Observa-se diminuição dos pulsos.

Observa-se uma diminuição do enchimento capilar.

O ITB é < 0,9.

Uma arteriografia "urgente" está indicada.

Estado vascular normal e ausência de cirurgia ligamentar ou no membro.

Pulsos TP/RD e enchimento capilar normais.

O ITB é > 0,9.

Observação cuidadosa com exames seriados.

Cirurgia vascular e radiologia invasiva devem estar à disposição.

Angiorressonância/imagens de ressonância magnética.
Avaliar lesão não oclusiva (íntima).
Sensibilidade e especificidade incertas.
A arteriografia está indicada se os resultados forem anormais.
Estado vascular normal: cirurgia ligamentar ou na extremidade potencial ou planejada.
Pulsos PD/TV e enchimento capilar normais.
O ITB é > 0,9.
Observação cuidadosa com exames seriados está indicada.
Cirurgia vascular e radiologia invasiva devem estar disponíveis.
ARM e RM fazem parte da avaliação pré-operatória.
A arteriografia de rotina é feita em um período de 24–48 horas.
Lesão da íntima.
Anticoagulação é administrada.
Não se utiliza torniquete.
Considerar cirurgia limitada e em um segundo momento (após 10–14 dias).
Não deve ser feita uma reconstrução endoscópica do LCP (túnel tibial).

- **Lesão neurológica – nervo fibular (10–35%):** comumente associada a luxações posterolaterais, com a lesão variando desde uma neuropraxia (usual) até a transecção completa (rara). A exploração primária com enxertia ou reparo não é efetiva; a exploração secundária após 3 meses está associada a resultados ruins. Transferência tendinosa e/ou imobilização podem ser necessárias para o tratamento das deficiências musculares.

AVALIAÇÃO RADIOLÓGICA

- Uma luxação do joelho é uma condição que tem o potencial de colocar em risco a viabilidade do membro. Devido à alta incidência de comprometimento vascular, a redução imediata é recomendada antes da avaliação radiológica. Após a redução, incidências anteroposterior (AP) e lateral do joelho devem ser obtidas, para avaliar a redução e lesões associadas. O alargamento dos espaços articulares pode indicar a interposição de tecidos moles e a necessidade de redução aberta.

- Radiografias simples.
  - □ AP e lateral.
  - □ Incidências oblíqua a 45° e/ou do platô na suspeita de fratura associada.
- Achados.
  - Luxação óbvia.
  - Espaço articular irregular/assimétrico.
  - Sinal capsular lateral (Segund).
  - Avulsões.
  - Defeitos osteocondrais.
  - □ O uso da angiografia em todos os casos de luxação do joelho é controverso. O comprometimento vascular é uma indicação para intervenção cirúrgica. A identificação de rupturas da íntima em um membro intacto do ponto de vista neurovascular pode ser desnecessária, porque a maioria não resulta em trombose e oclusão vascular. Alguns autores defendem a arteriografia seletiva somente se o índice tornozelo-braquial (ITB) for < 0,9. Apesar disso, o paciente deve ser observado com cuidado à procura de evidências de insuficiência vascular.
- RM
  - □ **Valiosa ferramenta diagnóstica.**
    - Planejamento pré-operatório.
    - Identificação das avulsões ligamentares.
    - **LCM:** localização da lesão (fêmur, tíbia, substância média).
    - **Estruturas laterais:** poplíteo, LCL, bíceps.
    - Patologia meniscal.
      Bloqueio da articulação é uma indicação para cirurgia precoce.
      Artroscopia limitada secundária ao extravasamento.
    - Lesões da cartilagem articular.

CLASSIFICAÇÃO

Descritiva

Baseia-se no deslocamento da tíbia proximal com relação ao fêmur distal. Também inclui avaliações como aberta *vs.* fechada, redutível *vs.* irredutível. Pode ser classificada como oculta, indicando uma luxação de joelho com redução espontânea.

Anterior: hiperextensão forçada do joelho além dos 30°; mais comum (30–50%); associada a ruptura do ligamento cruzado posterior (e possivelmente do cruzado ante-

rior), com aumento da incidência de ruptura da artéria poplítea com o aumento do grau de hiperextensão (Fig. 34.1).

Posterior: força direcionada posteriormente contra a tíbia proximal ou o joelho flexionado (25%); lesão contra o "painel de um carro"; acompanhada por ruptura do ligamento anterior ou posterior, bem como comprometimento da artéria poplítea com a progressão do deslocamento tibial proximal.

Lateral: força em valgo (13%); estruturas de suporte medial rompidas, geralmente com rupturas de ambos os cruzados.

Medial: força em varo (3%). Ruptura das estruturas laterais e posterolaterais.

Rotacional: varo/valgo com componente rotacional (4%); geralmente resulta em lesão em "casa de botão" do côndilo femoral através da cápsula articular.

Classificação anatômica (Schenck, 1992)

I	Um dos cruzados + colateral	LCA + colateral. LCP + colateral.
II	LCA/LCP.	Colaterais intactos.
IIIM	LCA/LCP/LCM .	LCL + CPL intactos.
IIIL	LCA/LCP/LCL + CPL.	LCM intacto.
IV	LCA/LCP/LCM/LCL + CPL.	
V	Fratura-luxação.	
C	Lesão arterial.	
N	Lesão nervosa.	

Utilidade da classificação anatômica

- Requer que o cirurgião foque no que está rompido.
- Direciona o tratamento para o que está lesionado.
- Leva a uma discussão precisa das lesões entre os médicos.
- Comparações de lesões similares podem ser feitas dentro do amplo espectro das luxações do joelho.

TRATAMENTO

- A redução fechada imediata é essencial, mesmo e especialmente na presença de um membro comprometido. A pressão dire-

FIGURA 34.1
Radiografia lateral demonstrando uma luxação anterior do joelho.

ta sobre o espaço poplíteo deve ser evitada durante e depois da redução. Manobras de redução para as luxações específicas:
- □ **Anterior:** tração axial sobre o membro, combinada com elevação do fêmur distal.
- □ **Posterior:** tração axial sobre o membro, combinada com extensão e elevação da tíbia proximal.
- □ **Medial/lateral:** tração axial sobre o membro, combinada com translação lateral/medial da tíbia.
- □ **Rotacional:** tração axial sobre o membro, combinada com translação lateral/medial da tíbia.

- Acredita-se que a luxação posterolateral seja "irredutível" devido ao efeito da lesão em "casa de botão" do côndilo medial do fêmur através da cápsula medial, resultando em um sinal de escavação sobre a face medial do membro; requer redução aberta.
- O joelho deve ser imobilizado em 20–30° de flexão. O joelho deve estar perfeitamente reduzido no imobilizador.
- Fixação externa.
  - □ Tal abordagem é melhor para o joelho muito instável.
  - □ Protege o reparo vascular.
  - □ Permite o tratamento da pele nas lesões abertas.

Considerações gerais sobre o tratamento

- A maioria dos autores recomenda o reparo das estruturas rompidas.
- O tratamento conservador está associado aos piores resultados.
- Período de imobilização.
  - □ Um menor período leva a melhor mobilização e menos frouxidão residual.
  - □ Um maior período leva a maior estabilidade e limitação do movimento.
- Séries clínicas recentes registraram melhores resultados com o tratamento cirúrgico. Maiores índices de ossificação heterotópica.
- Não existem pesquisas clínicas prospectivas controladas sobre lesões comparáveis publicadas.
- Quando uma rigidez ocorre, seu tratamento é muito difícil.
- A ruptura completa do LCP é mais bem tratada com reparo aberto.
  - □ A reconstrução tardia é difícil.
- A reconstrução do LCP é importante.

- □ Permite o posicionamento tibiofemoral.
- □ Cirurgia dos colaterais e do LCA gira ao redor da reconstrução do LCP.
- □ Reconstrução do LCA antes do tratamento do LCP nunca é recomendada.

Conservador

- Imobilização em extensão durante 6 semanas.
- Fixação externa.
  - □ "Instável" ou subluxação quando imobilizado.
  - □ Paciente obeso.
  - □ Paciente politraumatizado.
  - □ Traumatismo craniano.
  - □ Reparo vascular.
  - □ Fasciotomia ou feridas abertas.
  - □ Remoção do fixador sob anestesia.
- Artroscopia.
  - □ Manipulação para flexão.
  - □ Avaliação da frouxidão residual.

Cirúrgico

- As indicações para o tratamento cirúrgico das luxações do joelho incluem:
  - □ Redução fechada malsucedida.
  - □ Interposição residual de tecidos moles.
  - □ Lesões abertas.
  - □ Lesões vasculares.
- As lesões vasculares necessitam de fixação externa e reparo vascular com um enxerto invertido de veia safena da perna contralateral; índices de amputação de até 86% foram registrados quando houve atraso além de 8 h com comprometimento vascular documentado do membro. Uma fasciotomia deve ser realizada no momento do reparo vascular para tempos de isquemia do membro > 6 h.
- **O reparo ligamentar é controverso:** a literatura atual favorece o reparo agudo dos ligamentos, seguido por mobilização precoce e imobilização em um *brace* funcional. O momento ideal para o reparo cirúrgico depende da condição do paciente e do membro. As lesões meniscais também devem ser tratadas no momento da cirurgia.

Recomendações de tratamento para padrões específicos

- LCA + LCM (luxação de joelho classe I).
  - **LCM:** cicatrização previsível.
  - Imobilização em aparelho gessado cilíndrico em extensão durante 2 semanas.
  - *Brace* articulado permitindo arco de movimentos.
  - Reconstrução do LCA em um segundo momento.
    - Movimento restaurado.
    - Frouxidão residual e nível desejado de atividade.
- LCA + LCL/CPL (luxação de joelho classe I).
  - Cirurgia adiada por 14 dias.
    - Cicatrização capsular.
    - Identificação das estruturas laterais.
  - **LCA artroscópico:** fixação femoral.
    - Instrumentos e experiência com técnicas abertas.
    - Fixação femoral.
  - Fixação tibial/LCA tensionado após LCP/CPL.
  - Reparo/reconstrução posterolateral aberto.
- LCA + LCP (luxação de joelho classe II).
  - Ligamentos colaterais intactos.
  - *Brace* articulado e movimentação precoce do joelho.
    - Extensão para em 0°.
  - Reconstrução artroscópica após 6 semanas.
    - LCP somente na maioria dos casos.
    - LCA/LCP limitada para pacientes de alta demanda.
  - **Indivíduos sedentários:** não operar.
- LCA + LCP + LCM (luxação de joelho classe IIIM).
  - Imobilização em extensão.
  - Cirurgia precoce (2 semanas).
    - Exame sob anestesia e artroscopia diagnóstica limitada (RM).
    - Incisão parapatelar medial reta.
    - Reconstrução ou reparo aberto do LCP.
    - Reparo do LCM.
- LCA + LCP + LCL/CPL.
  - Imobilização em extensão.
  - Cirurgia adiada até o 14º dia.
    - Artroscopia diagnóstica.
    - LCP artroscópica ou aberta.
    - LCL/CPL aberta.
  - **Incisões, importante:** evitar a linha média.

- **LCP:** medial (aberta ou artroscópica).
- Posterolateral reta.

COMPLICAÇÕES

- **Limitação do arco de movimentos:** mais comum, relacionada com a formação de cicatrizes e rigidez capsular. Reflete o equilíbrio entre uma imobilização suficiente para obter estabilidade *vs.* mobilização para restaurar o movimento. Se houver uma limitação grave, a lise das adrerências pode ser realizada para a restauração do arco de movimentos.
- **Frouxidão ligamentar e instabilidade:** a reluxação é incomum, especialmente após a reconstrução ligamentar e imobilização adequada.
- **Comprometimento vascular:** pode resultar em alterações atróficas da pele, hiperalgesia, claudicação e contratura muscular. O reconhecimento de uma lesão da artéria poplítea é de importância primordial, em particular entre 24–72 h após a lesão inicial, quando trombose tardia relacionada com uma lesão da íntima pode não ser diagnosticada.
- **Lesão nervosa por tração:** resulta em distúrbios sensitivos e motores, correspondendo a um prognóstico ruim porque a exploração em situações agudas (menos de 24 h), subagudas (1–2 semanas) e após longos períodos (3 meses) geraram resultados ruins. A imobilização ou transferências musculotendíneas podem ser necessárias para melhora de função.

35 Lesões da patela e do mecanismo extensor

FRATURAS DA PATELA

Epidemiologia

- Representam 1% de todas as lesões esqueléticas.
- Proporção homens-mulheres de 2:1.
- Grupo etário mais comum entre 20–50 anos.
- Lesões bilaterais são incomuns.

Anatomia

- A patela é o maior osso sesamoide do corpo.
- O tendão do quadríceps insere-se no polo superior e o ligamento patelar origina-se do polo inferior da patela.
- Existem 7 facetas articulares: a faceta lateral é a maior (50% da superfície articular).
- A cartilagem articular pode chegar a até 1 cm de espessura.
- Os retináculos extensores medial e lateral são fortes expansões longitudinais do quadríceps e inserem-se diretamente na tíbia. Se permanecerem intactos na presença de uma fratura de patela, a extensão ativa estará preservada (Fig. 35.1).

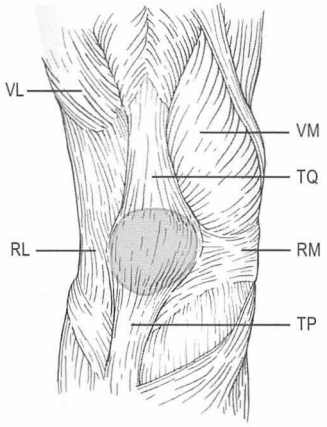

FIGURA 35.1 Anatomia dos tecidos moles da patela. *VL*, vasto lateral; *RL*, retináculo lateral; *VM*, vasto medial; *TQ*, tendão do quadríceps; *RM* retináculo medial; *TP*, tendão patelar. (De Bucholz RW, Heckman JD, Court-Brown C, *et al.*, eds. *Rockwood and Green's Fractures in Adults.* 6ª ed. Philadelphia: Lippincott Williams & Wilkins; 2006.)

- A função da patela é aumentar a vantagem mecânica e a alavancagem do tendão do quadríceps, ajudar na nutrição da superfície articular do fêmur e proteger os côndilos contra traumatismos diretos.
- O suprimento sanguíneo origina-se das artérias geniculares, que formam uma anastomose circunferencialmente ao redor da patela.

Mecanismo da lesão

- **Direto:** o traumatismo sobre a patela pode produzir padrões de fratura incompleto, simples, estrelado ou cominutivo. O desvio tipicamente é mínimo devido à preservação das expansões reticulares medial e lateral. Abrasões ou lesões abertas sobre a área são comuns. A extensão ativa do joelho pode estar preservada.
- **Indireto (mais comum):** secundário a uma contração excêntrica forçada com o joelho em posição semiflexionada (p.ex. "tropeções" ou "quedas"). A força intrínseca da patela é excedida pela tração das estruturas musculotendíneas e ligamentares. Um padrão transverso de fratura é visto com maior frequência com esse mecanismo, com cominuição variável do polo inferior. O grau de desvio dos fragmentos sugere o grau de ruptura retinacular. A extensão ativa do joelho geralmente é perdida.
- **Mecanismos diretos/indiretos combinados:** podem ser causados por traumatismo no qual o paciente experimenta traumatismo direto ou indireto sobre o joelho, como uma queda de grandes alturas.

Avaliação clínica

- Os pacientes apresentam-se com dificuldade ou impossibilidade de deambulação e dor, edema e sensibilidade sobre o joelho lesionado. Pode ser palpável um defeito sobre a patela.
- É importante afastar a possibilidade de fratura exposta porque elas constituem uma emergência cirúrgica; pode requerer a instilação de mais de 100 mL de solução salina no joelho para se determinar se há comunicações com lacerações sobrejacentes.
- A extensão ativa do joelho deve ser avaliada para determinar-se a lesão das expansões retinaculares. Ela pode ser auxiliada por descompressão da hemartrose ou injeções intra-articulares de lidocaína.

- Lesões associadas da extremidade inferior podem estar presentes nos traumatismos de alta energia. O médico deve avaliar cuidadosamente o quadril ipsolateral, fêmur, tíbia e tornozelo, com avaliação radiológica apropriada, se indicado.

Avaliação radiológica

- Incidências anteroposterior (AP) e lateral do joelho devem ser obtidas.
  - **Incidência em AP:** uma patela bipartida (8% da população) pode ser confundida com uma fratura, em geral ocorre na posição superolateral, tem margens lisas e é bilateral em 50% dos indivíduos.
  - **Incidência lateral:** fraturas desviadas geralmente são óbvias.
  - **Incidência axial:** pode ajudar na identificação de fraturas osteocondrais/marginais, mas ser difícil de obter em casos agudos, entretanto.
- As imagens de tomografia computadorizada podem ser utilizadas para delinear melhor os padrões de fratura, fraturas marginais ou fragmentos osteocondrais livres.

CLASSIFICAÇÃO

Descritiva

Aberta *vs.* fechada.
Sem desvio *vs.* com desvio.
Padrão: estrelada, cominutiva, transversa, vertical (marginal), polar.
Osteocondral (Fig. 35.2).

Classificação da OTA para as fraturas da patela

Ver Fracture and Dislocation Classification Compendium, em http://www.ota.org/compendium/compendium.html.

Tratamento

Conservador

- As indicações incluem fraturas sem desvio ou desvio mínimo (2–3 mm) com ruptura articular mínima (1–2 mm). Requer um mecanismo extensor intacto.
- Um gesso circular ou imobilizador de joelho é utilizado por 4–6 semanas. A carga precoce em extensão é encorajada, avançando para carga total com muletas conforme o tolerado pelo

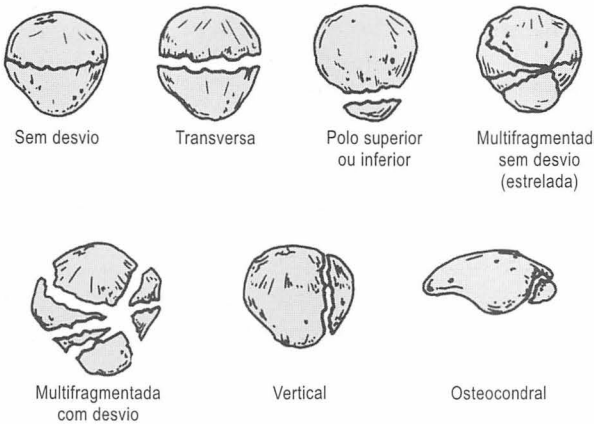

FIGURA 35.2 Classificação das fraturas da patela. (De Bucholz RW, Heckman JD, Court-Brown C, *et al.*, eds. *Rockwood and Green's Fractures in Adults.* 6ª ed. Philadelphia: Lippincott Williams & Wilkins; 2006.)

paciente. Elevações da perna estendida e exercícios de fortalecimento do quadríceps devem ser iniciados o mais rapidamente possível; após evidências radiológicas de consolidação, a flexão e a extensão ativa e passiva progressiva e exercícios de fortalecimento são iniciados em um *brace* articulado inicialmente bloqueado em extensão para deambulação.

Cirúrgico

Redução aberta e fixação interna

- Indicações para redução aberta e fixação interna incluem perda da extensão ativa, demora de extensão, incongruência articular > 2 mm, desvio dos fragmentos > 3 mm ou fratura exposta.
- Existem vários métodos de fixação cirúrgica, incluindo a banda de tensão (utilizando fios de Kirschner paralelos ou parafusos canulados) (Fig. 35.3A e 35.3B), bem como cerclagem circunferencial com fio. A ruptura retinacular deve ser reparada no momento da cirurgia.
- Após a cirurgia, o paciente deve ser colocado em uma imobilização por 3–6 dias até que a pele cicatrize, com a instituição precoce do movimento do joelho. O paciente deve iniciar exercícios ativos assistidos para o arco de movimentos do joelho, progredindo para carga parcial e carga total em 6 semanas.

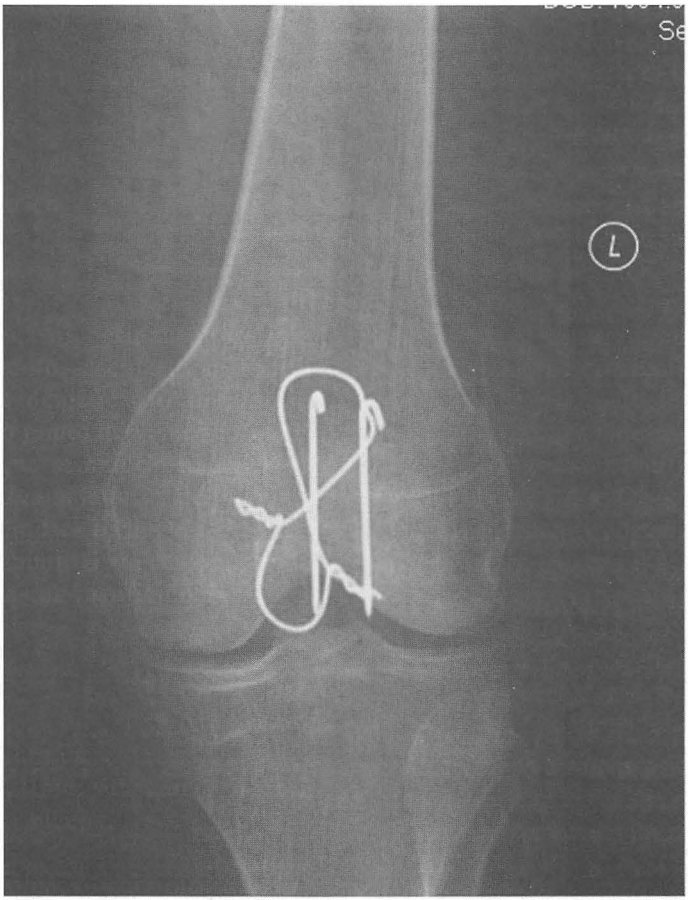

A

FIGURA 35.3 Exemplo de uma fratura transversa da patela fixada com uma estrutura em banda de tensão utilizando fios K.

- Fraturas gravemente cominutivas ou marginalmente reparadas, em particular em idosos, podem necessitar de imobilização por 3–6 semanas.
- Carga conforme o tolerado em extensão é liberada. O imobilizador de joelho é removido para início dos exercícios para ganho de arco de movimentos. Um *brace* articulado não está indicado.

B

FIGURA 35.3 *(Continuação).*

Patelectomia

- Patelectomia parcial.
  - As indicações para patelectomia parcial são limitadas, mas incluem a presença de um grande fragmento que pode ser salvo na presença de fragmentos polares cominutivos menores em que se acredita ser impossível restaurar a superfície arti-

cular ou obter uma fixação estável. A excisão dos fragmentos distais levará a uma patela baixa.
  - O tendão patelar pode ser reinserido por suturas inabsorvíveis longitudinalmente ao longo do eixo longitudinal.
- Patelectomia total.
  - A patelectomia total é reservada para fraturas extensas e gravemente cominutivas, rara vezes estando indicada.
  - O pico de torque do quadríceps diminui 50%.
  - O reparo das lesões retinaculares mediais e laterais no momento da patelectomia é essencial.
- Após uma patelectomia parcial ou total, o joelho deve ser imobilizado em um tubo gessado em 10° de flexão durante 3–6 semanas.

Complicações

- **Infecção pós-operatória:** incomum e relacionada com lesões abertas que podem necessitar de debridamentos seriados. Uma infecção que não responde ao tratamento pode necessitar de excisão dos fragmentos não viáveis e reparo do mecanismo extensor.
- **Falha da fixação:** a incidência é maior no osso osteoporótico ou quando não se consegue obter uma compressão no local da fratura.
- **Refratura (1–5%):** secundária a uma diminuição inerente da força no local da fratura.
- **Pseudoartrose (2%):** a maioria dos pacientes mantém uma boa função, apesar da patelectomia parcial poder ser considerada para as pseudoartroses dolorosas. Considerar uma revisão da osteossíntese em pacientes jovens que praticam esportes.
- **Osteonecrose (fragmento proximal):** associada a maiores graus de desvio da fratura inicial. O tratamento consiste somente em observação, com a revascularização ocorrendo em 2 anos.
- **Osteoartrite pós-traumática:** presente em mais de 50% dos pacientes em estudos de longa duração. A dor patelofemoral intratável pode necessitar de avanço do tubérculo tibial de Maquet.
- **Restrição de movimentos do joelho:** secundária a uma imobilização prolongada ou tecido cicatricial no pós-operatório.
- **Retenção dolorosa do material de síntese:** devida à natureza subcutânea da fixação. Pode necessitar de remoção para alívio adequado da dor.

- **Diminuição da força do mecanismo extensor e demora da extensão:** a maioria dos pacientes experimentará uma diminuição aproximada de 5° na extensão, apesar de raramente ser significativa.
- Instabilidade patelar.

LUXAÇÃO DA PATELA

Epidemiologia

- A luxação da patela é mais comum em mulheres, devido a uma frouxidão fisiológica, bem como em pacientes com hipermobilidade e distúrbios do tecido conjuntivo (p. ex., síndrome de Ehlers-Danlos ou de Marfan).

Anatomia

- O "ângulo Q" é definido como o ângulo compreendido por uma linha traçada da espinha ilíaca anterior superior até o centro da patela, com uma segunda linha passando pelo centro da patela até o tubérculo tibial (Fig. 35.3). O ângulo Q assegura que o vetor resultante de tração com a ação do quadríceps é direcionado lateralmente; esse momento lateral normalmente é contrabalançado pelas estruturas patelofemorais, patelotibiais e retinaculares, bem como pelo encaixe patelar no sulco troclear. Um aumento do ângulo Q predispõe à luxação da patela.
- As luxações estão associadas a patela alta, anomalias congênitas da patela e da tróclea, hipoplasia do vasto medial e hipertrofia do retináculo lateral.

Mecanismo da lesão

- **Luxação lateral:** a rotação interna forçada do fêmur em uma tíbia fixa e em rotação externa e joelho em flexão é a causa usual. Está associada a um risco de 5% de fraturas osteocondrais.
- A instabilidade medial é rara e geralmente iatrogênica, congênita, traumática ou associada a atrofia da musculatura do quadríceps.
- **Luxação intra-articular:** incomum, mas pode ocorrer após traumatismos em pacientes adolescentes do sexo masculino. A patela é avulsionada do tendão do quadríceps e rola ao redor do eixo horizontal com o polo proximal alojado no sulco intercondilar.

- **Luxação superior:** ocorre em pacientes idosos por lesões em hiperextensão forçada do joelho com a patela bloqueada por um osteófito femoral anterior.

Avaliação clínica

- Os pacientes com uma luxação de patela não reduzida se apresentarão com hemartrose, incapacidade de flexionar o joelho e uma patela desviada à palpação.
- As luxações laterais também podem causar dor na região medial do retináculo.
- Pacientes com luxação reduzida ou crônica da patela podem demonstrar um "teste de apreensão" positivo no qual uma força direcionada lateralmente aplicada sobre a patela com o joelho em extensão reproduz a sensação de uma luxação iminente, causando dor e contração do quadríceps para limitar a mobilidade da patela.

Avaliação radiológica

- Incidências AP e lateral do joelho devem ser obtidas. Além disso, uma incidência axial de ambas as patelas deve ser obtida. Várias incidências axiais foram descritas por diversos autores (Fig. 35.4).
  - **Hughston em 55° de flexão do joelho:** ângulo do sulco, índice patelar.
  - **Merchant em 45° de flexão do joelho:** ângulo do sulco, ângulo de congruência.
  - **Laurin em 20° de flexão do joelho:** índice patelofemoral, ângulo patelofemoral lateral.
- A avaliação da patela alta ou baixa baseia-se na radiografia lateral do joelho:
  - **Linha de Blumensaat:** o polo inferior da patela deve se localizar em uma linha projetada anteriormente do sulco intercondilar na radiografia lateral com o joelho flexionado 30°.
  - **Índice de Insall-Salvati:** a proporção entre o comprimento do ligamento patelar (CL; do polo inferior da patela até o tubérculo tibial) e o comprimento da patela (CP; o maior comprimento diagonal da patela) deve ser 1. Uma proporção de 1,2 indica patela alta, enquanto 0,8 indica patela baixa (Fig. 35.5).

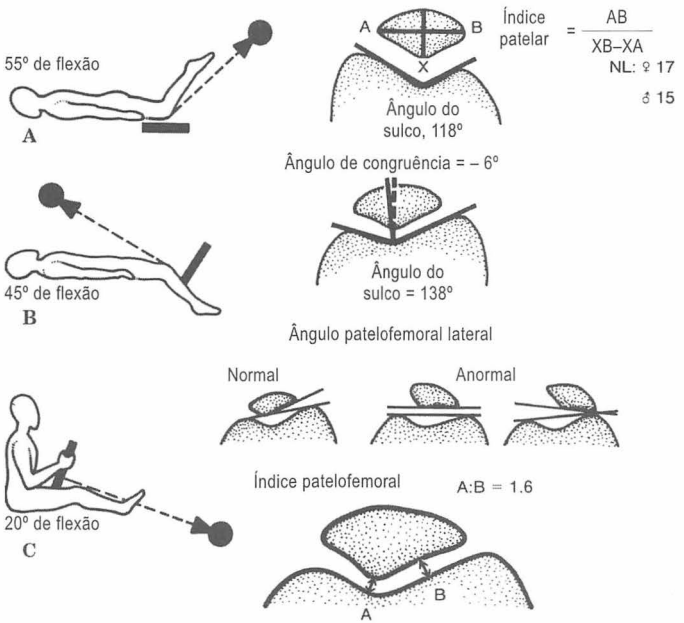

FIGURA 35.4 Representação das incidências patelofemorais. **(A)** Hughston (joelho flexionado em 55°), **(B)** Merchant (joelho flexionado em 45°), e (C) Laurin (joelho flexionado em 20°). (De Bucholz RW, Heckman JD, eds. *Rockwood and Green's Fractures in Adults*. 5ª ed. Philadelphia: Lippincott Williams & Wilkins; 2002.)

Classificação

Reduzida *vs.* não reduzida.
Congênita *vs.* adquirida.
Aguda (traumática) *vs.* crônica.
Lateral, medial, intra-articular, superior.

Tratamento

Conservador

- Redução e imobilização gessada ou em *brace* com o joelho em extensão podem ser feitas com ou sem artrocentese para conforto do paciente.
- O paciente pode deambular em extensão bloqueada durante 3 semanas, após período o qual uma flexão progressiva pode ser

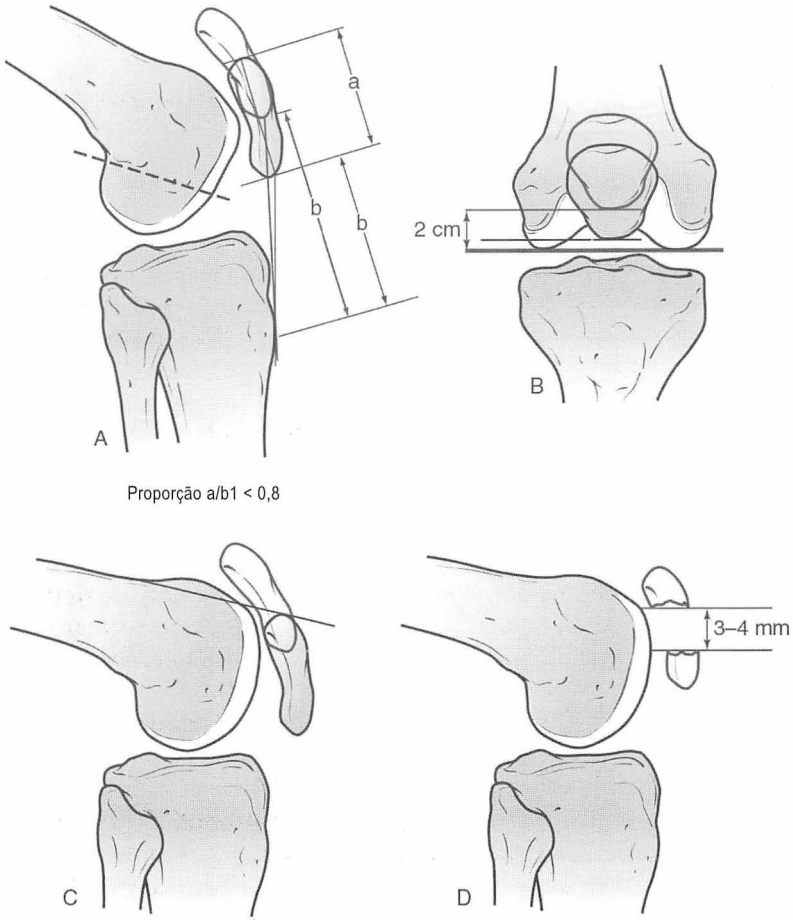

FIGURA 35.5 Técnica de Insall-Salvati para mensuração da altura patelar. (Modificada por Insall NJ. *Surgery*. New York: Churchill Livingstone; 1984.)

instituída com fisioterapia para fortalecimento do quadríceps. Após 6–8 semanas, o paciente pode remover o *brace,* se tolerar.

- A intervenção cirúrgica para luxações agudas pode estar indicada dependendo do nível de atividade, e envolve o reparo do ligamento patelofemoral medial. A cirurgia também está indicada em conjunção com fraturas osteocondrais desviadas.

- As luxações intra-articulares podem necessitar de redução com o paciente sob anestesia.
- A imobilização funcional com fitas é descrita na literatura fisioterápica com sucesso moderado.

Cirúrgico

- Primariamente utilizado para as luxações recorrentes.
- Nenhum procedimento isolado corrige todos os problemas de desalinhamento patelar; a idade do paciente, o diagnóstico, o nível de atividade e a condição da articulação patelofemoral devem ser levados em consideração.
- A instabilidade patelofemoral deve ser tratada pela correção de todos os fatores que levam ao desalinhamento.
- Alterações articulares degenerativas influenciam a seleção do procedimento de realinhamento.
- As intervenções cirúrgicas incluem:
  Liberação lateral – indicada para dor patelofemoral com inclinação lateral, dor na região retinacular lateral com posicionamento lateral da patela e síndrome da compressão patelar lateral. Pode ser feita por via artroscópica ou por um procedimento aberto.
  Plicatura medial – pode ser feita no momento da liberação lateral para centralizar a patela.
  Realinhamento proximal da patela – medialização da tração proximal da patela é indicada quando uma liberação lateral-plicatura medial falha em centralizar a patela. A liberação das estruturas laterais proximais tensas e o reforço da tração das estruturas de suporte medial, especialmente o vasto medial oblíquo, são realizados em um esforço para diminuir o desvio patelar lateral e melhorar a congruência da articulação patelofemoral. As indicações incluem luxações recorrentes da patela que não respondem ao tratamento conservador e luxações agudas em pacientes jovens e atletas, especialmente nas fraturas por avulsão mediais ou inclinação ou subluxação lateral após redução fechada.
  Realinhamento da patela distal – a reorientação do ligamento patelar e tubérculo tibial está indicada quando um paciente adulto experimenta luxações recorrentes e dor patelofemoral com desalinhamento do mecanismo extensor. Está contraindicado para pacientes com fises abertas e ângulos Q normais. Destina-se ao avanço e à medialização do tubérculo medial, corrigindo a patela alta e normalizando o ângulo Q.

Complicações

- **Reluxação:** o risco é maior em pacientes com menos de 20 anos de idade no momento do primeiro episódio. A luxação recorrente é indicação para intervenção cirúrgica.
- **Limitação de movimento do joelho:** pode ser o resultado de imobilização prolongada. A intervenção cirúrgica pode levar à formação de tecido cicatricial com artrofibrose. Essa complicação enfatiza a necessidade de fisioterapia agressiva para aumentar o tônus do quadríceps e manter o alinhamento da patela e o movimento do joelho.
- **Dor patelofemoral:** pode ser resultado de uma ruptura retinacular no momento da luxação ou por lesão condral.

RUPTURA DO TENDÃO DO QUADRÍCEPS

- Tipicamente ocorre em pacientes com mais de 40 anos. Causada pela contração excêntrica do quadríceps.
- Geralmente ocorre nos 2 cm proximais ao polo superior da patela.
- O nível da ruptura em geral está associado à idade do paciente.
  - A ruptura ocorre na junção tendão-osso na maioria dos pacientes com mais de 40 anos de idade.
  - A ruptura ocorre na substância média na maioria dos pacientes com menos de 40 anos de idade.
- Fatores de risco para ruptura do quadríceps:
- Tendinite.
  - Uso de esteroide anabolizante.
  - Infiltração local de esteroides.
  - Diabetes melito.
  - Artropatia inflamatória.
  - Insuficiência renal crônica.
- **História.**
  - Sensação de um estalido súbito durante o carregamento do mecanismo extensor.
  - Dor no local da cirurgia.
  - Incapacidade/dificuldade de sustentação de carga sobre o membro.
- **Exame físico.**
  - Derrame articular no joelho.
  - Sensibilidade no polo superior da patela.
  - Perda da extensão ativa do joelho.

- Nas rupturas parciais, extensão ativa intacta.

□ Defeito palpável proximal ao polo superior da patela.
- Quando detectamos um defeito, mas o paciente consegue estender o joelho, o retináculo extensor está intacto.
- Na ausência de extensão ativa, tanto o tendão como o retináculo estão completamente rompidos.

■ **Exame radiológico**

□ AP, lateral e tangencial (axial, Merchant).

□ Desvio distal da patela.

□ Linha de Blumensaat.
- Baseia-se em uma radiografia lateral do joelho em 30° de flexão.
- O polo inferior da patela deve estar no nível da linha projetada anteriormente a partir do sulco intercondilar (linha de Blumensaat).
- Patela alta com possível ruptura do tendão patelar e patela baixa com ruptura do tendão do quadríceps.

□ RM ou ultrassonografia.
- Útil para definir diagnósticos.

■ Tratamento.

□ Conservador.
- Reservado para rupturas incompletas nas quais uma extensão ativa e completa do joelho está preservada.
- O membro é imobilizado em extensão por aproximadamente 4–6 semanas.
- A fisioterapia progressiva pode ser necessária para a recuperação da força e do movimento.

■ Cirúrgico.

□ Indicado para as rupturas completas.

□ Reaproximação do tendão com o osso por meio de suturas inabsorvíveis através de túneis ósseos.

□ Reparo do tendão próximo à superfície articular para evitar uma inclinação patelar.

□ As rupturas da substância média podem ser submetidas a reparo terminoterminal depois que as bordas forem reavivadas e colocadas em leve superposição (Fig. 35.6).

□ O paciente pode beneficiar-se de um reforço utilizando parte da espessura do tendão distal do quadríceps passado através do local do reparo (técnica de Scuderi).

□ As rupturas crônicas podem necessitar de um avanço V-Y de um tendão quadricipital retraído (técnica de plastia V-Y de Codivilla).

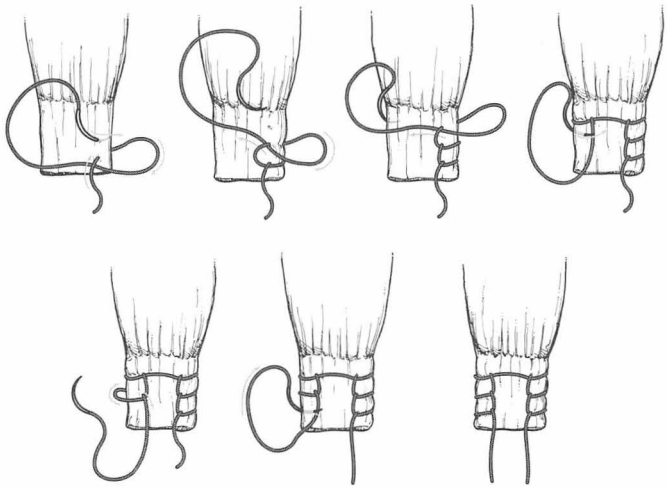

FIGURA 35.6 Etapas sequenciais da sutura bloqueada de Krackow para reparo tendinoso ou ligamentar. (Modificada de Krackow KA, Thomas SC, Jones LC. A new stitch for ligament tendon fixation: brief note. *J Bone Joint Surg Am.* 1980;68:359.)

- **Tratamento pós-operatório.**
  - Um imobilizador ou aparelho gessado circular é utilizado por 5–6 semanas.
  - A carga imediata em extensão é permitida conforme o tolerado.
  - *Brace* de joelho articulado quase não tem utilidade nas lesões do mecanismo extensor do joelho.
- **Complicações.**
  - Rerruptura.
  - Atrofia/fraqueza persistente do joelho.
  - Limitação de movimento do joelho.
  - Infecção.

RUPTURA DO TENDÃO PATELAR

- Menos comum que a ruptura do tendão do quadríceps.
- Mais comum em pacientes com menos 40 anos de idade.
- Associada a alterações degenerativas do tendão (calcificações podem ser observadas nas radiografias).
- Ruptura comum no polo inferior da patela.

- **Fatores de risco.**
  - Artrite reumatoide.
  - Lúpus eritematoso sistêmico.
  - Diabetes.
  - Insuficiência renal crônica.
  - Terapia sistêmica com corticosteroides.
  - Injeção local de esteroide.
  - Tendinite crônica da patela.
- **Anatomia do tendão patelar**
  - Tem em média 4 mm de espessura, mas se alarga para 5–6 mm no tubérculo tibial.
  - Funde-se aos retináculos medial e lateral.
  - **Composição:** 90% de colágeno do tipo I.
- **Suprimento sanguíneo:**
  - Vasos do coxim adiposo suprem a face posterior do tendão via artérias geniculares inferior medial e lateral.
  - Os vasos retinaculares suprem a porção anterior do tendão via artérias genicular inferior medial e recorrente tibial.
  - As áreas de inserção proximal e distal são relativamente avasculares e subsequentemente são locais comuns de ruptura.
- **Biomecânica.**
  - As maiores forças ocorrem em 60° de flexão do joelho.
  - As forças através do tendão patelar correspondem a 3,2 vezes o peso corporal quando um indivíduo sobe uma escada.
- **História.**
  - Geralmente há relato de uma contratura forçada do quadríceps com um joelho flexionado.
  - Possibilidade de um estalido audível.
  - Incapacidade de sustentação de carga ou extensão do joelho contra a gravidade.
- **Exame físico.**
  - Defeito palpável.
  - Hemartrose.
  - Flexão passiva dolorosa do joelho.
  - Perda parcial ou completa da extensão ativa.
  - Atrofia do quadríceps.
- **Exame radiológico.**
  - Radiografias AP e lateral.
  - Patela alta visível na incidência lateral.
    - Patela superior à linha de Blumensaat.

- A ultrassonografia é um meio efetivo para determinar a continuidade do tendão.
- Entretanto, depende do operador e da pessoa que analisa o exame.

□ RM.

- Meio efetivo de avaliação do tendão patelar, especialmente na suspeita de outras lesões intra-articulares ou de tecidos moles.

■ Classificação.

□ Não existem meios de classificação amplamente aceitos.

□ Pode ser categorizada por:

- Localização da ruptura.

■ Inserção proximal mais comum.

□ Momento entre a lesão e a cirurgia.

- Fator mais importante para o prognóstico.
- **Aguda:** menos de 2 semanas.

■ **Tratamento.**

□ O tratamento cirúrgico é necessário para a restauração do mecanismo extensor.

□ Os reparos são categorizados como precoces ou tardios.

■ **Conservador.**

□ O tratamento conservador fica reservado para rupturas parciais em que o paciente é capaz de estender totalmente o joelho.

□ O tratamento é feito com imobilização do joelho em extensão total por 3–6 semanas.

■ **Reparo precoce.**

□ O prognóstico é melhor do que o reparo tardio.

□ O reparo primário do tendão deve ser feito.

□ A abordagem cirúrgica é feita através de uma incisão na linha média.

□ A ruptura do tendão patelar e as rupturas do retináculo são expostas.

□ Debridam-se as bordas friáveis e com hematoma.

□ Fios inabsorvíveis são utilizados para reparar o tendão junto à patela.

□ Os fios de sutura são passados através de túneis ósseos paralelos e longitudinais e são amarrados proximalmente.

□ As rupturas retinaculares devem ser reparadas.

□ O reparo pode ser reforçado com um fio de cerclagem, cabo ou fita.

- Deve-se avaliar o reparo durante a cirurgia com flexão do joelho.

■ **Cuidados pós-operatórios.**
- Imobilizador articulado de joelho ou imobilização gessada.
- São prescritos exercícios isométricos imediatos após a cirurgia.
- Pode ocorrer flexão ativa com extensão passiva após 2 semanas, se for permitido começar com 0–45° e avançar em 30° a cada semana.
- A extensão ativa ocorre em 6 semanas.
- Carga inicial total em extensão durante 6 semanas.
- Todas as restrições são eliminadas após a recuperação do arco de movimentos e 90% da força do quadríceps contralateral, geralmente após 4–6 meses.

■ **Reparo tardio.**
- Ocorre mais de 6 semanas após a lesão inicial.
- Geralmente leva a um resultado ruim.
- Contração do quadríceps e migração patelar são encontradas com frequência.
- Podem existir aderências entre a patela e o fêmur.
- As opções incluem reforço com autoenxerto de fáscia lata ou tendões flexores do reparo primário ou aloenxerto com tendão de Aquiles.
- **Abordagem pós-operatória.**
  - Mais conservador que o reparo precoce.
  - Um aparelho gessado cilíndrico bivalvado é utilizado por 6 semanas.
  - O arco ativo de movimentos é iniciado após 6 semanas.

■ **Complicações.**
- Rigidez de joelho.
- Persistência da fraqueza do quadríceps.
- Rerruptura.
- Infecção.
- Patela baixa.

36 Platô tibial

EPIDEMIOLOGIA

- As fraturas do platô tibial constituem 1% de todas as fraturas e 8% das fraturas do idoso.
- Lesões isoladas do platô lateral são responsáveis por 55–70% das fraturas do platô tibial em comparação com 10–25% de fraturas isoladas do platô tibial medial e 10–30% de lesões bicondilares.
- Observa-se um amplo espectro de padrões de fraturas envolvendo o platô tibial medial (10 a 23%), platô tibial lateral (55 a 70%) ou ambos (11 a 31%).
- Entre 1–3% destas fraturas são fraturas expostas.

ANATOMIA

- O platô tibial é composto pelas superfícies articulares dos platôs tibiais medial e lateral, sobre os quais encontramos os meniscos cartilaginosos. O platô medial é maior e côncavo nos planos sagital e coronal. O platô lateral é mais alto e convexo nos planos sagital e coronal.
- O platô tibial normal tem uma inclinação posteroinferior de 10°.
- Os 2 platôs são separados entre si pela eminência intercondilar, que não é articular e serve de ponto de fixação dos ligamentos cruzados. Três proeminências ósseas saem a 2–3 cm distais ao platô tibial. Anteriormente, encontramos o tubérculo tibial sobre o qual o ligamento patelar se insere. Medialmente, a pata de ganso serve como ponto de fixação para a musculatura isquiotibial. Lateralmente, o tubérculo de Gerdy é o ponto de inserção para a banda iliotibial.
- A superfície articular medial e seu côndilo medial de apoio são mais fortes que suas contrapartes tibiais. Consequentemente, as fraturas do platô lateral são mais comuns.
- As fraturas do platô medial estão associadas a lesões por mecanismo de alta energia e geralmente ocorrem junto com lesões

dos tecidos moles, como as rupturas do complexo do ligamento colateral lateral, lesões do nervo fibular e dano aos vasos poplíteos.

MECANISMO DA LESÃO

- As fraturas do platô tibial ocorrem na presença de forças em varo ou valgo conjugadas com um carregamento axial. Acidentes automobilísticos são os responsáveis pela maioria dessas fraturas em indivíduos mais jovens, mas pacientes idosos com osso osteopênico podem experimentar essas fraturas após uma simples queda.
- A direção e a magnitude da força gerada, a idade do paciente, a qualidade óssea e o grau de flexão do joelho no momento do impacto determinam o tamanho do fragmento da fratura, sua localização e o desvio.
  - Adultos jovens com osso forte e rígido tipicamente desenvolvem fraturas por cisalhamento e apresentam um maior grau de ruptura ligamentar associada.
  - Adultos mais velhos com diminuição da resistência do osso e rigidez sofrem fraturas em depressão e em depressão-cisalhamento, e apresentam um menor grau de lesão ligamentar.
  - Uma fratura bicondilar resulta de uma força axial intensa exercida sobre um joelho em extensão total.

AVALIAÇÃO CLÍNICA

- O exame neurovascular é essencial, especialmente nos traumatismos por mecanismo de alta energia. A trifurcação da artéria poplítea é pinçada posteriormente entre o hiato adutor proximalmente e o complexo do sóleo distalmente. O nervo fibular é pinçado lateralmente em seu trajeto ao redor do colo fibular.
- A hemartrose ocorre com frequência na presença de um joelho acentuadamente edemaciado e doloroso, no qual o paciente não é capaz de sustentar carga. A aspiração do joelho pode revelar gordura da medula óssea.
- O traumatismo direto geralmente é evidente ao exame dos tecidos moles sobrejacentes, e as lesões abertas devem ser excluídas. A infiltração intra-articular de 50–75 mh. de solução salina pode ser necessária para se avaliar uma possível comunicação com as lacerações sobrejacentes.

- A possibilidade de síndrome compartimental deve ser afastada, em particular nas lesões por mecanismo de alta energia e/ou fraturas-luxações.
- A avaliação à procura de lesão ligamentar é essencial.

LESÕES ASSOCIADAS

- A lesão dos tecidos moles é vista em aproximadamente 90% dessas fraturas.
- As rupturas meniscais ocorrem em até 50% das fraturas do platô tibial. As rupturas do menisco medial são altamente associadas a fraturas do platô medial e as lesões do menisco lateral às fraturas do platô lateral.
- Lesões ligamentares associadas aos ligamentos cruzados ou colaterais ocorrem em até 30% das fraturas do platô tibial.
- Adultos jovens, cujos fortes ossos subcondrais resistem contra a depressão, correm maior risco de ruptura do ligamento colateral ou cruzado.
- As fraturas que envolvem o platô tibial medial podem estar associadas a índices elevados de lesões do nervo fibular ou neurovasculares poplíteas devido aos mecanismos de maior energia; postula-se que muitas dessas representam luxações de joelho que reduziram espontaneamente.
- As lesões do nervo fibular são causadas por distensão (neuropraxia) e em geral resolvem-se com o tempo; mas são raras.
- As lesões arteriais frequentemente representam lesões da íntima induzidas por tração e se apresentam na forma de trombose; raramente, apresentam-se como lesões em transecção secundárias a uma laceração ou avulsão.

AVALIAÇÃO RADIOLÓGICA

- Incidências anteroposterior e lateral suplementadas por projeções em rotações interna (platô medial) e externa (platô lateral) a 40° devem ser obtidas.
- Uma incidência do platô com inclinação caudal de 10–5° pode ser utilizada para avaliar-se um ressalto articular.
- A avulsão da cabeça fibular, o sinal de Segond (avulsão capsular lateral) e a lesão de Pellegrini-Steata (calcificação ao longo da inserção do ligamento colateral medial) são sinais de lesão ligamentar associada.
- Uma incidência sob tração, assistida pelo médico, geralmente é útil nas lesões por mecanismos de maior energia com impacta-

ção grave e fragmentação metadiafisária para delinear o padrão da fratura e determinar a eficácia da ligamentotaxia para redução da fratura.
- Incidências de estresse, de preferência com o paciente sob sedação ou anestesia e uso do intensificador de imagens, ocasionalmente são úteis para a detecção de rupturas dos ligamentos colaterais.
- A tomografia computadorizada com reconstrução bi ou tridimensional é útil no delineamento do grau de fragmentação ou depressão da superfície articular, bem como para o planejamento pré-operatório.
- As imagens de ressonância magnética são úteis na avaliação das lesões dos meniscos, ligamentos cruzados e colaterais e envelope de tecidos moles.
- A arteriografia deve ser feita nos casos em que há dúvida sobre o comprometimento vascular.

CLASSIFICAÇÃO

Schatzker (Fig. 36.1)

Tipo I: platô lateral, fratura com separação.
Tipo II: platô lateral, fratura com separação e depressão (+ comum).
Tipo III: fratura do platô lateral em depressão.
Tipo IV: fratura do platô medial.
Tipo V: fratura bicondilar do platô.
Tipo VI: fratura do platô com separação entre a metáfise e a diáfise.

- Os tipos I–III são lesões por mecanismo de baixa energia.
- Os tipos IV–VI são lesões por mecanismo de alta energia.
- O tipo I geralmente ocorre em indivíduos mais jovens e está associada a lesões do ligamento colateral medial.
- O tipo III em geral é muito raro e somente ocorrerá em indivíduos mais velhos ou naqueles com osteopenia (Fig. 36.1).

Moore (Fig. 36.2)

- O tipo I é uma fratura com separação do platô tibial medial no plano coronal.
- O tipo II é uma fratura de todo o côndilo, com a linha de fratura começando no compartimento oposto e saindo através da eminência tibial.

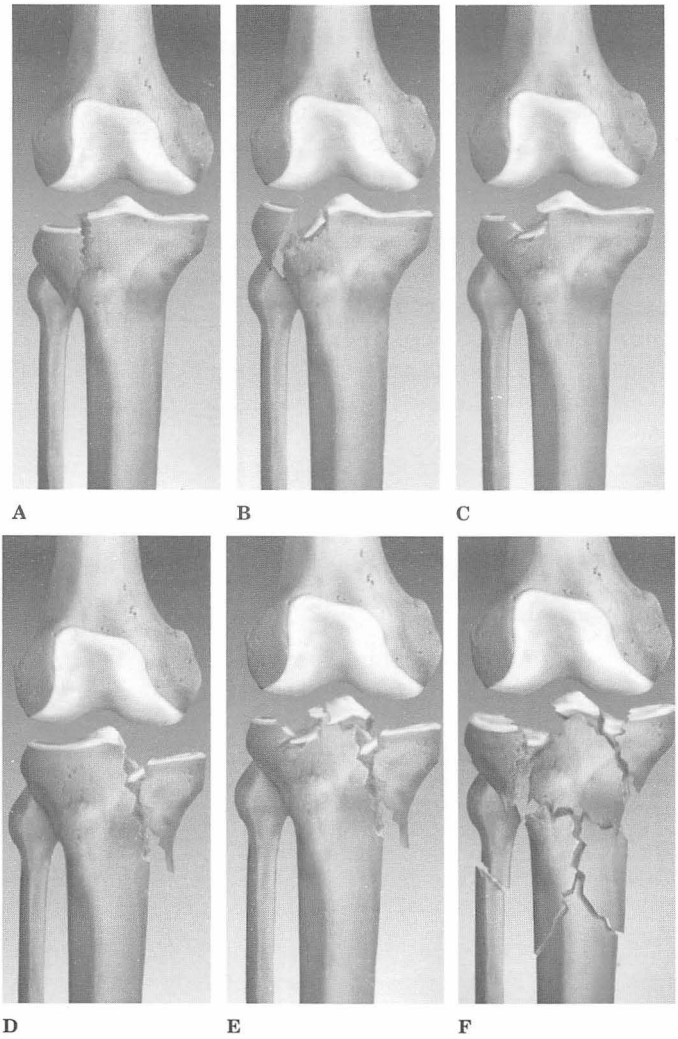

FIGURA 36.1 Classificação de Schatzker. (De Bucholz RW, Heckman JD, Court-Brown C, *et al.*, eds. *Rockwood and Green's Fractures in Adults.* 6ª ed. Philadelphia: Lippincott Williams & Wilkins; 2006.)

- O tipo III é uma lesão por avulsão da borda; tais fraturas estão associadas a um alto índice de lesão neurovascular.
- O tipo IV é outra fratura da borda, uma lesão por compressão da borda, geralmente associada a alguns tipos de lesão ligamentar contralateral.

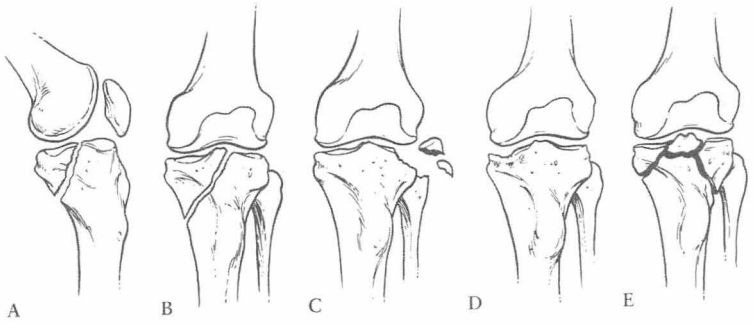

FIGURA 36.2 Classificação de Moore.

- O tipo V é uma fratura em 4 partes, com a eminência tibial separada dos côndilos e da diáfise.

Classificação da OTA para as fraturas do platô tibial (tipo 43)

Ver Fracture and Dislocation Classification Compendium, em http://www.ota.org/compendium/compendium.html.

TRATAMENTO

Conservador

- Indicado para as fraturas sem desvio ou com pequeno desvio e nos pacientes com osteoporose acentuada.
- Carga protegida e mobilização precoce do joelho em um *brace* articulado são recomendadas.
- Exercícios isométricos para o quadríceps e exercícios passivos progressivos, ativos assistidos e para o arco de movimentos do joelho estão indicados.
- A carga parcial (13,5–22,5 kg) por 8–12 semanas é permitida, com progressão para carga total.

Cirúrgico

- **Indicações cirúrgicas**
  - A variação publicada de depressão articular que possa ser aceita varia de menos de 2 mm a 1 cm.

- □ Instabilidade >10° do joelho em extensão quase completa em comparação com o lado contralateral é uma indicação cirúrgica aceita. As fraturas em divisão têm maior probabilidade de ser instáveis do que as fraturas em divisão pura, nas quais a borda está intacta (Fig. 36.3).
- □ **Fraturas expostas.**
- □ Síndrome de compartimento associada.
- □ Lesão vascular associada.

■ **Princípios do tratamento cirúrgico.**

- □ O objetivo é a reconstrução da superfície articular, seguida pelo restabelecimento do alinhamento tibial.
- □ O tratamento envolve a redução e a fixação dos segmentos articulares afundados, com o uso de enxerto ósseo ou substituto de enxerto ósseo.
- □ A fixação da fratura pode envolver o uso de placas e parafusos, só parafusos ou fixação externa.
- □ A opção de implante está relacionada com o padrão de fratura, o grau de desvio e a familiaridade do cirurgião com o procedimento.

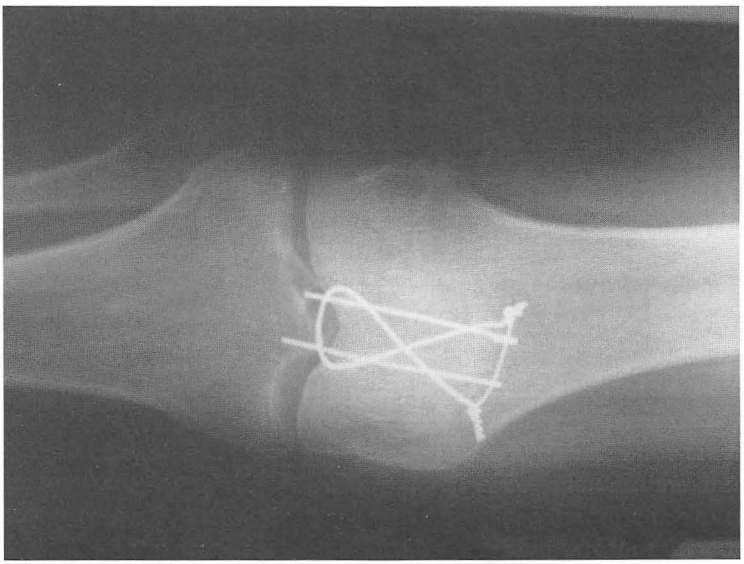

FIGURA 36.3 Exame de estresse demonstrando incompetência do LCM em conjunção com uma fratura do platô tibial lateral.

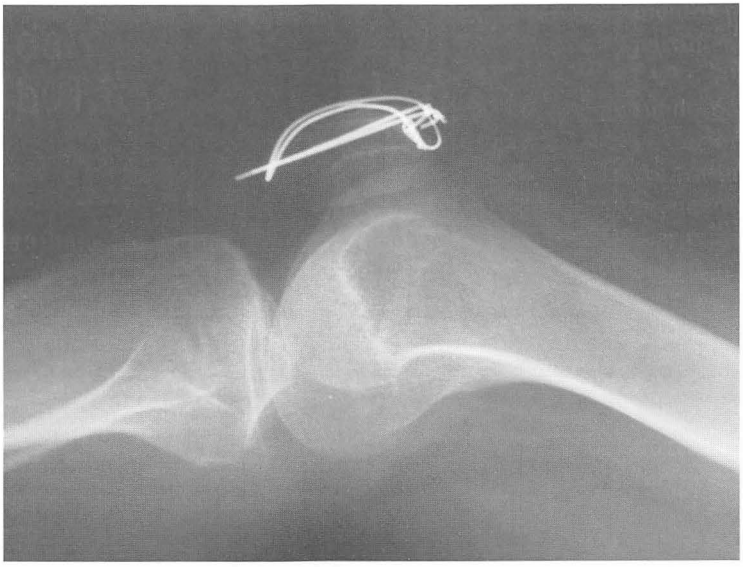

FIGURA 36.3 (Continuação)

- □ Deve ser feita a reconstrução adequada dos tecidos moles, incluindo a preservação e/ou o reparo do menisco, bem como de estruturas ligamentares intra e extra-articulares.

- A fixação externa através do joelho pode ser utilizada como medida temporária em pacientes que sofreram lesões por mecanismo de alta energia e encurtamento do membro ou lesão significativa dos tecidos moles. O fixador externo é utilizado para manter os tecidos moles preservados e gerar certo grau de redução da fratura até a cirurgia definitiva.
- A artroscopia pode ser utilizada para avaliação das superfícies articulares, meniscos e ligamentos cruzados. Também pode ser utilizada para avaliar a hemartrose e detritos em partículas, procedimentos meniscais e redução e fixação assistidas por artroscopia. Seu papel na avaliação dos distúrbios da borda e sua utilidade no tratamento de fraturas complicadas são limitados (Fig. 36.4).
- Um ligamento cruzado avulsionado com um grande fragmento ósseo pode ser reparado. Se o fragmento for pequeno ou o ligamento tiver uma ruptura intrassubstancial, a reconstrução deve ser adiada. A instabilidade geralmente não é um problema.

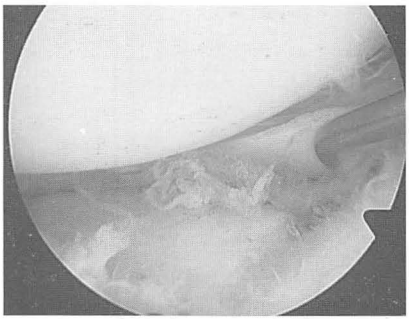

FIGURA 36.4 Avaliação artroscópica de uma fratura do platô tibial de Schatzker II, demonstrando incongruência articular.

- A cirurgia nas lesões isoladas pode ser realizada após uma apreciação completa da personalidade da fratura. Esse atraso também permitirá que o edema diminua e as condições locais da pele melhorem.
- As fraturas dos tipos I–IV de Schatzker podem ser fixadas com parafusos percutâneos ou uma placa periarticular colocada por via lateral. Se uma redução fechada satisfatória (menos de 1 mm de ressalto articular) não puder ser obtida por técnicas fechadas, a redução aberta com fixação interna está indicada.
- Os meniscos nunca devem ser excisados para facilitar a exposição.
- Os fragmentos deprimidos podem ser elevados em massa por baixo utilizando-se uma cavilha óssea através do componente dividido ou uma janela cortical. O defeito metafisário deve ser preenchido com algum tipo de material osteoindutor.
- As fraturas dos tipos V e VI podem ser tratadas com o uso de placa e parafusos, um fixador em anel ou um fixador híbrido. A fixação interna limitada pode ser acrescentada para restaurar a superfície articular.
- O uso de placas inseridas por via percutânea, que é uma abordagem mais biológica, foi descrito. Nessa técnica, a placa é deslizada de modo subcutâneo sem dissecção dos tecidos moles.
- O uso de placas bloqueadas diminuiu a necessidade de usar 2 placas nas fraturas bicondilares do platô tibial.

- As fraturas do platô medial posterior podem requerer uma incisão posteromedial para redução da fratura e estabilização com placa.
- **Cuidados pós-operatórios:** os pacientes são colocados em restrição de carga com ou sem mobilização passiva contínua e a mobilização ativa é encorajada.
- A carga é liberada após 8–12 semanas.

COMPLICAÇÕES

- **Rigidez:** comum, relacionada com o traumatismo da cirurgia e a dissecção cirúrgica, lesão do retináculo extensor, formação de tecido cicatricial e imobilidade pós-operatória. Mais comum em lesões por mecanismo de alta energia.
- **Infecção:** geralmente relacionada com incisões em momento inadequado através dos tecidos comprometidos, com dissecção extensa para colocação do implante.
- **Síndrome de compartimento:** complicação incomum, mas devastadora, envolve os reduzidos compartimentos fasciais da perna. Enfatiza a necessidade de alta suspeita clínica, exames neurovasculares em série, particularmente nos pacientes inconscientes ou obnubilados, avaliação agressiva, incluindo mensuração da pressão compartimental se necessário e pronto tratamento com fasciotomias de emergência de todos os compartimentos da perna.
- **Consolidação viciosa ou pseudoartrose:** mais comum nas fraturas de Schatzker VI na junção metafisária-diafisária, relacionada com cominuição, fixação instável, falha do implante ou infecção.
- **Osteoartrite pós-traumática:** pode resultar de uma incongruência articular residual, dano condral no momento da lesão ou desalinhamento do eixo mecânico.
- **Lesão do nervo fibular:** mais comum com traumatismo sobre a face lateral da perna, onde o nervo fibular cursa na proximidade da cabeça fibular e do platô tibial lateral. Pode ser iatrogênica.
- **Laceração da artéria poplítea (rara).**
- **Necrose avascular de pequenos fragmentos articulares:** pode resultar em corpos livres dentro do joelho.

37 Diáfise da tíbia/fíbula

EPIDEMIOLOGIA

- As fraturas das diáfises da tíbia e da fíbula são as mais comuns dos ossos longos.
- Em uma população comum, são observadas 26 fraturas da diáfise da tíbia por 100.000 pessoas a cada ano.
- A maior incidência de fraturas diafisárias da tíbia em adultos vista em homens é entre os 15–19 anos de idade, com incidência de 109 por 100.000 pessoas a cada ano.
- A maior incidência de fraturas diafisárias da tíbia em adultos vista em mulheres é entre 90–99 anos de idade, com incidência de 49 por 100.000 pessoas a cada ano.
- A média etária de um paciente que sofre fratura da diáfise da tíbia é de 37 anos, com homens apresentando uma média de 31 anos e mulheres, 54 anos.
- As fraturas diafisárias da tíbia apresentam o maior índice de pseudoartrose entre todos os ossos longos.

ANATOMIA

- A tíbia é um osso tubular longo com perfil triangular, uma borda anteromedial subcutânea e é limitada por 4 compartimentos fasciais tensos (anterior, lateral, posterior e posterior profundo) (Figs. 37.1–37.2).
- Suprimento sanguíneo.
  - A artéria nutridora origina-se da artéria tibial posterior, entrando no córtex posterolateral distal à origem do músculo sóleo. Quando o vaso entra no canal intramedular (IM), origina 3 ramos ascendentes e 1 ramo descendente que, por sua vez, dão origem à árvore vascular endóstea, que faz anastomose com vasos periósteos que se originam da artéria tibial anterior.
  - A artéria tibial anterior é particularmente vulnerável a lesões em seu trajeto através de um hiato na membrana interóssea.
  - A artéria fibular tem um ramo comunicante anterior para a artéria dorsal do pé. Portanto, pode ser ocluída, apesar de um

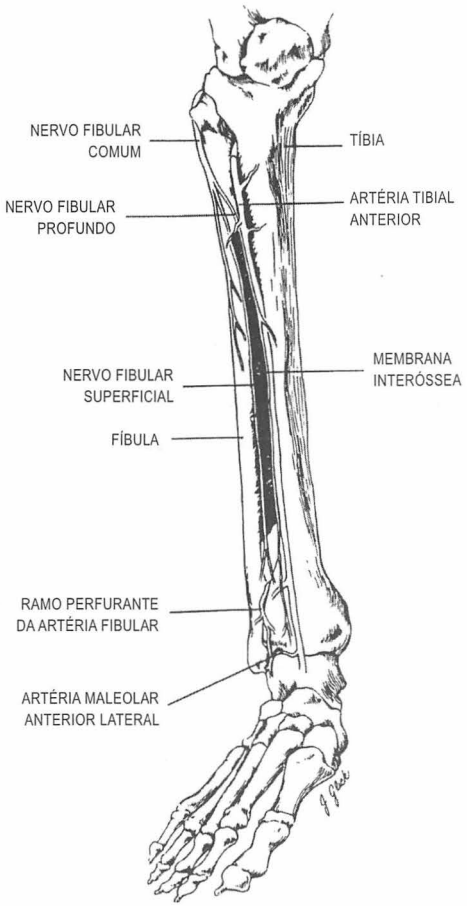

FIGURA 37.1 Anatomia da diáfise tibial e fibular. (De Rockwood CA Jr, Green DP, Bucholz RW, Heckman JD, eds. *Rockwood and Green's Fractures in Adults*. Vol. 2. 4ª ed. Philadelphia: Lippincott-Raven; 1996:2124.)

pulso dorsal do pé intacto. O terço distal é suprido por anastomoses periósteas ao redor do tornozelo, com ramos entrando na tíbia por meio de fixações ligamentares.

- Pode haver uma área divisora de águas na junção entre os terços médio e distal (controverso).
- Se a artéria nutridora for rompida, há uma reversão do fluxo através do córtex e o suprimento sanguíneo periósteo torna-se mais importante, o que enfatiza a importância da preservação das inserções periósteas durante a fixação.

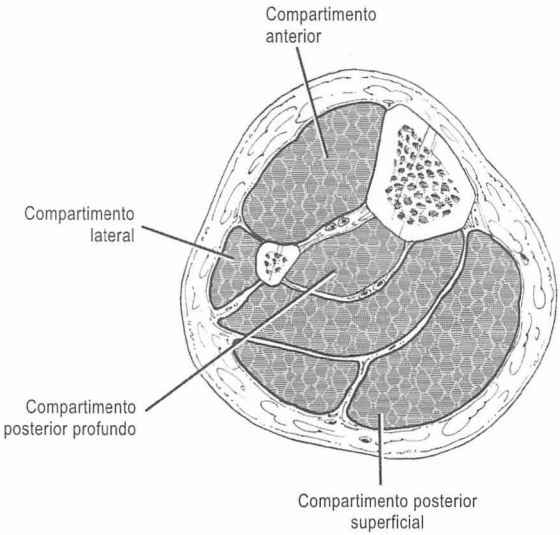

FIGURA 37.2 Os 4 compartimentos da perna. (De Bucholz RW, Heckman JD, Court-Brown C, *et al.*, eds. *Rockwood and Green's Fractures in Adults.* 6ª ed. Philadelphia: Lippincott Williams & Wilkins; 2006.)

- □ A fíbula é responsável por 6–17% da sustentação de carga. Sua principal função é a inserção de músculos.
- □ O nervo fibular comum cursa ao redor do colo da fíbula, que é quase subcutâneo nessa região; portanto, nesse nível, fica especialmente vulnerável a impactos diretos ou lesões por tração.

MECANISMO DA LESÃO

- Direto.
  - □ **Arqueamento por mecanismo de alta energia:** acidente automobilístico.
    - Fraturas transversas, cominutivas e desviadas ocorrem comumente.
    - Padrões altamente cominutivos ou segmentares estão associados a comprometimento extenso dos tecidos moles.
    - Devem-se excluir síndrome de compartimento e fraturas abertas.
  - □ **Penetrante:** projétil de arma de fogo.

- O padrão da lesão é variável, mas geralmente cominutivo.
- Projéteis de baixa velocidade (balas de revólver) não representam o mesmo grau de problema para o osso ou os tecidos moles que mecanismos de alta energia (acidente automobilístico) ou alta velocidade (rifles, fuzis) podem causar.

□ **Arqueamento por mecanismo de baixa energia:** 3 ou 4 pontos.
- Ocorrem fraturas oblíquas curtas ou transversais, com um possível fragmento em borboleta.
- Podem ser cominutivas e associadas a comprometimento extenso dos tecidos moles.
- Podem ocorrer síndrome de compartimento e fraturas abertas.

□ **Fraturas da diáfise fibular:** tipicamente, resultam de traumatismo direto sobre a face lateral da perna. Fraturas em espiral são vistas proximalmente com fraturas rotacionais do tornozelo ou lesões torcionais da tíbia por mecanismo de baixa energia.

■ Indireto.

□ Mecanismos torcionais.
- Torção com o pé fixo e quedas de pequenas alturas são as causas.
- Essas fraturas espirais sem desvio apresentam cominuição mínima associada a pouca lesão dos tecidos moles.
- Observam-se fraturas do tipo I.

□ Fraturas de estresse.
- Em recrutas militares, tais lesões comumente ocorrem na junção metafisária–diafisária, com a esclerose sendo mais acentuada no córtex posteromedial.
- Em bailarinas, essas fraturas comumente ocorrem no terço médio; têm início insidioso e são lesões por uso excessivo. A "temida linha negra" é patognomônica (Fig. 37.3).
- Achados da radiografia simples podem demorar várias semanas para aparecer. As imagens de ressonância magnética (RM) são bastante sensíveis para a detecção dessas lesões.

AVALIAÇÃO CLÍNICA

■ A avaliação do estado neurovascular é crítica. Os pulsos dorsal do pé e da artéria tibial posterior devem ser avaliados e documentados, especialmente nas fraturas abertas em que podem ser necessários retalhos vasculares. A integridade dos nervos fibular comum e tibial deve ser documentada.

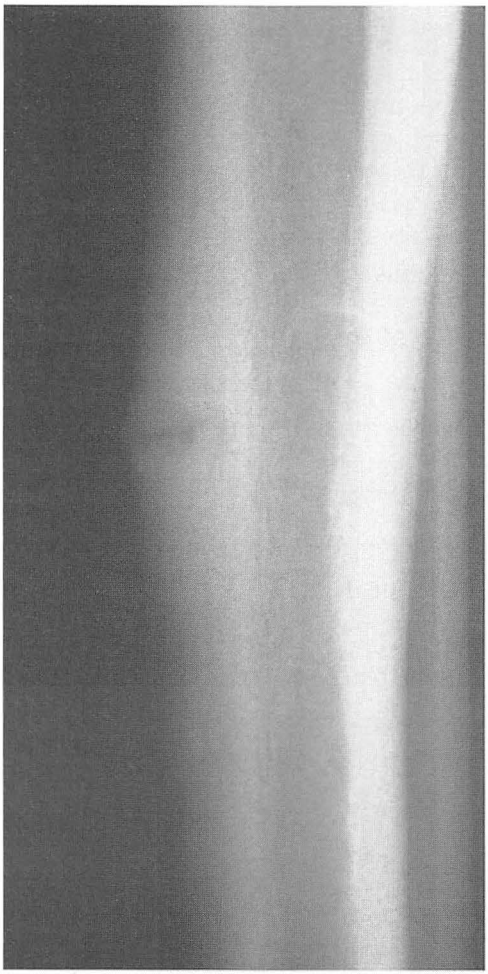

FIGURA 37.3 Exemplo de fratura tibial anterior por estresse em um bailarino. (De Schepsis AA, Busconi BD. *Sports Medicine*. Baltimore: Lippincott Williams & Wilkins; 2006.)

- Avaliar a presença de lesão dos tecidos moles. Bolhas de fratura podem contraindicar a redução aberta precoce de fraturas periarticulares.
- Monitorar para prevenir síndrome de compartimento. Dor desproporcional à lesão é o sinal mais confiável de síndrome de compartimento. As mensurações das pressões dos comparti-

mentos utilizadas como indicação para fasciotomias dos 4 compartimentos ficam dentro de 30 mm Hg da pressão diastólica ($\Delta P < 30$ mm Hg). As pressões do compartimento posterior profundo podem estar elevadas na presença de um compartimento posterior superficial amolecido.

- As fraturas tibiais estão associadas a alta incidência de lesões ligamentares do joelho.
- Aproximadamente 5% de todas as fraturas tibiais são bifocais, com 2 fraturas separadas da tíbia.

AVALIAÇÃO RADIOLÓGICA

- A avaliação radiológica deve incluir toda a tíbia (anteroposterior [AP] e lateral), com visualização das articulações do tornozelo e do joelho.
- Incidências oblíquas podem ser úteis para caracterizar melhor o padrão da fratura.
- As radiografias pós-redução devem incluir o joelho e o tornozelo, para avaliar-se o alinhamento e fazer o planejamento pré-operatório.
- O cirurgião deve procurar pelos seguintes sinais nas radiografias AP e lateral:
  - **Presença de cominuição:** significa uma lesão por mecanismo de alta energia.
  - **A distância percorrida pelos fragmentos ósseos desde sua localização anatômica:** fragmentos amplamente desviados sugerem que as fixações de tecidos moles foram danificadas e os fragmentos podem estar desvascularizados.
  - **Defeitos ósseos:** podem sugerir ausência de osso ou feridas abertas.
  - As linhas de fratura podem estender-se proximalmente na direção do joelho ou distalmente para o tornozelo.
  - **A qualidade do osso:** verificar se há evidências de osteopenia, metástases ou fratura prévia.
  - **Osteoartrite ou presença de artroplastia de joelho:** podem mudar o método de tratamento escolhido pelo cirurgião.
  - **Ar nos tecidos moles:** geralmente secundário a fraturas abertas, mas também significa a presença de gangrena gasosa, fasciite necrotizante ou outras infecções anaeróbicas.
- As imagens de tomografia computadorizada e RM em geral não são necessárias. A TC pode ser útil nas fraturas metafisárias, quando se suspeita de uma extensão articular.

- A cintilografia óssea com tecnécio e imagens de RM podem ser úteis no diagnóstico das fraturas de estresse, antes de se tornarem óbvias nas radiografias simples.
- A angiografia está indicada ante a suspeita de lesão arterial, com base nos índices tornozelo-braquiais (ITBs) ou diminuição dos pulsos.

CLASSIFICAÇÃO

Baixas sensibilidade, reprodutibilidade e confiabilidade entre observadores foram observadas na maioria dos esquemas de classificação.

Descritiva

- Aberta *vs.* fechada.
- **Localização anatômica:** terço proximal, médio, distal.
- **Número de fragmentos e posição:** cominuição, fragmentos em borboleta.
- **Configuração:** transversa, espiral, oblíqua.
- **Angulação:** varo/valgo, anterior/posterior.
- Encurtamento.
- **Desvio:** porcentual de contato cortical.
- Rotação.
- Lesões associadas.

Classificação da OTA para as fraturas tibiais

Ver Fracture and Dislocation Classification Compendium, em http://www.ota.org/compendium/compendium.html.

Classificação para as fraturas abertas de Gustilo e Anderson

Tipo I: abertura limpa da pele com menos de 1 cm, geralmente de dentro para fora; mínima contusão óssea; fraturas transversas simples ou oblíquas curtas.

Tipo II: laceração com mais de 1 cm de comprimento, com extenso dano dos tecidos moles; esmagamento mínimo a moderado; fraturas transversas simples ou oblíquas curtas com mínima cominuição.

Tipo III: dano extenso dos tecidos moles, incluindo músculos, pele e estruturas neurovasculares; geralmente uma lesão por mecanismo de alta energia com um componente grave em esmagamento.

IIIA: laceração extensa dos tecidos moles, cobertura óssea adequada; fraturas segmentares, lesões por armas de fogo, mínima dissecção perióstea.

IIIB: lesão extensa dos tecidos moles com dissecção perióstea e exposição óssea necessitando de fechamento com retalho de tecidos moles; geralmente associada a contaminação maciça.

IIIC: lesão vascular necessitando de reparo.

Classificação para as fraturas fechadas de Tscherne

- Classifica a lesão dos tecidos moles nas fraturas fechadas e leva em consideração mecanismos de lesão diretos *vs.* indiretos.

Grau 0: lesão por forças indiretas com dano insignificante dos tecidos moles.

Grau I: fratura fechada causada por mecanismo de energia baixa a moderada com abrasões superficiais ou contusões dos tecidos moles sobre a fratura.

Grau II: fratura fechada com contusão muscular significativa, possíveis abrasões cutâneas profundas contaminadas associadas a mecanismos de energia moderada a intensa e lesão esquelética; alto risco de síndrome de compartimento.

Grau III: esmagamento extenso dos tecidos moles, com desenluvamento ou avulsão dos tecidos moles ou síndrome de compartimento estabelecida.

TRATAMENTO

Conservador

A redução da fratura seguida pela aplicação de um pelvipodálico com carga progressiva pode ser utilizada para as fraturas fechadas por mecanismo de baixa energia com desvio e cominuição mínimos.

- Imobilizar com o joelho entre 0–5° de flexão para permitir a carga com muletas assim que o paciente tolerar entre a segunda e a quarta semanas.
- Após 3–6 semanas, o pelvipodálico pode ser trocado por uma bota gessada que inclua a patela ou um *brace*.
- São registrados índices de consolidação de até 97%, apesar de a demora em iniciar a carga sobre o membro estar associada a

altos índices de demora na consolidação ou pseudoartrose. Rigidez do retropé é a principal limitação observada.

Redução aceitável da fratura

- Menos de 5° de angulação em varo/valgo são recomendados.
- Menos de 10° de angulação anterior/posterior são recomendados (de preferência < 5°).
- Menos de 10° de deformidade rotacional são recomendados, com rotação externa mais bem tolerada que a rotação interna.
- Encurtamento < 1 cm; 5 mm de distração podem retardar a consolidação entre 8–12 meses.
- Recomenda-se um contato cortical de mais de 50%.
- A espinha ilíaca anterior superior, o centro da patela e a base da segunda falange proximal devem estar aproximadamente colineares.

Tempo para consolidação

- **A média de tempo é de 16 ± 4 semanas:** altamente variável, dependendo do padrão da fratura e das lesões dos tecidos moles.
- A demora de consolidação é definida como >20 semanas.
- **Pseudoartrose:** ocorre quando sinais clínicos e radiológicos demonstram a ausência de potencial para consolidação, incluindo extremidades escleróticas no local da fratura e um espaço persistente inalterado por várias semanas. A pseudoartrose também é definida por ausência de consolidação 9 meses após a fratura.

Fratura por estresse da tíbia

- O tratamento consiste na interrupção da atividade agressora.
- Uma bota gessada pode ser necessária, com carga parcial.
- A cirurgia fica reservada para os casos refratários ao tratamento conservador ou para as fraturas que desviam.

Fratura da diáfise da fíbula

- O tratamento consiste no uso de carga conforme o tolerado.
- Apesar de não ser necessária para consolidação, um curto período de imobilização pode ser utilizado para minimizar a dor.
- A pseudoartrose é incomum, devido às extensas fixações musculares.

Cirúrgico

Haste intramedular

- As hastes intramedulares têm a vantagem de preservar o suprimento sanguíneo periósteo e limitam o dano aos tecidos moles. Além disso, possuem vantagens biomecânicas de controle do alinhamento, translação e rotação. Portanto, são recomendadas para a maioria dos padrões de fratura.
- Haste bloqueada *vs.* não bloqueada.
  - **Haste bloqueada:** permite o controle rotacional; é efetiva na prevenção contra o encurtamento nas fraturas cominutivas e naquelas com perda óssea significativa. Parafusos de interbloqueio podem ser removidos para dinamizar a fratura, se necessário para a consolidação.
  - **Haste não bloqueada:** permite a impactação no local da fratura com carga, mas apresenta dificuldades no controle da rotação.
- Haste fresada *vs.* não fresada.
  - **Haste fresada:** indicada para a maioria das fraturas abertas e fechadas. Permite excelente imobilização IM da fratura e o uso de uma haste de maior diâmetro, mais forte.
  - **Haste não fresada:** preserva o suprimento sanguíneo IM nas fraturas abertas onde o suprimento periósteo foi destruído. Atualmente, reservada para fraturas abertas de alto grau; sua desvantagem é ser significativamente mais fraca que hastes fresadas maiores, e além do risco de falha do implante por fadiga. Estudos recentes demonstram que isso é aceitável nas fraturas tibiais fechadas.

Hastes flexíveis (hastes de Enders, Rush)

- Vários pinos IM curvos exercem uma força tipo mola para resistir contra a angulação e a rotação, com mínimo dano à circulação medular.
- Raramente utilizadas nos EUA devido à predominância de padrões instáveis de fratura e do sucesso das hastes interbloqueadas.
- Recomendadas somente em crianças e adolescentes com fises abertas.

Fixação externa

- Primariamente utilizada para o tratamento de fraturas abertas graves, também pode estar indicada nas fraturas fechadas complicadas por síndrome de compartimento, traumatismo craniano concomitante ou queimaduras.
- Sua popularidade nos EUA diminuiu com o aumento do uso das hastes intramedulares fresadas na maioria das fraturas abertas.
- **Índices de consolidação:** até 90% com média de 3,6 meses para a consolidação.
- A incidência de infecções do trato do pino é de 10–15%.

Placas e parafusos

- Geralmente reservadas para fraturas que se estendem para a metáfise ou epífise.
- Os índices de sucesso chegam até a 97%.
- Os índices de complicação como infecção, colapso da ferida e consolidação viciosa ou pseudoartrose são mais altos nos padrões de lesão por mecanismo de alta energia.

Fraturas da tíbia proximal

- São responsáveis por aproximadamente 7% de todas as fraturas diafisárias da tíbia.
- São fraturas notoriamente difíceis de fixar com haste, pois frequentemente desalinham, com as deformidades mais comuns sendo angulação em valgo e anterior do ápice.
- A fixação com hastes pode necessitar de técnicas especiais, como parafuso de bloqueio, placas unicorticais, fixação externa intraoperatória ou um ponto de partida lateral.
- O uso de uma placa inserida por via percutânea teve sua popularidade aumentada recentemente.

Fraturas da tíbia distal

- Também existe o risco de desalinhamento com o uso das hastes IM.
- Com a fixação com haste IM, a fixação com placa da fíbula ou o uso de parafusos de bloqueio podem ajudar a prevenir o desalinhamento.
- O uso de uma placa inserida por via percutânea teve sua popularidade aumentada recentemente.

Fratura da tíbia com a fíbula intacta

- Se a fratura da tíbia não estiver desviada, o tratamento consiste em um aparelho gessado pelvipodálico com carga precoce. Um controle rígido está indicado para reconhecer qualquer tendência de angulação em varo.
- Alguns autores recomendam o uso de hastes IM, mesmo se a fratura da tíbia não estiver desviada.
- Existe um risco potencial de consolidação viciosa em varo (25%), particularmente em pacientes com menos de 20 anos.

Fasciotomia

- Evidência de síndrome de compartimento é uma indicação para fasciotomia de emergência de todos os 4 compartimentos musculares da perna (anterior, lateral, posterior superficial e profundo) através de uma ou várias incisões. Após a fixação cirúrgica da fratura, as aberturas fasciais não devem ser reaproximadas.

COMPLICAÇÕES

- **Consolidação viciosa:** inclui qualquer deformidade fora da variação aceitável. Vista nos tratamentos conservadores e nas fraturas metafisárias.
- **Pseudoartrose:** associada a lesões por mecanismos de alta velocidade, fraturas abertas (especialmente Gustilo grau III), infecção, fíbula intacta, fixação inadequada e desvio inicial da fratura.
- Infecção (mais comum após fraturas abertas).
- **Perda de tecidos moles:** a demora na cobertura da ferida por um período de 7–10 dias nas fraturas abertas está associada a índices mais elevados de infecção. Retalhos rotacionais locais podem ser necessários para uma cobertura adequada.
- Pode ocorrer rigidez no joelho e/ou tornozelo com o tratamento conservador.
- **Dor no joelho:** complicação mais comum associada à colocação de hastes IM na tíbia.
- **Quebra do material de síntese:** a quebra da haste e do parafuso de bloqueio depende do tamanho da haste utilizada e do tipo de metal. Hastes fresadas maiores possuem parafusos cruzados maiores; a incidência de quebra da haste e do parafuso é maior

com as hastes não fresadas que utilizam parafusos de bloqueio de menor diâmetro.

- A necrose térmica da diáfise da tíbia após a fresagem é uma complicação teórica. Trabalhos recentes em ciência básica descontaram o uso do torniquete como causa.
- **Distrofia simpático reflexa:** mais comum em pacientes incapazes de sustentar carga precocemente e com a imobilização prolongada. Caracteriza-se por dor e edema, seguidos por artropatia do membro. Os sinais radiológicos são desmineralização pontuada do pé e da tíbia distal, além de tornozelo equinovaro. É tratada com meias elásticas compressivas, carga, bloqueios simpáticos e órteses para o pé, com fisioterapia agressiva simultânea.
- **Síndrome de compartimento:** o envolvimento do compartimento anterior é mais comum. As pressões mais elevadas ocorrem no momento da redução aberta ou fechada. Pode requerer fasciotomia. A morte da musculatura ocorre após 6–8 h. A síndrome do compartimento posterior profundo pode não ser diagnosticada por causa do envolvimento do compartimento posterior superficial e acarreta a uma deformidade de dedos em garra.
- **Lesão neurovascular:** o comprometimento vascular é incomum, exceto nas fraturas com grande desvio, por mecanismo de alta velocidade e geralmente abertas. Ela comumente ocorre conforme a artéria tibial anterior atravessa a membrana interóssea na região proximal da perna. Pode requerer enxerto de interposição com a veia safena. O nervo fibular comum está vulnerável a lesões diretas na região da fíbula proximal, bem como nas fraturas com angulação significativa em varo. A tração exagerada pode resultar em lesões por distração do nervo, e a moldagem/acolchoamento inadequados do aparelho gessado pode ocasionar neuropraxia.
- Embolia gordurosa.
- **Deformidade de dedo em garra:** associada à formação de tecido cicatricial nos tendões extensores ou isquemia da musculatura do compartimento posterior.

38 Lesões ao redor do tornozelo

FRATURAS DO TORNOZELO POR ROTAÇÃO

Epidemiologia

- Estudos populacionais sugerem que a incidência de fraturas de tornozelo aumentou dramaticamente desde a década de 1960.
- A maior incidência de fratura do tornozelo ocorre em mulheres idosas, embora as fraturas do tornozelo geralmente não sejam consideradas fraturas por "fragilidade".
- A maioria das fraturas do tornozelo é formada por fraturas maleolares isoladas, responsáveis por 2/3 das fraturas, com bimaleolares ocorrendo em 25% dos pacientes e as trimaleolares nos 5–10% restantes.
- A incidência das fraturas do tornozelo é de aproximadamente 187 fraturas por 100.000 pessoas por ano.
- As fraturas abertas são raras e responsáveis por somente 2% de todas as fraturas do tornozelo.
- O aumento do índice de massa corporal é considerado um fator de risco para as fraturas de tornozelo.

Anatomia

- O tornozelo é uma articulação em dobradiça complexa, composta por articulações entre a fíbula, a tíbia e o tálus em associação íntima a um complexo sistema ligamentar (Fig. 38.1).
- A superfície articular da tíbia distal é conhecida como *"plafond"*, que, juntamente com os maléolos medial e lateral, forma a articulação tibiotalar, uma articulação com pouca liberdade de movimentos.
- O *plafond* é côncavo no plano anteroposterior (AP), mas convexo no plano lateral. Ele é mais largo anteriormente, para permitir a congruência com o tálus em formato de cunha, que gera estabilidade intrínseca, especialmente com a carga.
- A cúpula talar é trapezoideal, com a região anterior sendo 2,5 mm mais larga que o tálus posterior. O corpo do tálus é quase totalmente coberto por cartilagem articular.

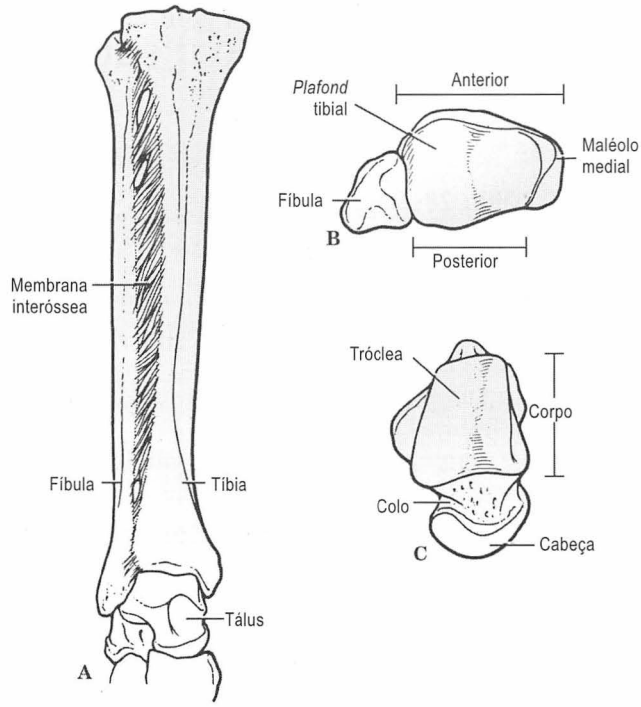

FIGURA 38.1 Anatomia óssea do tornozelo. Vista da articulação tibiotalar **(A)**, vista inferior superior do lado tibiofibular da articulação **(B)** e vista superior inferior do tálus **(C)**. A articulação do tornozelo é formada por 3 ossos com uma superfície articular talar maior do que as superfícies articulares tibiofibulares. A circunferência lateral da cúpula talar é maior do que a circunferência medial. A cúpula é mais larga anteriormente que posteriormente. Os ligamentos sindesmóticos permitem o alargamento da articulação com a flexão dorsal do tornozelo em uma posição estável, fechada. (De Bucholz RW, Heckman JD, Court-Brown C, *et al.*, eds. *Rockwood and Green's Fractures in Adults.* 6ª ed. Philadelphia: Lippincott Williams & Wilkins; 2006.)

- O maléolo medial faz articulação com a faceta medial do tálus e divide-o em um colículo anterior e outro posterior, que servem como pontos de fixação para os ligamentos deltoides superficial e profundo, respectivamente.
- O maléolo lateral representa a região distal da fíbula e gera suporte lateral para o tornozelo. Não existe superfície articular entre a tíbia e a fíbula distais, apesar de haver algum movimento entre ambos os ossos. Existe certa estabilidade intrínseca entre a fíbula e a tíbia distais, em uma região imediatamente

proximal ao tornozelo, onde a fíbula desliza entre um largo tubérculo anterior e um tubérculo posterior menor da tíbia. A fíbula distal possui cartilagem articular em sua face medial, estendendo-se do nível do *plafond* distalmente até um ponto a meio caminho pelo resto de seu comprimento.

- O complexo ligamentar sindesmótico sai entre a tíbia e a fíbula distais, resistindo contra forças axiais, rotacionais e translacionais, para manter a integridade estrutural da articulação. Ele é composto por 4 ligamentos, incluindo:
  - Ligamento tibiofibular anterior inferior.
  - Ligamento tibiofibular posterior inferior (LTFPI), mais espesso e forte que a contraparte anterior. Portanto, forças de torção ou translação que rompam o ligamento tibiofibular anterior podem causar uma fratura por avulsão do tubérculo tibial posterior, deixando o ligamento tibiofibular posterior intacto.
  - Ligamento tibiofibular transverso (inferior ao tibiofibular posterior).
  - Ligamento interósseo (continuação distal da membrana interóssea) (Fig. 38.2).
- O ligamento deltoide fornece apoio ligamentar para a face medial do tornozelo, e é separado em componentes superficial e profundo (Fig. 38.3).
  - **Porção superficial:** composta por 3 ligamentos que se originam no colículo anterior, mas acrescentam pouca estabilidade ao tornozelo.
    Ligamento tibionavicular: suspende o ligamento mola e impede o deslocamento para dentro da cabeça talar.
    Ligamento tibiocalcâneo: impede o deslocamento em valgo.
    Ligamento tibiotalar superficial.
    Ligamento talotibial: o mais proeminente dos 3.
  - **Porção profunda:** ligamento intra-articular (tibiofibular profundo) que se origina no sulco intercolicular e no colículo posterior da tíbia distal, inserindo-se em toda a superfície medial não articular do tálus. Suas fibras têm orientação transversa; é o estabilizador primário contra o deslocamento lateral do tálus.
- O ligamento colateral fibular é formado por 3 ligamentos que, juntamente com a fíbula distal, geram apoio lateral para o tornozelo. O complexo ligamentar lateral não é tão forte quanto o complexo ligamentar medial (Fig. 38.4).

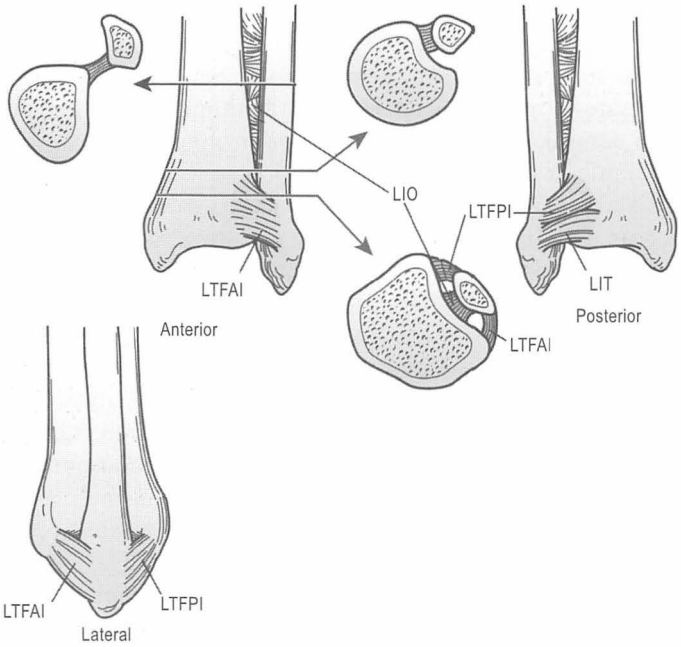

FIGURA 38.2 Três vistas dos ligamentos sindesmóticos tibiofibulares. Anteriormente, o ligamento tibiofibular anterior inferior (*LTFAI*) estende-se do tubérculo anterior e da superfície anterolateral da tíbia para a tíbia anterior. Posteriormente, o ligamento tibiofibular possui 2 componentes: o ligamento tibiofibular posterior inferior superficial (*LTFPI*), que se estende da fíbula para a tíbia posterior, e o espesso e forte ligamento transverso inferior (*LTI*), que constitui o lábio posterior do tornozelo. Entre os ligamentos talofibulares anterior e posterior reside o forte ligamento interósseo (*LIO*). (Adaptada de Browner B, Jupiter J, Levine A, eds. *Skeletal Trauma: Fractures, Dislocations, and Ligamentous Injuries.* 2ª ed. Philadelphia: WB Saunders; 1997.)

- **Ligamento talofibular anterior:** é o mais fraco dos ligamentos laterais; impede a subluxação anterior do tálus, primariamente em flexão plantar.
- **Ligamento talofibular posterior:** é o mais forte dos ligamentos laterais; previne contra uma subluxação posterior e rotacional do tálus.
- **Ligamento calcaneofibular:** frouxo em ou flexão dorsal neutra, devido à relativa orientação em valgo do calcâneo; estabiliza a articulação subtalar e limita a inversão; sua ruptura causará um teste de inclinação positivo do tálus.

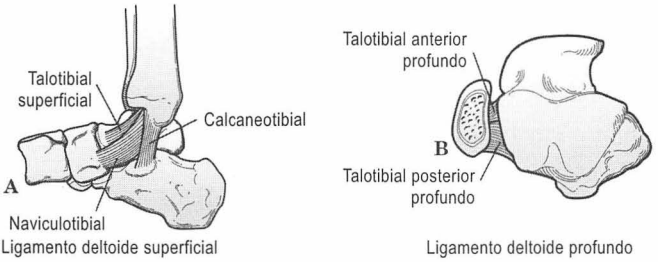

FIGURA 38.3 Ligamentos colaterais mediais do tornozelo. Vistas nos planos sagital **(A)** e transverso **(B)**. O ligamento deltoide inclui um componente superficial e um componente profundo. As fibras superficiais originam-se principalmente no colículo anterior e fixam-se amplamente do navicular através do tálus e para a borda medial do sustentáculo do tálus e o tubérculo talar medial posterior. A camada profunda do ligamento deltoide origina-se nos colículos anterior e posterior e insere-se na superfície medial do tálus. (Adaptado de Browner B, Jupiter J, Levine A, eds. *Skeletal Trauma: Fractures, Dislocations, and Ligamentous Injuries.* 2ª ed. Philadelphia: WB Saunders; 1997.)

- Biomecânica.
  - O arco de movimentos normal do tornozelo em flexão dorsal é de 30° e em flexão plantar é de 45°; estudos da análise do movimentos revelam que um mínimo de 10° de flexão dorsal e 20° de flexão plantar são necessários para a marcha normal.

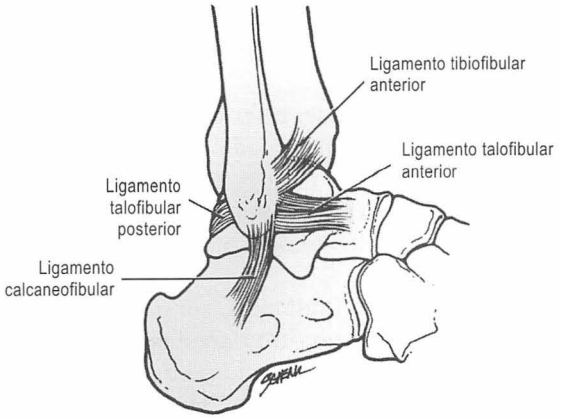

FIGURA 38.4 Ligamentos colaterais laterais do tornozelo e ligamento sindesmótico anterior. (De Bucholz RW, Heckman JD, Court-Brown C, *et al.* eds. *Rockwood and Green's Fractures in Adults.* 6ª ed. Philadelphia: Lippincott Williams & Wilkins; 2006.)

- O eixo de flexão do tornozelo cursa entre a região distal dos 2 maléolos, que é rodado externamente 20°, em comparação com o eixo do joelho.
- Um desvio talar lateral de 1 mm diminuirá a superfície de contato em 40%; um desvio de 3 mm resulta em uma diminuição >60%.
- A ruptura dos ligamentos sindesmóticos pode resultar em uma diminuição na superposição tibiofibular. A ruptura sindesmótica associada com a fratura da fíbula pode estar associada a um desvio talar lateral de 2–3 mm, mesmo com um ligamento deltoide profundo intacto. Um desvio talar lateral maior implica comprometimento medial.

Mecanismo da lesão

O padrão da lesão do tornozelo depende de muitos fatores, incluindo o mecanismo (carregamento axial *vs.* rotacional), cronicidade (instabilidade recorrente do tornozelo pode resultar em frouxidão ligamentar crônica e alteração da biomecânica do tornozelo), idade do paciente, qualidade óssea, posição do pé no momento da lesão e a magnitude, direção e velocidade do carregamento. Mecanismos e lesões específicos são discutidos na seção sobre Classificação.

Avaliação clínica

- Os pacientes podem ter apresentações variáveis, desde uma claudicação até incapacidade de deambulação, com dor e desconforto significativos, além de edema, sensibilidade e deformidade variáveis.
- O estado neurovascular deve ser cuidadosamente documentado e comparado com o do outro lado.
- A extensão da lesão dos tecidos moles deve ser avaliada, com atenção particular para possíveis lesões abertas e formação de bolhas. A qualidade dos tecidos circundantes também deve ser observada.
- Todo comprimento da fíbula deve ser palpado à procura de sensibilidade, porque fraturas fibulares associadas podem ser encontradas proximalmente até o nível da articulação tibiofibular proximal. Um teste do "sacolejo" pode ser feito a aproximadamente 5 cm proximais ao eixo intermaleolar, para avaliar-se a possibilidade de lesão sindesmótica.

- Um tornozelo luxado deve ser reduzido e imobilizado imediatamente (antes das radiografias se for clinicamente evidente) para prevenir contra lesões por pressão ou impactação sobre a cúpula talar e preservar a integridade neurovascular.

Avaliação radiológica

- Incidências AP, lateral e da articulação tibiotalar do tornozelo devem ser obtidas.
- Incidência AP.
  - Superposição tibiofibular <10 mm é anormal e significa lesão sindesmótica.
  - Espaço livre tibiofibular >5 mm é anormal e significa lesão sindesmótica.
  - **Inclinação talar:** uma diferença na largura das faces medial e lateral do espaço articular superior >2 mm é anormal e indica ruptura medial ou lateral.
- Vista lateral.
  - A cúpula do tálus deve estar centralizada sob a tíbia e congruente com o *plafond* tibial.
  - As fraturas da tuberosidade posterior da tíbia podem ser identificadas, bem como a direção da lesão fibular.
  - Fraturas por avulsão do tálus pela cápsula anterior podem ser identificadas.
- Incidência tibiotalar (Fig. 38.5).
  - Feita com o pé em 15–20° de rotação interna para reduzir o eixo intermaleolar.
  - Um espaço livre medial >4–5 mm é anormal e indica um desvio talar lateral.
  - **Ângulo talocrural:** o ângulo subtendido entre a linha intermaleolar e uma linha paralela à superfície articular distal da tíbia deve ficar entre 8–15°. O ângulo deve ficar dentro de 2–3° com relação ao tornozelo não lesionado.
  - Superposição tibiofibular <1 cm indica ruptura da sindesmose.
  - Desvio talar >1 mm é anormal.
- Uma incidência radiológica de estresse assistida pelo médico com o tornozelo em flexão dorsal e o pé em rotação externa pode ser utilizada para identificar lesões mediais com uma fratura fibular isolada. Uma incidência de estresse sob a força da gravidade é uma alternativa com sensibilidade similar.

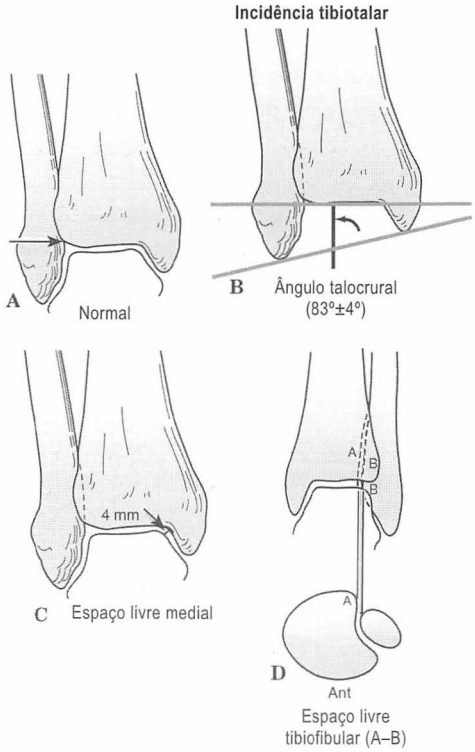

FIGURA 38.5 Aspecto radiológico do tornozelo normal em uma incidência tibiotalar. **(A)** O osso subcondral condensado deve formar uma linha contínua ao redor do tálus. **(B)** O ângulo talocrural deve ter aproximadamente 83°. Quando o lado oposto pode ser utilizado como controle, o ângulo talocrural no lado lesionado deve estar dentro de alguns graus do lado ileso. **(C)** O espaço livre medial deve ser igual ao espaço livre superior entre o tálus e a tíbia distal e ≤4 mm nas radiografias consideradas o padrão. **(D)** A distância entre a parede medial da fíbula e a superfície incisural da tíbia, o espaço livre tibiofibular, deve ser <6 mm. (**A–C**, Adaptada de Browner B, Jupiter J, Levine A, eds. *Skeletal Trauma: Fractures, Dislocations, and Ligamentous Injuries.* 2ª ed. Philadelphia: WB Saunders; 1997; **D**, de Bucholz RW, Heckman JD, Court-Brown C, *et al.*, eds. *Rockwood and Green's Fractures in Adults.* 6ª ed. Philadelphia: Lippincott Williams & Wilkins; 2006.)

- Imagens de tomografia computadorizada (TC) ajudam a delinear a anatomia óssea, especialmente nos pacientes com lesão do *plafond*.
- Imagens de ressonância magnética (RM) podem ser utilizadas para a avaliação de lesões cartilaginosas, ligamentares ou tendinosas ocultas.

Classificação

Lauge-Hansen (fraturas rotacionais do tornozelo)

- Existem 4 padrões, baseados em sequências de lesão "puras", cada uma subdividida em estágios de gravidade progressiva (Figs. 38.6–38.7).
- Este sistema se baseia em estudos cadavéricos.
- Os padrões nem sempre refletem a realidade clínica.
- O sistema leva em consideração (1) a posição do pé no momento da lesão e (2) a direção da força de deformação.

Supinação–adução (SA)

- Responsável por 10–20% das fraturas maleolares.
- É o único tipo associado a desvio medial do tálus.

Estágio I: produz uma fratura transversa do tipo avulsão da fíbula distal até o nível da articulação ou uma ruptura dos ligamentos colaterais laterais.

Estágio II: resulta em uma fratura vertical do maléolo medial.

Supinação–rotação externa (SRE)

- Responsável por 40–75% das fraturas maleolares.

Estágio I: produz a ruptura do ligamento tibiofibular anterior, com ou sem uma fratura por avulsão associada em sua fixação tibial ou fibular.

Estágio II: resulta na fratura espiral típica da fíbula distal, que cursa da região anteroinferior para a posterossuperior.

Estágio III: produz uma ruptura do ligamento tibiofibular posterior ou uma fratura do maléolo posterior.

Estágio IV: produz uma fratura transversa do tipo avulsão do maléolo medial ou uma ruptura do ligamento deltoide.

Pronação–abdução (PA)

- Responsável por 5–20% das fraturas maleolares.

Estágio I: resulta em uma fratura transversa do maléolo medial ou uma ruptura do ligamento deltoide.

Estágio II: produz ruptura dos ligamentos sindesmóticos ou uma fratura por avulsão em seus locais de inserção.

Estágio III: produz uma fratura transversa ou oblíqua curta da fíbula distal no nível da sindesmose ou acima dele; re-

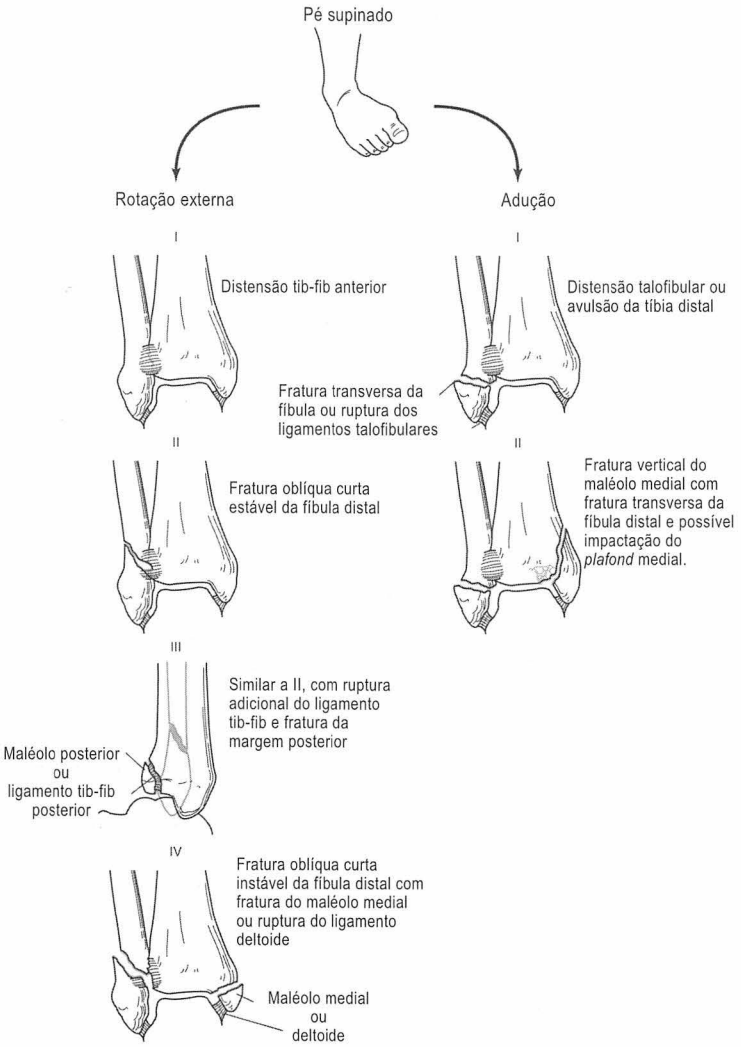

FIGURA 38.6 Diagrama esquemático e exemplos das fraturas do tornozelo em supinação-rotação externa e supinação-adução de Lauge-Hansen. Um pé supinado sofre uma força em rotação externa ou adução e cria estágios sucessivos de lesão demonstrados no diagrama. O mecanismo de supinação-rotação externa tem 4 estágios de lesão e o mecanismo supinação-adução apenas 2 estágios. (De Bucholz RW, Heckman JD, Court-Brown C, *et al.*, eds., *Rockwood and Green's Fractures in Adults.* 6ª ed. Philadelphia: Lippincott Williams & Wilkins; 2006.)

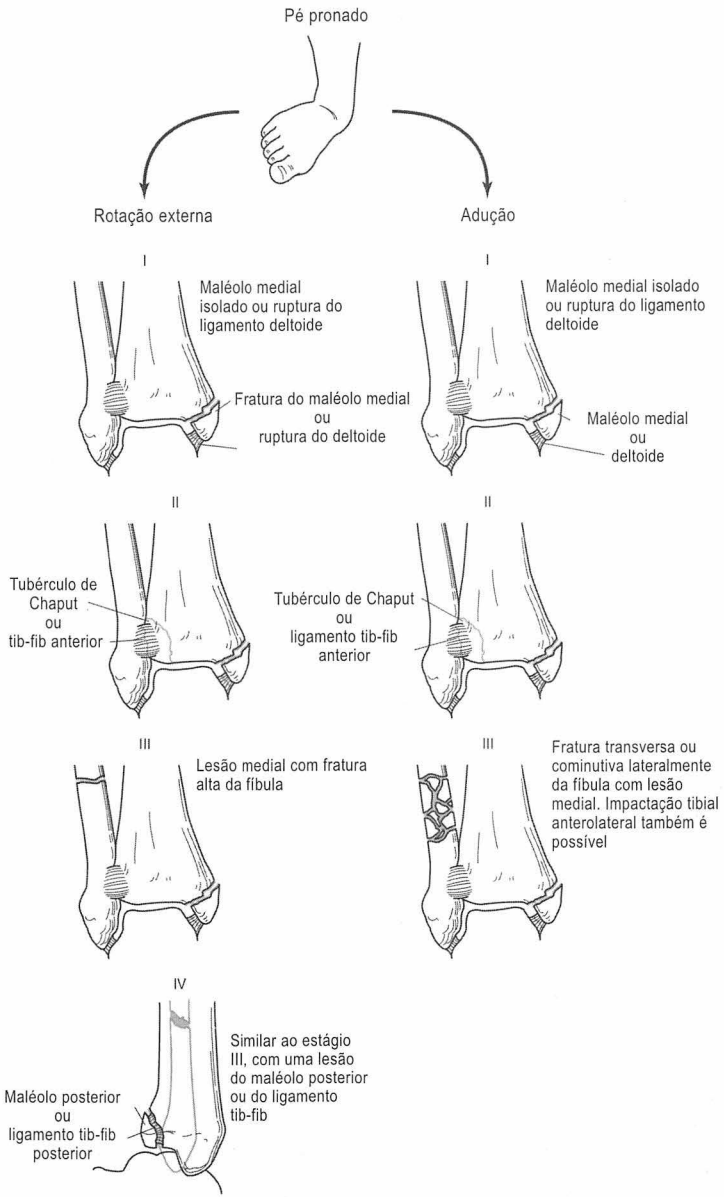

FIGURA 38.7 Esquema de exemplos de lesões em pronação–rotação externa de Lauge-Hänsen e fraturas em pronação-abdução do tornozelo. Um pé pronado sofre força em rotação externa ou abdução e cria os estágios sucessivos de lesão demonstrados no diagrama. O mecanismo de pronação-rotação externa tem 4 estágios de lesão e o mecanismo de pronação-abdução, 3 estágios. (De Bucholz RW, Heckman JD, Court-Brown C, *et al.*, eds. *Rockwood and Green's Fractures in Adults.* 6ª ed. Philadelphia: Lippincott Williams & Wilkins; 2006.)

sulta em uma força de arqueamento que causa tensão medial e compressão lateral da fíbula, produzindo cominuição lateral ou um fragmento em borboleta.

Pronação–rotação externa (PRE)

- Responsável por 5–20% das fraturas do maléolo.

Estágio I: produz uma fratura transversa do maléolo medial ou uma ruptura do ligamento deltoide.

Estágio II: resulta na ruptura do ligamento tibiofibular anterior, com ou sem fratura por avulsão em seus locais de inserção.

Estágio III: resulta em uma fratura em espiral da fíbula distal no nível da sindesmose ou acima dele indo da região anterossuperior para a posteroinferior.

Estágio IV: produz uma ruptura do ligamento tibiofibular posterior ou uma fratura por avulsão da tíbia posterior.

Danis-Weber

- **Baseia-se no nível da fratura fibular:** quanto mais proximal, maior o risco de ruptura da sindesmose e instabilidade associada. Foram descritos 3 tipos de fraturas (Fig. 38.8):

Tipo A: envolve uma fratura da fíbula abaixo do nível do *plafond* tibial, uma lesão por avulsão que resulta da supinação do pé e pode estar associada a fratura oblíqua ou vertical do maléolo medial. Equivalente a uma lesão de Lauge-Hansen por supinação-adução.

Tipo B: fratura oblíqua ou espiral da fíbula causada pela rotação externa que ocorre no nível da sindesmose ou próxima dele; 50% apresentam uma ruptura associada do ligamento sindesmótico anterior, enquanto o ligamento sindesmótico posterior permanece intacto e preso ao fragmento fibular distal. Pode haver uma lesão associada das estruturas mediais ou do maléolo posterior. Equivalente à lesão de Lauge-Hansen em supinação–eversão.

Tipo C: envolve uma fratura da fíbula acima do nível da sindesmose, causando a ruptura da sindesmose, quase sempre com uma lesão medial associada. Esta categoria inclui lesões do tipo Maisonneuve e corresponde a uma lesão de Lauge-Hansen no estágio III em pronação-eversão ou pronação-abdução.

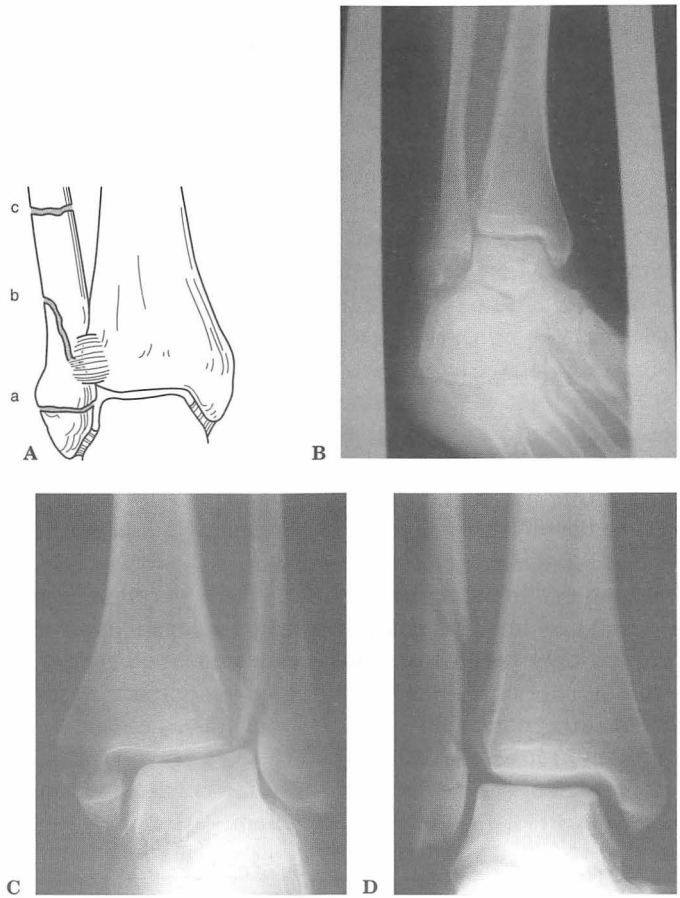

FIGURA 38.8 (A) Diagrama esquemático da classificação de Danis-Weber para as fraturas do tornozelo. **(B)** Fratura A de Weber, **(C)** fratura B de Weber, **(D)** fratura C de Weber. (De Bucholz RW, Heckman JD, Court-Brown C, *et al.*, eds. *Rockwood and Green's Fractures in Adults.* 6ª ed. Philadelphia: Lippincott Williams & Wilkins; 2006.)

Classificação da OTA das fraturas do tornozelo

Ver Fracture and Dislocation Classification Compendium, em http://www.ota.org/compendium/compendium.html.

Variantes de fraturas

- Fratura de Maisonneuve.

- Originalmente descrita como uma lesão do tornozelo com uma fratura do terço proximal da fíbula, é uma lesão do tipo pronação-rotação externa; é importante distingui-la do traumatismo direto à fíbula.

- Fratura do meio-fio.
  - Fratura em avulsão da tíbia posterior produzida por um mecanismo de tropeço.
- Fratura de LeForte-Wagstaffe.
  - Fratura em avulsão fibular anterior pelo ligamento tibiofibular anterior geralmente associada a padrões de fratura de Lauge-Hansen do tipo SER.
- Fratura de Tillaux-Chaput.
  - Esta avulsão da margem tibial anterior pelo ligamento tibiofibular anterior é a contraparte tibial da fratura de LeForte-Wagstaffe.
- Fraturas coliculares.
  - **Fratura do colículo anterior:** a porção profunda do deltoide pode permanecer intacta.
  - **Fratura do colículo posterior:** o fragmento geralmente não está desviado, devido à estabilização pelos tendões tibial posterior e flexor longo dos dedos; classicamente, observa-se um "espinho supramaleolar" de modo bastante claro na incidência em rotação externa.
- Fratura em pronação-flexão dorsal.
  - Fratura da superfície articular anterior considerada uma variante do pilão, havendo um fragmento articular significativo.

Tratamento

O objetivo do tratamento é a restauração anatômica da articulação do tornozelo. O comprimento e a rotação fibular devem ser restaurados.

Sala de emergência

- A redução fechada deve ser feita para as fraturas desviadas. A redução da fratura ajuda a minimizar o edema pós-lesão, reduz a pressão sobre a cartilagem articular, diminui o risco de colapso da pele e minimiza a pressão sobre as estruturas neurovasculares.
- Tornozelos luxados devem ser reduzidos antes da avaliação radiológica, se possível.

- As feridas abertas e as abrasões devem ser limpas e cobertas de modo estéril, conforme determinado pelo grau da lesão. Bolhas de fratura devem ser deixadas intactas e cobertas com um curativo estéril bem acolchoado.
- Após a redução da fratura, uma tala gessada posterior bem acolchoada com um componente em formato de U deve ser colocada para fornecer estabilidade para a fratura e conforto para o paciente.
- Radiografias pós-redução devem ser obtidas para a reavaliação da fratura. O membro deve ser agressivamente elevado, com ou sem o uso de gelo.

Conservador

- As indicações para o tratamento conservador incluem:
  - Padrões de fratura estáveis e sem desvio com uma sindesmose intacta.
  - Fraturas desviadas para as quais a redução anatômica estável da articulação tibiotalar é obtida.
  - Um paciente instável ou com trauma múltiplo no qual o tratamento está contraindicado devido à condição do paciente ou do membro.
- Pacientes com padrões estáveis de fratura podem ser colocados em um aparelho gessado tipo bota ou uma bota removível, com a carga liberada conforme o tolerado.
- Para as fraturas desviadas, se a redução anatômica é obtida com a manipulação fechada, um enfaixamento volumoso e uma tala posterior com um componente em formato de U podem ser utilizados pelos primeiros dias enquanto o edema diminui. A seguir, o paciente pode ser colocado em um aparelho gessado para manter o controle rotacional por 4–6 semanas, com avaliação radiológica seriada e consolidação. Se a consolidação adequada é demonstrada, o paciente pode ser colocado em uma bota gessada ou um *brace* de fratura. A carga é restrita até que haja demonstração de consolidação da fratura. A maioria dos padrões instáveis é mais bem tratada cirurgicamente.

Cirúrgico

- Redução aberta e fixação interna (RAFI) indicada para:
  - Falha em obter ou manter a redução fechada com os tecidos moles disponíveis.

- □ Fraturas instáveis que possam resultar em desvio talar ou alargamento da articulação tibiotalar.
- □ Fraturas que necessitam de um posicionamento anormal do pé para manter a redução (p. ex., flexão plantar extrema).
- □ Fraturas abertas.

- A RAFI deve ser feita assim que as condições clínicas do paciente, o edema na região do tornozelo e o estado dos tecidos moles permitirem. Edema, bolhas e lesões dos tecidos moles em geral estabilizam entre 5–10 dias após a fratura, com elevação, gelo e curativos compressivos. Ocasionalmente, uma fratura fechada com lesão grave dos tecidos moles ou edema maciço podem requerer redução e estabilização com o uso de fixação externa para permitir o tratamento dos tecidos moles antes da fixação definitiva.
- As fraturas do maléolo lateral distais à sindesmose podem ser estabilizadas com um parafuso de compressão ou fios de Kirschner com uma banda de tensão. Nas fraturas no nível da sindesmose ou acima dela, a restauração do comprimento e a rotação fibular são essenciais para obter-se uma redução correta, o que em geral é feito com o uso de uma combinação de parafusos de compressão e uma placa.
- O tratamento das fraturas do maléolo medial é controverso. Em geral, com uma ruptura do deltoide, o tálus acompanha a fíbula. As indicações para a fixação cirúrgica do maléolo medial incluem lesão sindesmótica concomitante, alargamento persistente do espaço livre medial após redução da fíbula, incapacidade de obter-se uma redução fibular adequada, ou desvio persistente medial da fratura após a fixação fibular. As fraturas do maléolo medial geralmente podem ser estabilizadas com parafusos de esponjosa ou uma faixa de tensão em formato de 8.
- As indicações para a fixação das fraturas do maléolo posterior incluem envolvimento >25% da superfície articular, mais de 2 mm de desvio ou subluxação posterior persistente do tálus. A fixação maleolar posterior pode ser uma alternativa à fixação sindesmótica, já que o LTFPI permanece preso ao fragmento. A fixação pode ser obtida por redução indireta e colocação de um parafuso de compressão da região anterior para a posterior, ou uma placa e/ou parafusos posteriores inseridos através de uma incisão separada.
- Fraturas da fíbula acima do *plafond* podem necessitar de estabilização da sindesmose. Após a fixação dos maléolos medial

e lateral, a sindesmose deve ser submetida a estresse intraoperatório, mediante tração lateral da fíbula com um gancho ósseo ou colocação do tornozelo em rotação externa. A instabilidade da sindesmose pode ser reconhecida clinicamente e sob intensificação de imagem. A redução da articulação tibiofibular distal é mantida com uma pinça de redução grande e pontiaguda. Um parafuso sindesmótico é colocado 1,5–2 cm acima do *plafond* da fíbula para a tíbia. Existem controvérsias sobre o número de córtices capturados (3 ou 4) e o tamanho do parafuso (3,5 ou 4,5 mm). A necessidade de flexão dorsal do tornozelo durante a colocação do parafuso sindesmótico também é controversa. Uma sindesmose reduzida anatomicamente não pode ser tensionada de modo excessivo. A fixação de um fragmento de fratura maleolar posterior pode eliminar a necessidade de fixação sindesmótica.

- Fraturas muito proximais da fíbula com ruptura da sindesmose podem ser tratadas com fixação da sindesmose, sem redução e estabilização direta da fíbula. Entretanto, deve-se ter certeza sobre o comprimento e a rotação corretos da fíbula antes da fixação da sindesmose.
- Após a fixação da fratura, o membro é protegido com uma imobilização volumosa incorporando uma tala gessada. A progressão para a carga baseia-se no padrão da fratura, na estabilidade da fixação, na colaboração do paciente e nas preferências do cirurgião.

Fraturas abertas

- Requerem irrigação e debridamento de emergência em uma sala de cirurgia.
- A fixação externa pode ser utilizada como medida contemporizadora até que os tecidos moles permitam uma fixação definitiva.
- A fixação estável é uma profilaxia importante contra infecções e ajuda na cicatrização dos tecidos. É permissível deixar placas e parafusos expostos, mas devem ser feitos esforços para cobrir o material de síntese, se possível.
- O uso do torniquete geralmente é desnecessário e pode levar a edema pós-cirúrgico e lesões por reperfusão.
- A profilaxia antibiótica deve prosseguir após a cirurgia.
- Podem ser necessários debridamentos seriados para a remoção de tecidos necróticos, infectados ou comprometidos.

Complicações

- **Pseudoartrose:** rara ao redor do tornozelo. Quando uma se desenvolve, em geral envolve o maléolo medial. Está associada a tratamento fechado, desvio residual da fratura, interposição de tecidos moles ou instabilidade lateral associada, resultando em estresses por cisalhamento através do ligamento deltoide. Se forem sintomáticas, podem ser tratadas com RAFI ou estimulação elétrica. A excisão do fragmento pode ser necessária, se a fixação interna não for possível em um paciente sintomático.
- **Consolidação viciosa:** o maléolo lateral geralmente está encurtado e rodado inadequadamente; um espaço livre medial alargado e um grande fragmento maleolar posterior são os fatores mais preditivos de um resultado ruim. O maléolo medial pode consolidar em uma posição alongada, resultando em instabilidade residual.
- **Problemas com a ferida:** pode ocorrer necrose da borda da pele (3%); há risco menor com edema mínimo, não utilização do torniquete e boa técnica sobre os tecidos moles. As fraturas operadas na presença de bolhas e/ou abrasões na pele apresentam uma taxa de complicação >50%.
- **Infecção:** ocorre em menos de 2% das fraturas fechadas; deixar implantes no local se forem estáveis, mesmo nos casos de infecção profunda. Os implantes podem ser removidos depois que as fraturas consolidarem. O paciente pode necessitar de debridamentos seriados com possível artrodese como procedimento de salvação.
- **Artrite pós-traumática:** secundária a dano no momento da lesão, por alteração da mecânica ou como resultado de redução inadequada. Rara nas fraturas anatomicamente reduzidas, com aumento da incidência nos casos de incongruência articular.
- **Distrofia simpaticorreflexa:** rara e pode ser minimizada pela restauração anatômica do tornozelo e pelo retorno precoce da função.
- **Síndrome do compartimento da perna ou pé:** rara.
- **Sinostose tibiofibular:** associada ao uso de um parafuso sindesmótico e geralmente assintomática.
- **Perda da redução:** registrada em 25% das lesões instáveis do tornozelo tratados de modo conservador (Fig. 38.9).
- Pode haver diminuição da amplitude de movimentos do tornozelo.

FIGURA 38.9 Exemplo de tornozelo cronicamente luxado secundário à incapacidade de imobilizar adequadamente uma fratura bimaleolar do tornozelo.

Fraturas do *plafond* (pilão)

Epidemiologia

- As fraturas do pilão são responsáveis por 7–10% de todas as fraturas da tíbia.

- A maioria das fraturas do pilão resulta de mecanismos de alta energia; assim, lesões concomitantes são comuns e devem ser excluídas.
- Mais comum em homens entre 30–40 anos de idade.

Mecanismo da lesão

- **Compressão axial (alta energia):** queda de altura, MVC.
  - A força é direcionada axialmente através do tálus, na direção do *plafond* tibial, associada a cominuição significativa. Se a tíbia permanecer intacta, o tornozelo é forçado para uma posição em varo, com impactação do *plafond* medial. Flexão plantar ou flexão dorsal do tornozelo no momento da lesão resultam em lesão primária do *plafond* posterior ou anterior, respectivamente.
- **Rotacional (baixa energia):** acidentes desportivos.
  - Primariamente, o mecanismo é de torção combinada com um estresse em varo ou valgo. Produz 2 ou mais fragmentos e mínima cominuição articular. Geralmente há uma fratura associada da fíbula, que costuma ser transversa ou oblíqua curta.
- Combinação entre compressão e cisalhamento.
  - Esses padrões de fratura demonstram componentes de cisalhamento e compressão. O vetor dessas 2 forças determina o padrão da fratura.
- Devido à natureza de alta energia, essas fraturas podem estar associadas a lesões específicas: fraturas do calcâneo, do platô tibial, da pelve e de vértebras.

Avaliação clínica

- A maioria das fraturas do pilão está associada a traumatismos de alta energia; uma avaliação completa para traumatismo e pesquisa para lesões secundárias são necessárias.
- Os pacientes tipicamente apresentam-se com incapacidade de deambular e deformidade macroscópica variável da perna envolvida.
- O exame inclui a avaliação do estado neurovascular e de lesões associadas.
- Nessa região, a tíbia é quase subcutânea; portanto, um desvio da fratura ou o excesso de pressão sobre a pele podem converter uma lesão fechada em aberta.

- O edema geralmente é maciço e rápido, necessitando de exames neurovasculares seriados, bem como da avaliação da integridade da pele, se há necrose e bolhas de fratura.
- A avaliação meticulosa do dano aos tecidos moles é de importância fundamental. Ocorre dano significativo ao fino envelope de tecidos moles ao redor da tíbia distal, conforme as forças de impacto se dissipam, o que pode resultar em uma cicatrização inadequada de incisões cirúrgicas, com necrose da ferida e da pele se não for tratado apropriadamente. Alguns aconselham esperar 7–10 dias para que ocorra a cicatrização dos tecidos antes de se planejar a cirurgia.

Avaliação radiológica

- Radiografias em AP, lateral e da articulação tibiofibular devem ser obtidas.
- TC com reconstrução coronal e sagital é útil na avaliação do padrão da fratura e da superfície articular.
- O planejamento pré-operatório cuidadoso é essencial com uma sequência estrategicamente planejada de reconstrução; radiografias do lado contralateral podem ser úteis como gabarito para o planejamento pré-operatório.

Classificação

Rüedi e Allgöwer

- Baseada na severidade da cominuição e o desvio da superfície articular (Fig. 38.10).
- Foi a classificação mais comumente utilizada. Sua relevância atual é mínima.
- O prognóstico se correlaciona com a progressão da classificação.

Tipo I: fratura em clivagem não desviada da articulação do tornozelo.

Tipo II: fratura desviada com impactação ou cominuição mínima.

Tipo III: fratura desviada com cominuição articular significante e impactação metafisária.

Classificação da OTA das fraturas da tíbia distal

Ver Fracture and Dislocation Classification Compendium, em http://www.ota.org/compendium/compendium.html.

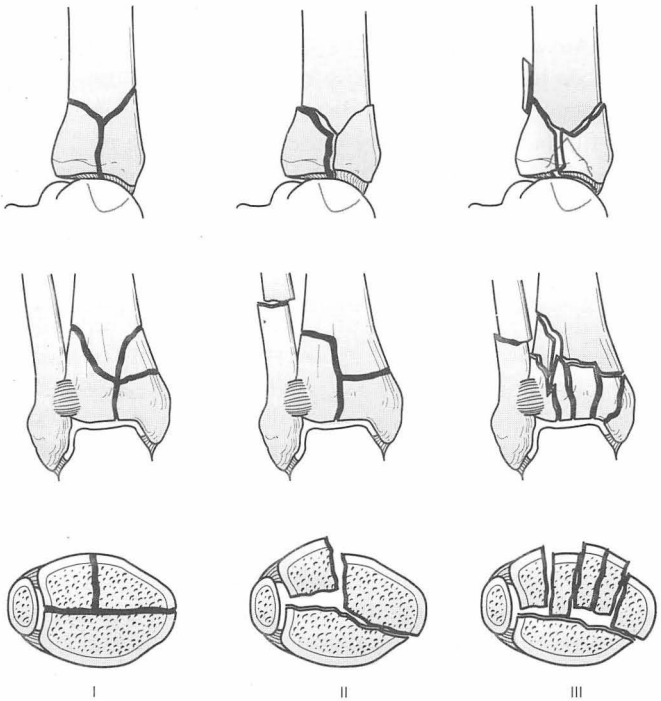

FIGURA 38.10 A classificação de Rüedi e Allgöwer. (Adaptada de Müller M, Allgöwer M, Schneider R, *et al. Manual of Internal Fixation.* 2ª ed. New York: Springer-Verlag; 1979.)

Tratamento

Baseia-se em vários fatores, incluindo idade do paciente e estado funcional, gravidade da lesão óssea, cartilaginosa e do envelope de tecidos moles, grau de cominuição e osteoporose e da habilidade do cirurgião.

Conservador

O tratamento envolve um aparelho gessado do tipo pelvipodálico por 6 semanas, seguido por um *brace* de fratura e exercícios para o arco de movimentos.

- Utilizado primariamente para padrões de fratura sem desvio ou em pacientes gravemente debilitados.
- A manipulação das fraturas desviadas raramente resulta em redução dos fragmentos intra-articulares.

- A perda da redução é comum.
- Incapacidade de monitorar o estado dos tecidos moles e o edema é uma grande desvantagem.

Cirúrgico

- As fraturas desviadas do pilão em geral são tratadas cirurgicamente.

Momento ideal para a cirurgia

- A cirurgia pode ser adiada por vários dias (7–14 dias na média) para permitir uma otimização do estado dos tecidos moles, incluindo diminuição do edema ao redor do tornozelo, resolução das bolhas de fratura e necrose dos tecidos moles comprometidos.
- As lesões por mecanismo de alta energia podem ser tratadas com fixador externo para gerar estabilização esquelética, restauração do comprimento e redução parcial da fratura enquanto se espera pela cirurgia definitiva. Fraturas associadas da fíbula podem ser submetidas a RAFI no momento da aplicação do fixador.

Objetivos – os objetivos da fixação cirúrgica das fraturas do pilão incluem:

- Manutenção do comprimento e da estabilidade da fíbula.
- Restauração da superfície articular da tíbia.
- Enxertia óssea dos defeitos metafisários.
- Estabilização da tíbia distal.

Tática cirúrgica

- A redução das fraturas articulares pode ser obtida por via percutânea ou através de abordagens limitadas, assistida por uma variedade de pinças de redução, com uso da fluoroscopia para julgar a redução da fratura.
- A fratura metafisária pode ser estabilizada com placas ou um fixador externo.
- A enxertia dos defeitos metafisários com algum tipo de material osteocondutivo está indicada.
- **Fixação interna:** redução aberta da fratura e fixação com placa podem ser a melhor forma de obter uma superfície articular precisamente reduzida. Para minimizar as complicações da fixação com placa, as seguintes técnicas são recomendadas:

- Adiar a cirurgia até que seja possível o tratamento cirúrgico definitivo utilizando um fixador externo inicialmente para as lesões por mecanismo de alta energia.
- Uso de implantes pequenos, pré-moldados e de baixo perfil e parafusos para minifragmentos.
- Não utilização de incisões sobre a tíbia anteromedial.
- Uso de técnicas de redução indireta para minimizar a dissecção dos tecidos moles.
- Uso de técnicas percutâneas para inserção da placa.

- **Fixação externa cobrindo uma articulação:** pode ser utilizada em pacientes com comprometimento significativo dos tecidos moles ou nas fraturas abertas. A redução é mantida via distração e ligamentotaxia. Se uma redução adequada é obtida, a fixação externa pode ser utilizada como tratamento definitivo.
  - **Fixador externo articulado *vs.* não articulado:** a fixação externa não articulada (rígida) é a mais utilizada, não permitindo (teoricamente) a movimentação do tornozelo. A fixação externa articulada permite a mobilização no plano sagital, impedindo o varo do tornozelo e o encurtamento; sua aplicação é limitada, mas teoricamente resulta em lubrificação e nutrição condral melhores devido ao movimento do tornozelo e pode ser utilizado quando a integridade dos tecidos moles é a indicação primária para a fixação.
- **Fixação externa híbrida:** é um tipo de fixador externo. A redução da fratura é reforçada com o uso de fios finos, com ou sem olivas para restaurar a superfície articular e manter a estabilidade óssea. Especialmente útil quando a fixação interna de qualquer tipo está contraindicada. Incidência de 3% de infecção profunda da ferida.

Artrodese. Poucos defendem esse procedimento na fase aguda, mais indicado após a consolidação de fraturas cominutivas e a recuperação dos tecidos moles. Geralmente realizada como procedimento de salvação, depois que todos os outros tratamentos falharam e uma artrite pós-traumática se estabelece.

Tratamento pós-operatório

- Imobilização inicial em posição neutra, com monitoração cuidadosa dos tecidos moles.
- Movimentação precoce do pé e do tornozelo quando as feridas e a fixação permitem.

- Restrição completa de carga por 12–16 semanas, seguida por progressão para carga total, desde que haja evidência radiológica de consolidação.

Complicações

- Mesmo quando se obtém uma redução adequada, resultados excelentes nem sempre são obtidos, e a redução não anatômica pode levar a resultados satisfatórios.
- **Necrose e hematoma dos tecidos moles:** resultam do traumatismo inicial combinado com a manipulação inadequada dos tecidos moles. Devem-se evitar uma dissecção excessiva e o fechamento da pele sob tensão. Fechamento secundário, enxertos de pele ou retalhos musculares podem ser necessários para um fechamento adequado. As complicações foram minimizadas desde o reconhecimento da lesão inicial aos tecidos moles e das estratégias para minimizar seus efeitos (fixador externo, cirurgia minimamente invasiva etc.)
- **Pseudoartrose:** resulta de uma cominuição significativa e perda óssea, bem como por hipovascularidade e infecção. Apresenta uma incidência registrada de 5%, apesar do método de tratamento.
- **Consolidação viciosa:** comum nos casos de redução não anatômica, fixação inadequada (remoção precoce do fixador) seguida por colapso ou carga prematura. A incidência publicada na literatura é de até 25% com o uso da fixação externa.
- **Infecção:** associada a lesões abertas e desvitalização dos tecidos moles. Apresenta uma alta incidência com cirurgias precoces com condição desfavorável dos tecidos moles. Complicações infecciosas tardias podem se manifestar na forma de osteomielite, consolidação viciosa ou pseudoartrose.
- **Artrite pós-traumática:** mais frequente com a gravidade crescente da cominuição intra-articular; enfatiza a necessidade de restauração anatômica da superfície articular.
- **Encurtamento tibial:** causada por cominuição da fratura, impactação metafisária ou falha inicial na restauração do comprimento pela fixação da fíbula.
- **Diminuição do arco de movimento do tornozelo:** os pacientes em geral apresentam menos de 10° de flexão dorsal e menos de 30° de flexão plantar.

Lesões ligamentares laterais do tornozelo

- A distensão dos ligamentos laterais do tornozelo é a lesão musculoesquelética mais comum em esportes.
- Nos EUA, estima-se que a cada dia ocorra uma lesão por inversão do tornozelo a cada 10.000 pessoas.
- Um ano após a lesão, dor intermitente ocasional está presente em até 40% dos pacientes.

Mecanismo da lesão

- A maioria das entorses do tornozelo é causada por uma torção ou giro do tornozelo. Pode resultar de rotação interna ou externa.
- O mecanismo da lesão e os ligamentos lesionados dependem da posição do pé e da direção do estresse.
  - Com a flexão plantar do tornozelo, as lesões por inversão primeiro distendem o ligamento talofibular anterior e depois o ligamento calcaneofibular.
  - Nas flexões dorsais com inversão do tornozelo, a lesão geralmente é restrita ao ligamento calcaneofibular. Com a flexão dorsal com rotação externa do tornozelo, a lesão provavelmente envolve os ligamentos sindesmóticos. Os ligamentos sindesmóticos, em particular o tibiofibular posterior e o inferior, também podem ser lesionados com o tornozelo em flexão dorsal e o pé rodado internamente.

Classificação

- **Entorses leves do tornozelo:** os pacientes apresentam perda funcional mínima, sem claudicação, mínimo ou nenhum edema, sensibilidade pontual e dor com a reprodução do mecanismo da dor.
- **Entorse moderada:** os pacientes apresentam perda funcional moderada, incapacidade de saltar ou ficar na ponta do pé sobre o tornozelo lesionado, claudicação ao deambular e edema localizado com sensibilidade pontual.
- **Entorse grave:** é indicada por sensibilidade difusa, edema e preferência por não sustentar peso com o membro.
- Este sistema não delineia os ligamentos específicos envolvidos.

Avaliação clínica

- Os pacientes em geral descrevem uma sensação de estalido ou de ruptura no tornozelo e se lembram do início imediato da dor.
- Alguns pacientes apresentam início agudo de edema ao redor dos ligamentos laterais do tornozelo e dificuldade de carga secundária à dor.
- Achados significativos ao exame físico podem incluir edema, equimose, sensibilidade, instabilidade, crepitação, alterações sensitivas, estado vascular, disfunção muscular e deformidade.
- A localização da dor ajuda a delinear os ligamentos envolvidos e pode incluir a face lateral do tornozelo, a região anterior da fíbula, a face medial do tornozelo e a região sindesmótica.
- O valor dos testes de estresse dos ligamentos colaterais laterais do tornozelo nas apresentações agudas é controverso.
  - No momento da lesão, ocorrem edema e inflamação, e o médico pode obter informações valiosas ao fazer o teste da gaveta anterior e estresse em varo dos ligamentos colaterais laterais do tornozelo.
  - Nos pacientes que se apresentam várias horas após a lesão e com forte inibição reflexa, um teste de estresse sem anestesia raramente proporciona uma informação clínica valiosa.
- A lesão sobre os ligamentos colaterais laterais do tornozelo deve ser diferenciada de outras lesões ligamentares periarticulares no exame físico. Uma equimose inicial significante ao longo do calcanhar indica possível distensão ligamentar subtalar. Para avaliar possível lesão da sindesmose, o teste do sacolejo e o teste de estresse em rotação externa são realizados (ver adiante).

Avaliação radiológica

- A maioria dos pacientes provavelmente deve ser submetida a exame radiológico para exclusão de lesões ocultas no pé e no tornozelo com uma série de raios X para o pé e tornozelo.
  - As lesões que precisam ser excluídas incluem a fratura da base do quinto metatarsiano, do navicular, do processo anterior do calcâneo, do processo lateral do tálus, do osso de trígono, da cúpula do tálus (osteocondrite dissecante) e do maléolo posterior.
- Nos casos agudos, provavelmente há pouca indicação para os testes de estresse radiológico.

Tratamento

- As abordagens conservadoras são preferidas para o tratamento inicial das entorses agudas do tornozelo.
- O tratamento inicial envolve repouso, uso de gelo, compressão (faixas elásticas), elevação e restrição de carga.
  - Nos casos de entorses leves, é possível iniciar a mobilização precoce, exercícios para o arco de movimentos e exercícios isométricos.
  - Para as entorses moderadas a graves, pode-se imobilizar o tornozelo em posição neutra ou flexão dorsal leve durante os primeiros 10–14 dias, seguindo-se mobilização, exercícios para o arco de movimentos e isométricos. As muletas são removidas assim que o paciente possa tolerar carga total sobre o tornozelo.
- Assim que a fase inflamatória inicial entra em processo de resolução, nas entorses menos graves do tornozelo (leves a moderadas), pode-se iniciar um programa de reabilitação domiciliar, que consiste em fortalecimento do grupo muscular da eversão, treinamento proprioceptivo e uso de um *brace* protetor enquanto o paciente retorna gradualmente aos esportes e atividades funcionais. A imobilização com *brace* ou com esparadrapo geralmente é retirada 3–4 semanas após o retorno aos esportes. Para as entorses mais severas, os programas de imobilização com *brace* ou esparadrapo são continuados durante as atividades desportivas durante 6 meses, um programa de reabilitação supervisionado deve ser utilizado.
- Os pacientes que continuarem a relatar dor no tornozelo que não diminui com o tempo devem ser reavaliados, buscando-se uma lesão óssea ou condral oculta.
- Pacientes com história de entorses recorrentes do tornozelo que sofrem uma entorse aguda são tratados de modo semelhante ao descrito anteriormente.

Entorses da sindesmose

- As entorses da sindesmose são responsáveis por aproximadamente 1% de todas as entorses do tornozelo.
- As entorses da sindesmose podem ocorrer sem uma fratura ou diástase franca.
- A maioria dessas lesões provavelmente não é diagnosticada e causa dor crônica no tornozelo.

- As lesões dos ligamentos sindesmóticos provavelmente resultam em maior limitação do que as entorses normais do tornozelo. Em atletas, as entorses da sindesmose resultam em um afastamento substancialmente maior das atividades desportivas.

Classificação

As diástases da sindesmose tibiofibular distais foram classificadas em 4 tipos por Edwards e DeLee.

1. Tipo I – envolve a subluxação lateral sem fratura.
2. Tipo II – envolve a subluxação lateral com deformação plástica da fíbula.
3. Tipo III – envolve a subluxação/luxação posterior da fíbula.
4. Tipo IV – envolve a subluxação/luxação superior do tálus dentro da articulação tibiotalar.

Avaliação clínica

- Imediatamente após uma entorse sindesmótica do tornozelo, o paciente apresentará sensibilidade bem localizada na área da entorse, mas logo depois, com o surgimento de edema e equimose, a localização precisa da entorse geralmente é obscurecida.
- Os pacientes em geral procuram auxílio médico horas ou dias após as lesões, com dificuldade de deambulação, equimose estendendo-se pela perna e edema acentuado. O indício de uma entorse sindesmótica subclínica crônica é a história de dor vaga no tornozelo, com imagens radiológicas normais.
- O exame clínico envolve a palpação dos ligamentos e ossos envolvidos. A fíbula deve ser palpada da região proximal para a distal. A articulação tibiofibular proximal deve ser avaliada à procura de sensibilidade ou lesão associada.
- Dois testes clínicos podem ser utilizados para especificar a lesão do ligamento sindesmótico.
  - Teste do sacolejo: envolve o sacolejo da fíbula na região média da panturrilha. Se tal manobra reproduzir a dor tibiofibular distal, provavelmente o paciente sofreu alguma lesão na região sindesmótica.
  - Teste de estresse em rotação externa: o paciente fica sentado, com o joelho flexionado 90°. O examinador estabiliza a perna do paciente e roda externamente o pé. Se tal manobra reproduzir a dor na sindesmose, o teste é positivo e o médico po-

de considerar (na ausência de lesões ósseas) que ocorreu uma lesão da sindesmose.

Avaliação radiológica

- A avaliação radiológica de uma lesão sindesmótica, em uma apresentação aguda, envolve uma tentativa de radiografias com carga do tornozelo (AP, articulação tibiotalar e lateral) e, se as imagens forem negativas, uma incidência de estresse em rotação externa.
- Sem lesão, uma incidência tibiotalar com carga deve demonstrar:
  - Ausência de alargamento do espaço livre medial entre o maléolo medial e a borda medial do tálus.
  - Um espaço livre tibiofibular (o intervalo entre a borda medial da fíbula e a borda lateral do maléolo tibial posterior) ≤ 6 mm.
- Nas entorses agudas, em radiografias laterais, um pequeno fragmento de avulsão pode estar aparente. Similarmente, com os problemas mais crônicos, a calcificação da sindesmose ou da tíbia posterior pode sugerir uma lesão sindesmótica.
- Quando as radiografias de rotina são negativas e a suspeita de lesão sindesmótica ainda é forte, radiografias de estresse podem ser consideradas. O examinador deve inspecionar as radiografias de estresse à procura de um alargamento do espaço articular medial e espaço livre tibiofibular nas incidências tibiotalares e desvio posterior da fíbula com relação à tíbia na incidência lateral.
- Nos casos agudos de difícil diagnóstico ou nas apresentações tardias, a avaliação por RM da sindesmose pode delinear a lesão dos ligamentos sindesmóticos.

Tratamento

- As lesões ligamentares sindesmóticas tibiofibulares apresentam recuperação mais lenta que outras lesões ligamentares do tornozelo e podem beneficiar-se de uma abordagem mais restritiva ao tratamento inicial.
- Os pacientes são imobilizados em um aparelho gessado sem salto por 2–3 semanas após a lesão. Essa imobilização é seguida por uma órtese articulada tornozelo-pé articulada modificada, que elimina o estresse em rotação externa por um período

variável, dependendo das necessidades funcionais e atividades desportivas do paciente.

- O tratamento cirúrgico é considerado para pacientes com diastase irredutível. Para manter os ligamentos sindesmóticos durante a cicatrização, 2 parafusos geralmente são passados pela margem superior da sindesmose em modo não compressivo, da fíbula para a tíbia. Os pacientes são mantidos em restrição de carga por 6 semanas e os parafusos são removidos 12–16 semanas após a fixação.

Ruptura do tendão de Aquiles

Epidemiologia

- A maioria dos problemas do tendão de Aquiles está relacionada com lesões por uso excessivo, sendo multifatorial.
- Os principais fatores incluem suscetibilidade do hospedeiro e sobrecarga mecânica.
- O espectro da lesão varia de uma paratendinite para tendinite e então ruptura aguda.
- Nos casos de traumatismo, uma ruptura verdadeira é a apresentação mais comum.
- Demora ou inexistência de diagnóstico por médicos generalistas é relativamente comum (até 25%).

Anatomia

- O tendão de Aquiles é o maior tendão do corpo.
- Não possui uma bainha sinovial verdadeira; em vez disso, tem um paratendão com camadas visceral e parietal, permitindo um deslizamento de aproximadamente 1,5 cm.
- Recebe seu suprimento sanguíneo por 3 fontes:
  1. A junção musculotendínea.
  2. A inserção óssea.
  3. Vários vasos mesoesternais na superfície anterior do tendão.

Avaliação clínica

- Nas rupturas parciais ou completas do tendão de Aquiles, os pacientes geralmente relatam dor aguda, descrita como uma sensação de chute na perna.
- Nas rupturas parciais, o exame físico pode revelar somente uma área localizada e sensível de edema.

- Nas rupturas completas, o exame normalmente revela um defeito palpável no tendão.
  - Neste caso, o teste de Thompson geralmente é positivo (*i e.*, o teste do sacolejo não causa flexão plantar ativa) e o paciente em geral é incapaz de realizar uma elevação do calcanhar (Fig. 38.11).
  - O teste de Thompson pode ser falsamente positivo quando os flexores acessórios do tornozelo (tibial posterior, flexor longo dos dedos, flexor longo do hálux ou músculos acessórios do sóleo) são estressados junto com o conteúdo do compartimento posterior superficial da perna.

Tratamento

- Os objetivos são restaurar o comprimento musculotendíneo e a tensão, otimizando assim a força e a função do complexo gastrocnêmio-sóleo.
- Ainda é assunto controverso a opção por um tratamento conservador ou cirúrgico.
  - Os defensores do reparo cirúrgico destacam os menores índices de ruptura recorrente, melhora da força e maior porcentagem de pacientes que retornam às atividades desportivas.

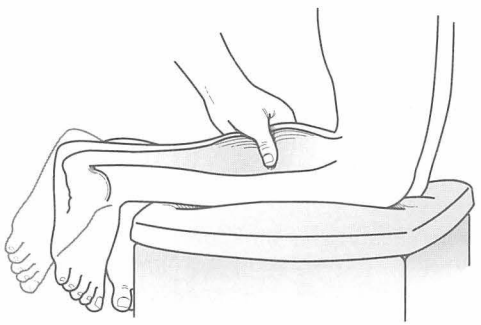

FIGURA 38.11 Teste de Thompson para a continuidade do complexo gastrocnêmio-sóleo. Sem a ruptura do tendão de Aquiles, a compressão da panturrilha causa flexão plantar ativa do pé. Com a ruptura, a compressão do compartimento posterior superficial da perna não induz flexão plantar do pé. (Adaptada de Browner B, Jupiter J, Levine A. *Skeletal Trauma: Fractures, Dislocations, and Ligamentous Injuries.* 2ª ed. Philadelphia: WB Saunders; 1997.)

- Os defensores do tratamento conservador destacam os altos índices de complicações cirúrgicas resultantes de infecção da ferida, necrose de pele e lesões nervosas.
- Quando as grandes complicações, incluindo rupturas recorrentes, são comparadas, ambas as formas de tratamento apresentam índices de complicação similares.
- A maioria dos autores tende a tratar pacientes ativos interessados em continuar atividades desportivas com o tratamento cirúrgico e os pacientes inativos ou aqueles com outros fatores clínicos complicadores (p. ex., imunossupressão, lesão de tecidos moles, história de infecções recorrentes no membro inferior, dano vascular ou neurológico) com abordagens conservadoras.

- O tratamento conservador começa com um período de imobilização.
  - Inicialmente, a perna é colocada em imobilização por 2 semanas, com o pé em flexão plantar para permitir a consolidação do hematoma.
  - A partir daí, um aparelho gessado é colocado por 6–8 semanas, com menos flexão plantar e carga progressiva geralmente liberada 2–4 semanas após a lesão.
  - Após a remoção do aparelho gessado, um salto é utilizado durante a transição para o uso de calçados normais.
  - Exercícios progressivos para a resistência da musculatura da panturrilha são iniciados após 8–10 semanas, com o retorno às atividades desportivas após 4–6 meses.
  - Os pacientes são orientados no sentido de que a recuperação da força da flexão plantar máxima pode levar 12 meses ou mais e que alguma fraqueza residual é comum.
- O tratamento cirúrgico geralmente é preferido quando se tratam pacientes mais jovens e desportistas.
  - Várias técnicas cirúrgicas diferentes foram descritas, incluindo abordagens percutâneas e abertas.
  - As abordagens percutâneas têm a vantagem de menor dissecção, mas historicamente têm a desvantagem de encarceramento potencial do nervo sural e maior chance de captura inadequada do tendão.
  - As abordagens abertas apresentam as vantagens intrínsecas de permitir a avaliação completa da lesão e inspeção da reaproximação final da extremidade do tendão; entretanto, têm as desvantagens de maiores índices de deiscência da ferida e problemas de aderência da pele.

- A técnica cirúrgica utiliza uma abordagem longitudinal medial para evitar a lesão ao nervo sural.
- O paratendão é cuidadosamente dissecado e os fios são passados em cada extremidade do tendão para reaproximação. O paratendão é fechado em uma camada separada.

□ O tratamento pós-operatório consiste em carga parcial ou total, conforme o tolerado em uma bota gessada por 6–8 semanas. Como nos pacientes tratados de maneira conservadora, exercícios progressivos para a resistência são iniciados após 8–10 semanas, com o retorno aos esportes após 4–6 meses. Novas técnicas e fios de sutura mais fortes levaram a protocolos de reabilitação mais acelerados.

□ Nas rupturas distais ou avulsões, a técnica aberta com reinserção do tendão no calcâneo está indicada. Geralmente é feita com fixação transóssea.

Subluxação do tendão fibular

- A subluxação e a luxação dos tendões fibulares são incomuns e geralmente resultam de atividades desportivas.
- Elas normalmente resultam de flexão dorsal forçada ou inversão e foram descritas principalmente em esquiadores, quando afundam as pontas dos esquis na neve para criar uma força de desaceleração súbita, com flexão dorsal do tornozelo dentro da bota de esqui.
- A lesão é facilmente diagnosticada de forma errada como uma entorse do tornozelo e pode resultar em luxação recorrente ou crônica.
- A apresentação é semelhante à de uma entorse lateral do tornozelo, com edema na região lateral do tornozelo, sensibilidade e equimose.

Avaliação clínica

- Os pacientes com subluxação ou luxação do tendão fibular demonstram sensibilidade posterior ao maléolo lateral.
- O teste da gaveta anterior é negativo e o paciente apresenta desconforto e apreensão com a eversão do pé contra a resistência.
- A avaliação radiológica de um paciente com subluxação ou luxação do tendão fibular pode revelar um pequeno floco de osso solto da face posterior do maléolo lateral, o que se percebe melhor na incidência oblíqua interna ou tibiotalar.

- Se o diagnóstico é obscuro, devido ao edema e à equimose difusa, a avaliação por RM pode ajudar a delinear essa lesão dos tecidos moles.

Tratamento

- Quando a redução inicial do tendão luxado é estável, as técnicas conservadoras podem ser bem-sucedidas.
  - O tratamento consiste em imobilização em gesso bem moldado com o pé em leve flexão plantar e leve inversão, na tentativa de relaxar o retináculo fibular superior e manter a redução no espaço retrofibular. A restrição de carga é mantida por 6 semanas, para que haja tempo adequado para cicatrização retinacular e perióstea.
- Quando o diagnóstico é feito tardiamente ou o paciente apresenta luxações recorrentes, o tratamento cirúrgico é considerado, porque as medidas conservadoras provavelmente não funcionarão.
  - As alternativas cirúrgicas incluem transferência da bainha lateral do tendão de Aquiles, reorientação dos tendões fibulares sob o ligamento fibulocalcâneo ou reparo reconstrutivo simples do retináculo fibular superior com relocação dos tendões.
  - Após a cirurgia, a perna é imobilizada por 1–2 semanas em uma posição de inversão e flexão plantar leve; a seguir, os pacientes iniciam um programa de mobilização passiva para reduzir a formação de cicatrizes no sulco fibular e aumentar a probabilidade de boa nutrição do tendão e cicatrização retinacular. A carga é iniciada 6 meses após a cirurgia, focalizando na força e arco de movimento logo depois da liberação da carga.

39 Fraturas do calcâneo

EPIDEMIOLOGIA

- As fraturas do calcâneo são responsáveis por aproximadamente 2% de todas as fraturas.
- O calcâneo, ou *os calcis*, é o osso do tarso mais frequentemente fraturado.
- As fraturas intra-articulares desviadas compreendem 60–75% das fraturas do calcâneo.
- Noventa por cento das fraturas do calcâneo ocorrem em homens entre 21–45 anos de idade, com a maioria sendo trabalhadores industriais.
- Aproximadamente 10% das fraturas do calcâneo são lesões expostas.

ANATOMIA

- A metade anterior da superfície articular superior contém 3 facetas que se articulam com o tálus. A faceta posterior é a maior e constitui a principal superfície de sustentação de carga. A faceta média se localiza anteromedialmente no sustentáculo do tálus. A faceta anterior em geral é confluente com a faceta média.
- Entre as facetas média e posterior, encontramos o sulco interósseo (sulco calcâneo) que, com o sulco talar, forma o seio do tarso.
- O sustentáculo do tálus sustenta o colo do tálus medialmente; ele se prende ao tálus pelos ligamentos interósseos talocalcâneo e deltoide e contém a faceta articular média em sua face superior. O tendão do flexor longo do hálux passa por baixo do sustentáculo do tálus medialmente.
- Os tendões fibulares passam entre o calcâneo e o maléolo lateral lateralmente.
- O tendão de Aquiles se fixa à tuberosidade posterior.

MECANISMO DA LESÃO

- **Carregamento axial:** quedas de grandes alturas são as responsáveis pela maioria das fraturas intra-articulares; elas ocorrem conforme o tálus é direcionado para baixo na direção do calcâneo, que é composto por uma fina concha cortical que circunda o osso esponjoso. Nos acidentes automobilísticos, as fraturas do calcâneo podem ocorrer quando o pedal do acelerador ou do freio impacta a face plantar do pé.
- Forças de torção podem estar associadas a fraturas extra-articulares do calcâneo, em particular fraturas dos processos anterior e medial do sustentáculo. Em pacientes diabéticos, há uma incidência elevada de fraturas da tuberosidade por avulsão causadas pelo tendão de Aquiles.

AVALIAÇÃO CLÍNICA

- Os pacientes tipicamente se apresentam com dor moderada intensa no calcanhar, associada a sensibilidade, edema, alargamento do calcanhar e encurtamento. Equimose ao redor do calcanhar estendendo-se para o arco é altamente sugestiva de fratura do calcâneo. Bolhas podem estar presentes e resultam do edema maciço, geralmente nas primeiras 36 h após a lesão. Fraturas expostas são raras, mas quando presentes ocorrem medialmente.
- A avaliação cuidadosa dos tecidos moles e do estado neurovascular é essencial. A síndrome de compartimento do pé deve ser excluída, pois ocorre em 10% das fraturas do calcâneo e pode resultar em deformidade em garra dos dedos.

Lesões associadas

- Até 50% dos pacientes com fraturas do calcâneo podem apresentar outras lesões associadas, incluindo fraturas da coluna lombar (10%) ou outras fraturas das extremidades inferiores (25%): intuitivamente, essas lesões são mais comuns nos mecanismos de alta energia.
- Fraturas bilaterais do calcâneo estão presentes em 5–10% dos casos

AVALIAÇÃO RADIOLÓGICA

- A avaliação radiológica inicial do paciente com suspeita de fratura do calcâneo deve incluir uma incidência lateral do retropé,

uma incidência anteroposterior do pé, uma incidência axial de Harris e uma série para tornozelo.

- Radiografia lateral.
  - O ângulo de "Böhler" é composto por uma linha traçada do ponto mais alto do processo anterior do calcâneo até o ponto mais alto da faceta posterior e uma linha traçada até a borda superior da tuberosidade. O ângulo normalmente fica entre 20–40°; uma diminuição desse ângulo indica que a faceta posterior de sustentação de carga do calcâneo entrou em colapso, desviando o peso corporal anteriormente (Fig. 39.1).
  - O ângulo de Gissane (crucial) é formado por 2 fortes escoras corticais que se estendem lateralmente, uma ao longo da margem lateral da faceta posterior e outra anteriormente até a ponta do calcâneo. Essas escoras corticais formam um ângulo obtuso geralmente entre 105–135° e são visualizadas diretamente abaixo do processo lateral do tálus; um aumento nesse ângulo indica o colapso da faceta posterior (Fig. 39.2).
- **Radiografia AP do pé:** pode demonstrar a extensão da linha de fratura para a articulação calcaneocuboide.
- Incidência axial de Harris.
  - Feita com o pé em flexão dorsal e o feixe angulado cefalicamente em 45°.
  - Permite a visualização da superfície articular, bem como diminuição da altura, aumento da largura e angulação do fragmento da tuberosidade (Fig. 39.3).
- As incidências de Broden foram substituídas pela tomografia computadorizada (TC). São utilizadas durante a cirurgia para

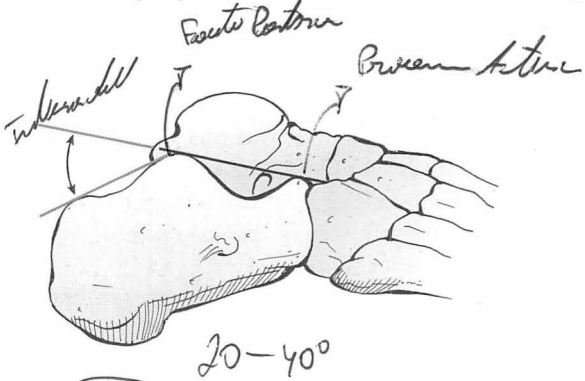

FIGURA 39.1 Ângulo de Böhler. (De Bucholz RW, Heckman JD, Court-Brown C, *et al.*, eds. *Rockwood and Green's Fractures in Adults.* 6ª ed. Philadelphia: Lippincott Williams & Wilkins; 2006.)

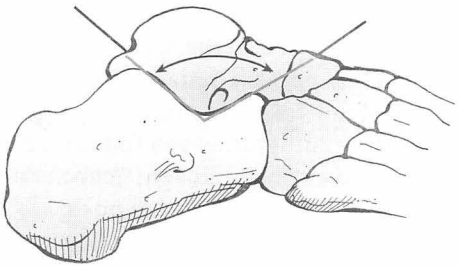

FIGURA 39.2 Ângulo de Gissane. (De Bucholz RW, Heckman JD, Court-Brown C, *et al.*, eds. *Rockwood and Green's Fractures in Adults*. 6ª ed. Philadelphia: Lippincott Williams & Wilkins; 2006.)

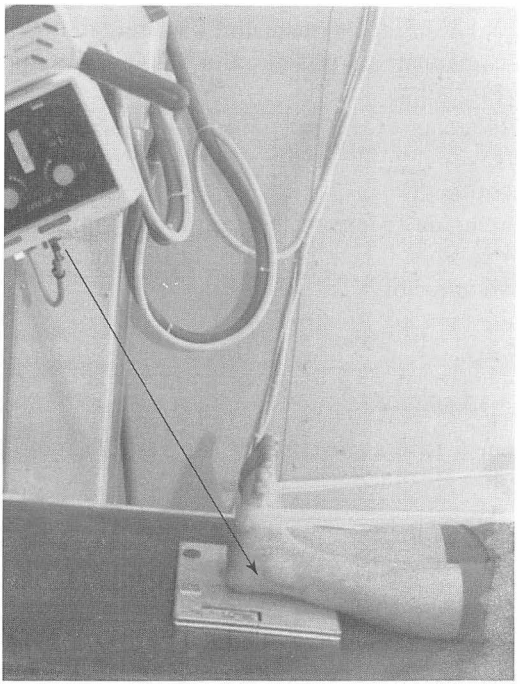

FIGURA 39.3 Fotografia da técnica radiológica para obtenção da incidência de Harris ou para o calcâneo. A flexão dorsal máxima do tornozelo é tentada para obtenção de uma incidência ideal. (De Bucholz RW, Heckman JD, eds. *Rockwood and Green's Fractures in Adults*. 5ª ed. Baltimore: Lippincott Williams & Wilkins; 2002.)

avaliar a redução e obtidas com o paciente em decúbito dorsal e o chassi de raios X sob a perna e tornozelo. O pé é colocado em flexão neutra e a perna é rodada externamente em 15–20° (Mortise). A seguir, o feixe de raios X é centralizado sobre o maléolo lateral, e 4 radiografias são feitas com a ampola angulada em 40, 30, 20 e 10° na direção da cabeça do paciente.

- □ Essas radiografias mostram a faceta posterior movendo-se da região posterior para a anterior; a incidência em 10° mostra a porção posterior da faceta, a incidência em 40° demonstra a porção anterior.

- Tomografia computadorizada (TC).
  - □ As imagens de TC são obtidas nos planos axial, semicoronal a 30° e sagital.
  - □ Cortes de 3–5 mm são necessários para uma análise adequada.
  - □ As incidências coronais geram informações sobre a superfície articular da faceta posterior, o sustentáculo, o formato geral do calcanhar e a posição dos tendões fibular e flexor do hálux (Fig. 39.4).
  - □ As incidências axiais revelam informações sobre a articulação calcaneocuboide, a face anteroinferior da faceta posterior e o sustentáculo.
  - □ Incidências de reconstrução sagitais geram informações adicionais sobre a faceta posterior, a tuberosidade calcânea e o processo anterior.

CLASSIFICAÇÃO

Fraturas extra-articulares

Não envolvem a faceta posterior e são responsáveis por 25–30% das fraturas do calcâneo.

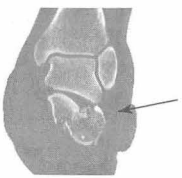

FIGURA 39.4 Imagem de TC demonstrando o envolvimento da faceta posterior.

- **Fraturas do processo anterior:** podem resultar de uma forte flexão plantar com inversão, que tensiona os ligamentos bifurcado e interósseo, levando a uma fratura por avulsão; alternativamente, podem ocorrer com o antepé em abdução com compressão calcaneocuboide. Geralmente confundidas com entorses laterais do tornozelo e são vistas nas radiografias lateral ou lateral oblíqua.
- **Fraturas da tuberosidade:** podem resultar da avulsão causada pelo tendão de Aquiles, especialmente em pacientes diabéticos ou mulheres osteoporóticas, ou raramente por traumatismo direto; são vistas nas radiografias laterais.
- **Fraturas do processo medial:** estas fraturas em cisalhamento vertical são causadas pelo carregamento do calcanhar em valgo; elas são vistas nas radiografias axiais.
- **Fraturas do sustentáculo:** ocorrem com sobrecarga do calcanhar acompanhado por inversão grave do pé. Geralmente confundidas com entorse medial do tornozelo e são vistas nas radiografias axiais.
- **Fraturas do corpo que não envolvem a articulação subtalar:** são causadas por uma sobrecarga axial. Cominuição significativa, alargamento e diminuição da altura podem ocorrer juntamente com uma diminuição no ângulo de Böhler sem envolvimento da faceta posterior.

Fraturas intra-articulares

Classificação de Essex-Lopresti (Fig. 39.5)

Linha de fratura primária

A borda posterolateral do tálus divide o calcâneo obliquamente através da faceta posterior. A linha de fratura sai anterolateralmente no ângulo crucial ou mais distalmente na articulação calcaneocuboide. Posteriormente, a fratura move-se da região plantar medial para dorsal lateral, produzindo 2 fragmentos principais: o sustentacular (anteromedial) e da tuberosidade (posterolateral).

- O fragmento anteromedial raramente apresenta cominuição e permanece preso ao tálus pelos ligamentos deltoide e interósseo talocalcâneo.
- O fragmento posterolateral geralmente desvia superolateralmente com cominuição variável, resultando em incongruência da faceta posterior, bem como encurtamento e alargamento do calcanhar.

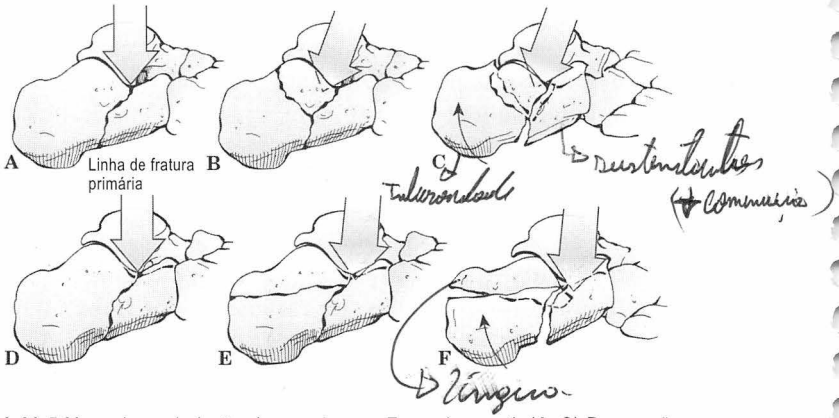

FIGURA 39.5 Mecanismo de lesão de acordo com Essex-Lopresti. (**A–C**) Depressão articular. (**D–F**) Língua. (De Bucholz RW, Heckman JD, Court-Brown C, *et al.*, eds. *Rockwood and Green's Fractures in Adults.* 6ª ed., Baltimore: Lippincott Williams & Wilkins; 2005.)

Linha de fratura secundária

Com a continuação das forças compressivas, observa-se uma cominuição adicional, criando uma peça lateral livre de faceta posterior separada do fragmento da tuberosidade.

- **Fratura tipo língua:** uma linha de fratura secundária aparece por baixo da faceta e sai posteriormente através da tuberosidade.
- **Fratura em depressão articular:** uma linha de fratura secundária sai por trás da faceta posterior.
- Forças axiais continuadas fazem com que o fragmento sustentacular deslize medialmente, causando encurtamento e alargamento do calcanhar. Conforme isso ocorre, o fragmento da tuberosidade roda para uma posição em varo. A face posterolateral do tálus forçará a peça lateral livre da faceta posterior na direção do fragmento da tuberosidade, rodando-a até 90°, causando um colapso da parede lateral, que pode estender-se mais anteriormente até a articulação calcaneocuboide. Com a progressão do colapso da borda do tálus, observa-se uma cominuição adicional da superfície articular.

Classificação de Sanders (Fig. 39.6)

- Baseada nas imagens de TC.

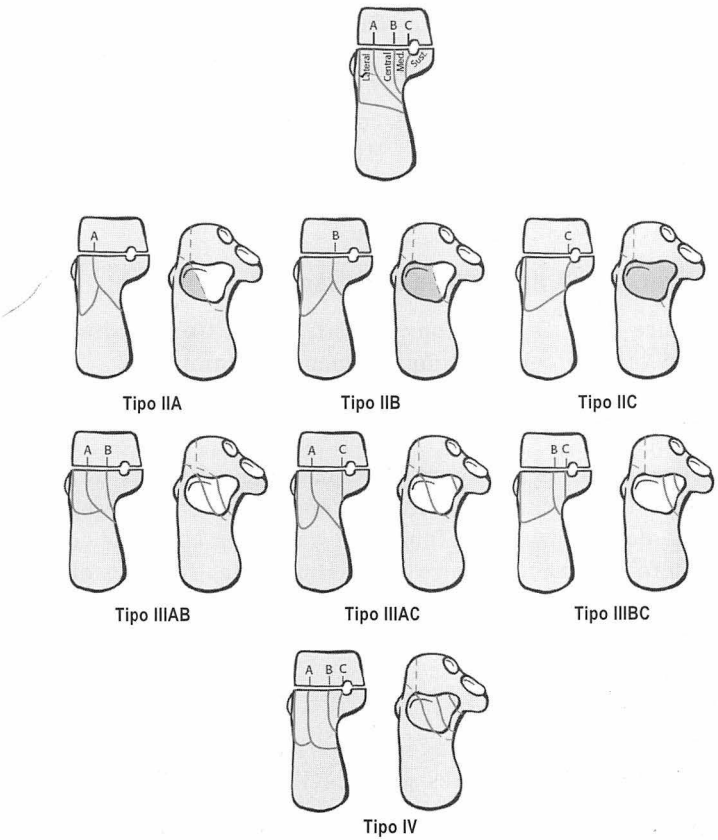

FIGURA 39.6 Classificação de Sanders baseada nas imagens de tomografia computadorizada. (Adaptada de Sanders R. Current concepts review: displaced intra-articular fractures of the calcaneus. *J Bone Joint Surg Am.* 2000;82:233.)

- Esta classificação se baseia no número e localização dos fragmentos articulares; se baseia na imagem coronal, que demonstra a superfície mais larga da faceta posterior do tálus.
- A faceta posterior do calcâneo é dividida em 3 linhas de fratura (A, B e C, correspondentes às linhas de fratura lateral, média e medial na imagem coronal).
- **Assim, pode haver um total de 4 fragmentos potenciais:** lateral, central, medial, sustentáculo do tálus.

Tipo I: todas as fraturas sem desvio, apesar do número de linhas de fratura.

Tipo II: fraturas em 2 partes da faceta posterior; subtipos IIA, IIB, IIC, baseadas na localização da linha primária da fratura.

Tipo III: fraturas em 3 partes com um fragmento centralmente deprimido; subtipos IIIAB, IIIAC e IIIBC.

Tipo IV: fraturas articulares em 4 partes; altamente cominutivas.

Classificação da OTA das fraturas do calcâneo

Ver Fracture and Dislocation Classification Compendium, em http://www.ota.org/compendium/compendium.html.

TRATAMENTO

Apesar de redução e tratamento adequados, as fraturas do calcâneo podem ser lesões gravemente incapacitantes, com prognóstico e graus de incapacidade funcional variáveis com dor crônica. O tratamento permanece controverso. Evidências recentes elucidaram vários fatores associados a melhores resultados.

Conservador

- Indicações incluem:
  - Fraturas extra-articulares sem desvio ou com desvio mínimo.
  - Fraturas intra-articulares sem desvio.
  - Fraturas do processo anterior com menos de 25% de envolvimento da articulação calcaneocuboide.
  - Fraturas em pacientes com doença vascular periférica ou diabetes dependente de insulina.
  - Fraturas em pacientes com outras comorbidades médicas que impeçam a cirurgia.
  - As fraturas associadas a formação de bolhas e edema prolongado maciço, feridas expostas ou lesões potencialmente letais.
- O tratamento inicial consiste na colocação de uma imobilização do tipo Jones.
- O tratamento conservador consiste em uma imobilização de apoio que permita a dissipação do hematoma inicial da fratura, seguido pela conversão para uma bota bloqueada em flexão neutra para prevenir contra uma contratura em equino e meias de compressão elásticas para minimizar o edema gravitacional.

- Exercícios precoces para as articulações subtalar e do tornozelo são iniciados e restrições de carga são mantidas por aproximadamente 10–12 semanas, até o surgimento de consolidação radiológica.

Cirúrgico

- Indicações.
  - □ Fraturas intra-articulares desviadas envolvendo a faceta posterior.
  - □ Fraturas do processo anterior do calcâneo com envolvimento >25% da articulação calcaneocuboide.
  - □ Fraturas desviadas da tuberosidade calcânea.
  - □ Fraturas-luxações do calcâneo.
  - □ Algumas fraturas expostas do calcâneo.
- Momento ideal para a cirurgia.
  - □ A cirurgia deve ser feita nas 3 primeiras semanas após a lesão, antes de uma consolidação inicial da fratura.
  - □ A cirurgia não deve ser tentada até que o edema do pé e do tornozelo tenha se dissipado adequadamente, conforme indicado pelo reaparecimento das pregas cutâneas.
  - □ Incisão lateral em "L" baseada no suprimento sanguíneo da artéria calcânea lateral.

Fraturas específicas

Fraturas extra-articulares

- Fraturas do processo anterior (Fig. 39.7).

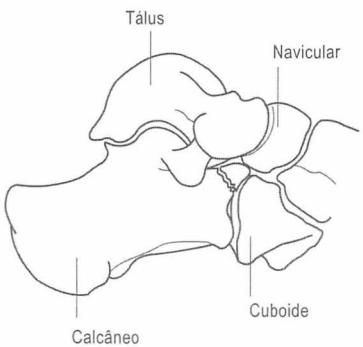

FIGURA 39.7 Fratura do processo anterior. Vista lateral esquemática. (De Bucholz RW, Heckman JD, eds. *Rockwood and Green's Fractures in Adults*. 5ª ed. Baltimore: Lippincott Williams & Wilkins; 2002.)

- O tratamento cirúrgico das fraturas do processo anterior é feito para fraturas que envolvem mais de 25% da articulação calcaneocuboide na avaliação por TC.
- A fixação definitiva envolve parafusos para pequenos fragmentos ou minifragmentos.
- O paciente pode deambular com um calçado de solado duro, mas calçados normais não são recomendados por 10–12 semanas após a cirurgia.

- Fraturas da tuberosidade (avulsão).
  - Resultam de uma tração violenta do complexo gastrocnêmio-sóleo, como uma flexão dorsal forçada secundária a um tropeço e queda, produzindo um fragmento avulsionado de tamanho variável.
  - **Indicações para a cirurgia:** (1) a pele da região posterior está em risco pela pressão da tuberosidade desviada, (2) a porção posterior do osso fica extremamente proeminente e afetará o uso de calçados, (3) o complexo gastrocnêmio-sóleo é incompetente ou (4) o fragmento avulsionado envolve a superfície articular.
  - O tratamento cirúrgico envolve a fixação com parafuso de compressão com ou sem fio de cerclagem.
- Fraturas do corpo do calcâneo.
  - Fraturas extra-articulares verdadeiras do calcâneo, não envolvendo a articulação subtalar, provavelmente responsáveis por 20% de todas as fraturas do calcâneo.
  - Fraturas minimamente desviadas (<1 cm) são tratadas com mobilização precoce e restrição de carga por 10–12 semanas.
  - Aquelas com desvio significativo levando a deformidade em varo/valgo, impacto lateral, diminuição da altura do calcanhar ou translação da tuberosidade posterior necessitam de redução aberta e fixação interna.
- Fraturas do processo medial.
  - Raras e geralmente sem desvio.
  - A fratura é mais bem observada nas radiografias axiais ou nas imagens de TC.
  - As fraturas sem desvio podem ser tratadas com uma bota gessada até que a fratura consolide em 8–10 semanas.
  - Quando se observam fraturas desviadas, a manipulação fechada pode ser considerada.

Fraturas intra-articulares

A pesquisa da Canadian Orthopaedic Trauma Society que comparou o tratamento cirúrgico com o conservador das fraturas desviadas intra-articulares do calcâneo considerou o seguinte:

- Resultados significativamente melhores ocorreram em pacientes com certos grupos de fratura submetidos a tratamento cirúrgico.
  - Mulheres.
  - Adultos jovens.
  - Pacientes com menor carga de trabalho.
  - Pacientes que não estão em licença remunerada trabalhista.
  - Pacientes com um ângulo de Böhler inicial mais alto (lesão inical menos grave).
  - Aqueles com redução anatômica na avaliação por TC.
- Aqueles submetidos a tratamento conservador apresentam uma probabilidade 5,5 vezes maior de necessitar de artrodese subtalar por artrite pós-traumática do que aqueles submetidos a tratamento cirúrgico.
- Os objetivos cirúrgicos incluem:
  1. Restauração da congruência da articulação subtalar.
  2. Restauração do ângulo de Böhler.
  3. Restauração da largura e altura normal do calcâneo.
  4. Manutenção da articulação calcaneocuboide normal.
  5. Neutralização da deformidade em varo da fratura.
- A redução aberta com fixação interna geralmente é feita através de uma incisão lateral em formato de L, tomando cuidado para não danificar o nervo sural proximal e distalmente.
- A faceta posterior é reduzida e estabilizada com parafusos de compressão passados na direção do sustentáculo do tálus. A articulação calcaneocuboide e a parede lateral são reduzidas. O comprimento do calcanhar é recuperado com a neutralização do varo. Uma placa fina é colocada lateralmente e é utilizada como um tutor. O preenchimento das lacunas de defeito ósseo não é necessário, mas pode estar associado a liberação precoce de carga.
- Bons resultados foram relatados para as fraturas do tipo língua utilizando redução percutânea (manobra de Essex-Lopresti) e fixação com parafuso de compressão (Fig. 39.8).
- Artrodese subtalar primária ou tripla possui bons resultados registrados na literatura para algumas lesões por mecanismo de alta energia (tipo 4).

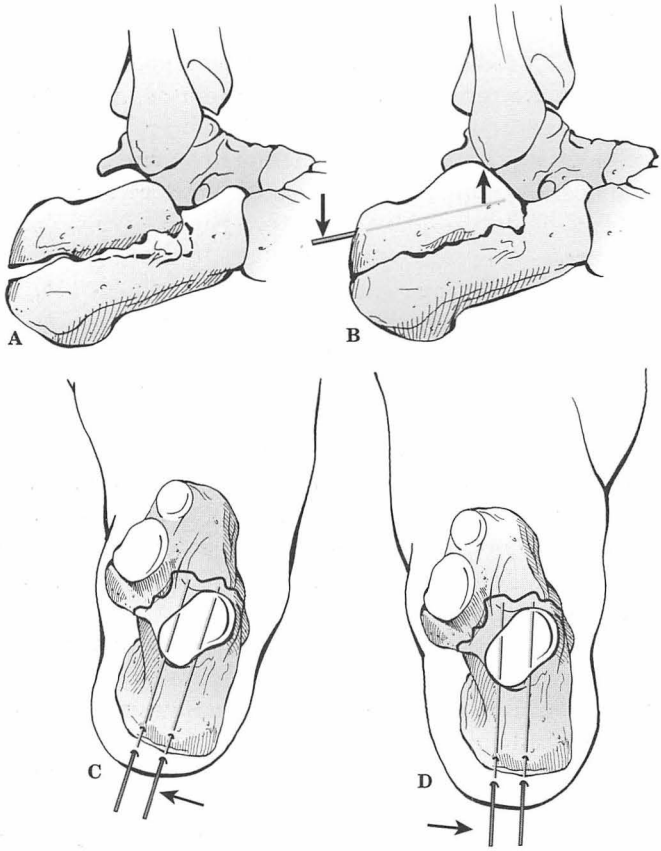

FIGURA 39.8 (A–D) Técnica de Essex-Lopresti modificada por Tornetta. Assim que os pinos guias são posicionados corretamente, eles são trocados por parafusos canulados de compressão para esponjosa de 6,5–8 mm. (De Bucholz RW, Heckman JD, Court-Brown C, *et al.*, eds. *Rockwood and Green's Fractures in Adults.* 6ª ed. Philadelphia: Lippincott Williams & Wilkins; 2006.)

- O tratamento pós-operatório inclui:
  - □ Exercícios subtalares supervisionados precoces para o arco de movimentos.
  - □ Carga parcial por 8–12 semanas.
  - □ Carga total após 3 meses.

COMPLICAÇÕES

- **Deiscência da ferida:** mais comum no ângulo da incisão. A prevenção requer uma meticulosa técnica para os tecidos e minimização do traumatismo aos tecidos durante o fechamento. Pode ser tratada com a troca de curativos úmidos para secos, enxertia de pele ou retalho muscular, se necessário.
- **Osteomielite do calcâneo:** o risco pode ser minimizado deixando-se que o edema diminua antes da cirurgia.
- **Artrite pós-traumática (subtalar ou calcaneocuboide):** reflete dano articular e desvio da fratura com cominuição; assim, pode ocorrer mesmo na presença de uma redução anatômica; pode ser tratada com infiltrações ou uso de órteses, ou pode levar a uma artrodese subtalar ou tripla.
- **Aumento da largura do calcanhar:** espera-se algum grau de alargamento do calcanhar, mesmo com redução aberta e fixação interna. Pode resultar em impacto lateral dos tendões fibulares ou da fíbula. É agravado pelo aumento da largura lateral residual e pode ser tratado com a ressecção da parede ou remoção do material de síntese.
- **Perda do movimento subtalar:** é comum com o tratamento cirúrgico ou conservador das fraturas intra-articulares.
- **Tendinite fibular:** geralmente vista após o tratamento conservador e resulta de um impacto lateral.
- **Lesão do nervo sural:** pode ocorrer em até 15% dos casos cirúrgicos utilizando uma abordagem lateral.
- **Dor crônica:** apesar do tratamento conservador ou cirúrgico das fraturas do calcâneo, muitos pacientes apresentam dor crônica no calcanhar que pode ser incapacitante; muitos indivíduos são incapazes de retornar às suas atividades laborais.
- **Síndrome da dor complexa regional:** pode ocorrer com um tratamento cirúrgico ou conservador.

40 Tálus

EPIDEMIOLOGIA

- Segunda fratura em frequência entre todas as fraturas do tarso.
- A incidência de fraturas do tálus varia de 0,1–0,85% de todas as fraturas e 5–7% das lesões do pé.
- Aproximadamente 14–26% das fraturas do colo talar apresentam fraturas associadas à fratura do maléolo medial.
- O processo lateral do tálus é responsável por 2,3% de todas as fraturas em praticantes de *snowboard* e 15% de todas as lesões do tornozelo.
- As fraturas da cabeça talar são raras com uma incidência de 3–5% de todas as fraturas do tálus.

ANATOMIA

- O corpo do tálus é coberto superiormente pela superfície articular através do qual o peso corporal é transmitido. A face anterior é mais larga que a face posterior, o que confere a estabilidade intrínseca do tornozelo (Fig. 40.1).

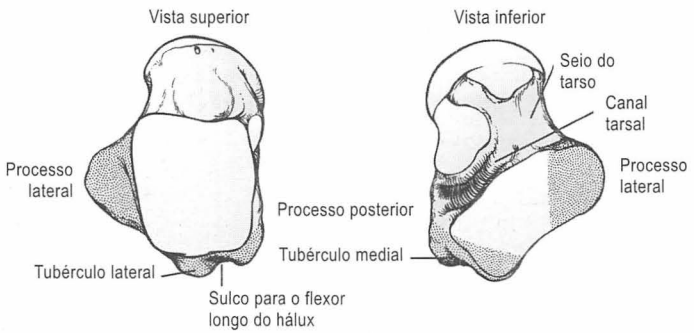

FIGURA 40.1 Vistas superior e inferior do tálus (*pontilhado* indica os processos posterior e lateral). (De Bucholz RW, Heckman JD, Court-Brown C, *et al.*, eds. *Rockwood and Green's Fractures in Adults*. 6ª ed. Philadelphia: Lippincott Williams & Wilkins; 2006.)

- Medial e lateralmente, a cartilagem articular se estende plantarmente para se articular com os maléolos medial e lateral, respectivamente. A superfície inferior do corpo forma a articulação com a faceta posterior do calcâneo.
- O colo do tálus é espessado pelas fixações ligamentares e forames vasculares. Ele se desvia medialmente em 15–25° e é mais vulnerável a fraturas.
- A cabeça talar possui facetas articulares contínuas para o navicular anteriormente, o ligamento mola inferiormente, o sustentáculo do tálus posteroinferiormente e o ligamento deltoide medialmente.
- Existem 2 processos ósseos. O processo lateral tem formato de cunha e faz articulação com a faceta calcânea posterior inferomedialmente e o maléolo lateral superolateralmente. O processo posterior possui tubérculos medial e lateral separados por um sulco para o tendão do flexor longo do hálux.
- Um *os trigonum* está presente em até 50% dos pés normais. Ele se origina de um centro de ossificação separado, localizado posteriormente ao tubérculo lateral do processo talar posterior.
- Sessenta por cento do tálus são cobertos por cartilagem articular. Nenhum músculo se origina ou insere no tálus. O suprimento vascular depende das estruturas fasciais para atingir o tálus; portanto, rupturas capsulares podem resultar em osteonecrose.
- O suprimento vascular para o tálus consiste em:
  - Artérias para o seio do tarso (artérias fibular e dorsal do pé).
  - Uma artéria do canal tarsal (artéria tibial posterior).
  - A artéria deltoide (artéria tibial posterior), que supre o corpo medial.
  - Vasos capsulares e ligamentares e anastomoses intraósseas.

MECANISMO DA LESÃO

- Mais comumente associada a um acidente automobilístico ou queda de altura com um componente de hiper flexão dorsal do tornozelo. As fraturas do colo talar ocorrem com o impacto entre o tálus e a margem anterior da tíbia.
- **"Astrágalo do aviador"**: expressão histórica que diz respeito ao impacto da barra do leme sobre a região plantar do pé, resultando em uma fratura do colo talar.

AVALIAÇÃO CLÍNICA

- Os pacientes tipicamente se apresentam com dor no tornozelo.

- O arco de movimentos do pé e do tornozelo tipicamente é doloroso e pode desencadear crepitação.
- Edema difuso do retropé pode estar presente, com sensibilidade à palpação do tálus e da articulação subtalar.
- Fraturas associadas do pé e do tornozelo comumente são observadas com as fraturas do colo e corpo talar.

AVALIAÇÃO RADIOLÓGICA

- Incidências anteroposterior (AP), tíbiotalar e lateral do tornozelo, bem como incidências AP, lateral e oblíquas do pé são obtidas.
- **Incidência de Canale:** fornece uma incidência ideal do colo talar. Feita com o tornozelo em equino máximo, o pé pronado 15° sobre o chassi de raios X e a ampola de raios X direcionada cefalicamente em 15° do plano vertical (Fig. 40.2). Essa incidência foi descrita para a avaliação das deformidades pós-traumáticas e é difícil de obter em uma apresentação aguda.
- A tomografia computadorizada (TC) é útil para caracterizar o padrão e o desvio da fratura, além de avaliar o envolvimento articular.
- Cintilografias ósseas com tecnécio ou imagens de ressonância magnética (RM) podem ser úteis na avaliação de possíveis fraturas ocultas do tálus.

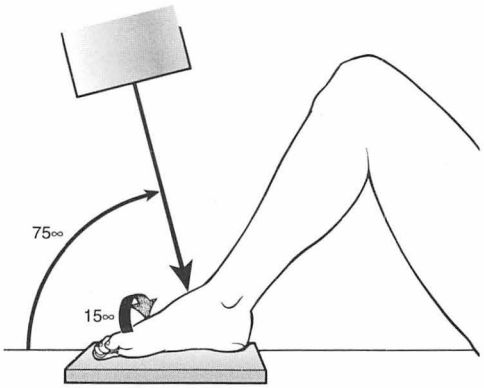

FIGURA 40.2 Incidência de Canale e Kelly para pé. A posição correta para a avaliação radiológica é demonstrada. (De Bucholz RW, Heckman JD, Court-Brown C, *et al.*, eds. *Rockwood and Green's Fractures in Adults.* 6ª ed. Philadelphia: Lippincott Williams & Wilkins; 2006.)

CLASSIFICAÇÃO

Anatômica

- Fraturas do processo lateral.
- Fraturas do processo posterior.
- Fraturas da cabeça talar.
- Fraturas do corpo talar.
- Fraturas do colo talar.

Classificação de Hawkins para as fraturas do colo talar (Fig. 40.3)

Tipo I: sem desvio.
Tipo II: associadas a subluxação ou luxação subtalar.
Tipo III: associadas a luxação subtalar e do tornozelo.
Tipo IV: **(Canale e Kelley):** tipo III com subluxação ou luxação talonavicular associada.

Classificação da OTA para as fraturas talares

Ver Fracture and Dislocation Classification Compendium em http://www.ota.org/compendium/compendium.html.

TRATAMENTO

Fraturas do colo e do corpo talares

Representam um contínuo e são consideradas em conjunto.

Fraturas sem desvio (Hawkins do tipo I)

- As fraturas que parecem sem desvio nas radiografias simples podem demonstrar uma cominuição ou ressalto articular nas imagens de TC. As fraturas devem ser realmente sem desvio e sem evidência de incongruência subtalar para serem consideradas fraturas do tipo I.
- O tratamento consiste em uma bota gessada por 8–12 semanas. O paciente deve ficar em restrição total de carga por 6 semanas, até que haja evidências clínicas e radiológicas de consolidação da fratura.

Fraturas desviadas (Hawkins dos tipos II a IV)

- A redução fechada imediata (flexão plantar) está indicada, com redução aberta de urgência e fixação interna (RAFI) para todas as fraturas expostas ou irredutíveis (Fig. 40.4A).

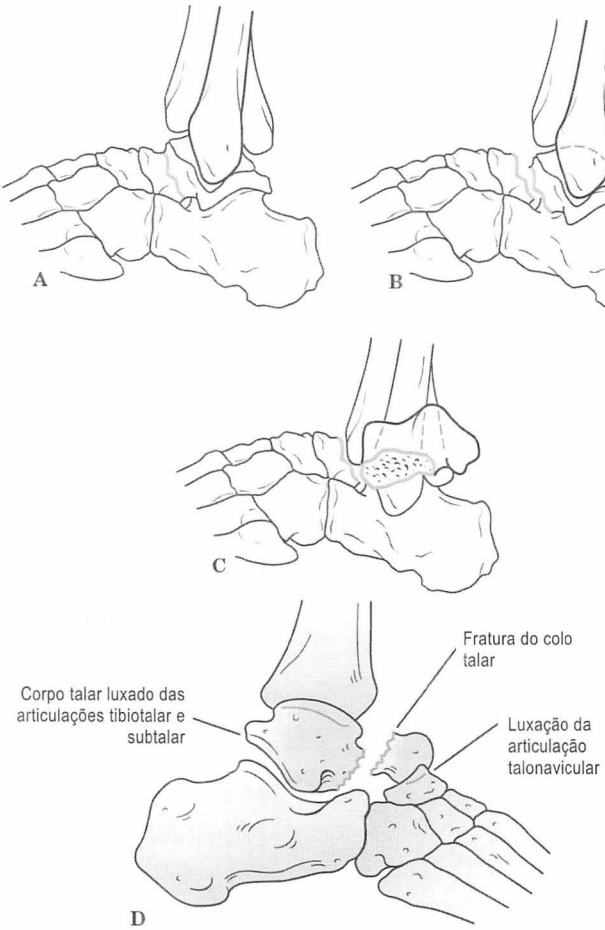

FIGURA 40.3 Os 3 padrões de fraturas do colo talar descritos por Hawkins. Observar que as fraturas do tipo I não são desviadas. **(A)** Fraturas do tipo I do colo talar sem desvio. **(B)** Fraturas do tipo II do colo talar com desvio e subluxação da articulação subtalar. **(C)** Fratura do tipo III do colo talar com desvio e luxação das articulações do tornozelo e subtalar. **(D)** Fratura do tipo IV do colo talar com luxações das articulações do tornozelo, subtalar e talonavicular. (De Bucholz RW, Heckman JD, eds. *Rockwood and Green's Fractures in Adults.* 5ª ed. Baltimore: Lippincott Williams & Wilkins; 2002.)

- Se a redução anatômica é obtida e confirmada pela imagem de TC, o paciente pode ser colocado em uma imobilização do tipo bota e a fixação da fratura pode ser adiada (Fig. 40.4A).
- As abordagens cirúrgicas incluem:

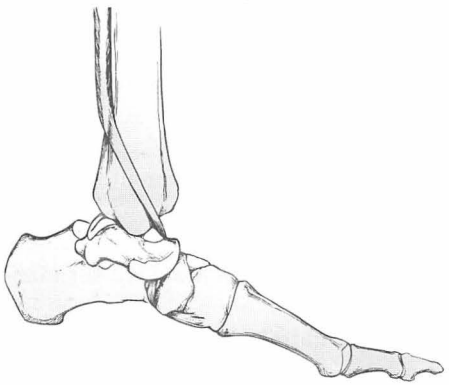

FIGURA 40.4 Fratura do colo talar Hawkins do tipo 2 **(A)** lesão inicial. Após redução fechada **(B)**, observar a incongruência da articulação subtalar.

1. **Anteromedial:** pode ser estendida a partir de uma capsulotomia limitada para uma exposição ampla com osteotomia maleolar (conforme a fratura progride na direção do corpo). O interno se localiza medialmente ao tendão tibial anterior. Essa abordagem permite a visualização do colo e do corpo talares. Deve se tomar cuidado para preservar a veia e o nervo safenos, e principalmente a artéria deltoide.
2. **Posterolateral:** dá acesso para o processo posterior do corpo talar. O intervalo se localiza entre o fibular curto e flexor longo do hálux. O nervo sural deve ser protegido. Geralmente é necessário luxar o flexor longo do hálux de seu sulco no processo posterior para facilitar a exposição.
3. **Anterolateral:** permite a visualização do seio do tarso, colo lateral do tálus, e articulação subtalar. O dano inadvertido à artéria do seio do tarso pode ocorrer por essa abordagem.
4. **Anteromedial/anterolateral combinada:** geralmente utilizada para permitir a visualização máxima do colo talar.

- **Fixação interna:** dois parafusos interfragmentares de compressão ou parafusos sem cabeça são passados perpendicularmente à linha de fratura. Os parafusos podem ser inseridos de modo anterógrado ou retrógrado. Os parafusos direcionados da região posterior para a anterior se mostraram biomecanicamente mais fortes em um modelo cadavérico, porém mais difíceis de inserir em espécimes vivos. A colocação retrógrada dos parafusos requer o uso de parafusos sem cabeça ou parafusos que fiquem sepultados abaixo da superfície articular da cabeça talar.

- O uso de parafusos de titânio permite melhor visualização com RM para avaliação de uma osteonecrose subsequente.
- Áreas de cominuição significativa e perda óssea devem ser enxertadas.
- Placas para minifragmentos passaram a ser utilizadas nos casos de cominuição significativa para evitar o encurtamento do colo (Fig. 40.5A,B).
- Uma bota gessada ou imobilização removível deve ser colocada após a cirurgia por 8–12 semanas e o paciente deve ser mantido em restrição total de carga.
- **Sinal de Hawkins:** osteopenia subcondral (vista na radiografia da articulação tibiotalar) no tálus 6–8 semanas após a lesão tende a indicar a viabilidade talar. Entretanto, a presença desse sinal não afasta a possibilidade de osteonecrose. Sua ausência também não é diagnóstica de osteonecrose.

A

B

FIGURA 40.5 Fratura do colo talar Hawkins do tipo 3 **(A)** lesão inicial. Após RAFI do tálus e da fratura do maléolo medial **(B)**. Egol.

FRATURAS DO CORPO TALAR

Classificação

- Cisalhamento do tipo I (A, B) (Fig. 40.6).
- Cisalhamento do tipo II (C).
- Esmagamento (D).

Tratamento

- Sem desvio/desvio mínimo – conservador.
- Desvio – RAFI (pode necessitar de osteotomia do maléolo medial).

Fraturas do processo lateral

São fraturas intra-articulares da articulação subtalar ou do tornozelo que ocorrem mais frequentemente quando o pé está em flexão dorsal e invertido. Houve um aumento na incidência com o aumento da popularidade do *snowboard*.

- As fraturas do processo lateral geralmente passam despercebidas à apresentação inicial do paciente. A fratura é erradamente diagnosticada como uma entorse severa do tornozelo.
- Devido à dificuldade de detecção e definição da extensão de uma fratura do processo lateral, uma imagem de TC frequentemente é necessária para avaliar totalmente a extensão da lesão.
- **Menos de 2 mm de desvio:** os pacientes devem utilizar uma bota gessada ou imobilização por 6 semanas e restrição total de carga por pelo menos 4 semanas.
- **Mais de 2 mm de desvio:** RAFI realizada com uso de parafusos de compressão ou fios por uma abordagem lateral.
- **Fraturas cominutivas:** os fragmentos não viáveis são excisados.

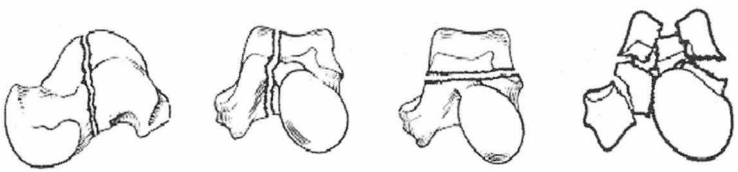

FIGURA 40.6 Fraturas do corpo do tálus.

Fraturas do processo posterior

Envolvem os 25% posteriores da superfície articular e incluem os tubérculos medial e lateral. As fraturas podem ocorrer em uma lesão grave por inversão do tornozelo com o ligamento talofibular posterior avulsionando o tubérculo lateral ou por um posicionamento forçado em equino e compressão direta.

- O diagnóstico das fraturas do processo posterior do tálus pode ser difícil, em parte relacionado com a presença de um *os trigonum*.
- **Sem desvio ou com desvio mínimo:** os pacientes devem utilizar uma bota gessada por 6 semanas e restrição total de carga por pelo menos 4 semanas.
- **Desviadas:** RAFI recomendada se o fragmento for grande; a excisão primária é realizada se o fragmento for pequeno; uma abordagem posterolateral pode ser utilizada.

Fraturas da cabeça talar

Resultam de uma flexão plantar ou compressão longitudinal ao longo do eixo do antepé. A cominuição é comum; também se deve suspeitar de uma lesão do navicular e ruptura talonavicular.

- **Fraturas sem desvio:** os pacientes devem utilizar uma bota gessada moldada para preservar o arco longitudinal e estão liberados para carga parcial durante 6 semanas. Um suporte para o arco plantar é utilizado no calçado para imobilizar a articulação talonavicular por 3–6 meses.
- **Fraturas desviadas:** RAFI indicada, com excisão primária dos pequenos fragmentos por uma abordagem anterior ou anteromedial.

COMPLICAÇÕES

- **Infecção:** o risco pode ser minimizado com o uso de RAFI com cobertura dos tecidos moles para as lesões abertas ou adiamento até o edema diminuir.
- **Osteonecrose:** o índice de osteonecrose relacionado com o desvio inicial da fratura é de:
  Hawkins I: 0–15%.
  Hawkins II: 20–50%.

Hawkins III: 50–100%.
Hawkins IV: até 100%.

- **Artrite pós-traumática:** ocorre em 40–90% dos casos, tipicamente relacionada com incongruência articular ou lesão condral no momento da fratura. Pode ser evidente nas articulações tibiotalar ou subtalar. Os índices de artrite na articulação subtalar, tibiotalar ou ambas as articulações são de 50, 30 e 25%, respectivamente.
- **Atraso na consolidação e pseudoartrose:** a demora na consolidação (mais de 6 meses) pode ocorrer em até 15% dos casos. Pode ser tratada com repetição da fixação e enxertia óssea ou colocação de algum tipo de material osteoindutor.
- **Consolidação viciosa:** comumente em varo (após fraturas do colo talar), relacionada com a redução inicial da fratura associada a cominuição dorsomedial. A consolidação viciosa resulta em rigidez subtalar e carga excessiva sobre a face lateral do pé; a consolidação viciosa frequentemente é dolorosa.
- **Fratura exposta:** complicação em 15–25% das lesões e reflete o mecanismo de alta energia que provoca essas fraturas. A irrigação copiosa e o debridamento meticuloso são necessários para prevenir contra complicações infecciosas. O índice de complicações para fraturas expostas do tálus é de 35–40%. O tálus "extruso" é uma situação extrema. Vários artigos documentaram resultados razoáveis com a reimplantação.
- **Necrose da pele:** pode ocorrer secundária a uma luxação prolongada, com necrose de pressão sobre os tecidos subjacentes. Quando grave, pode resultar em erosão por pressão, comprometendo a integridade dos tecidos moles e levando a uma possível infecção.
- **Interposição dos tendões flexor longo:** pode impedir uma redução fechada adequada e necessitar de RAFI.
- **Síndrome compartimental do pé:** rara. Entretanto, dor à extensão passiva dos pododáctilos deve levantar suspeitas clínicas de síndrome compartimental possível ou presente, particularmente em pacientes cujos sintomas são desproporcionais com relação à lesão. A fasciotomia de urgência é controversa. Alguns autores consideram que as sequelas da síndrome compartimental do pé (dedos em garra) são menos mórbidos que as sequelas relacionadas com as fasciotomias necessárias para liberar todos os compartimentos do pé.

Luxação subtalar

- Luxação subtalar, também conhecida como luxação peritalar, é a luxação simultânea das articulações distais do tálus nas articulações talocalcânea e talonavicular.
- É mais comum em homens jovens.
- A inversão do pé resulta em uma luxação subtalar medial, enquanto uma eversão produz uma luxação subtalar lateral.
  - Até 85% das luxações são mediais.
  - As luxações laterais geralmente estão associadas a um mecanismo de alta energia e um prognóstico pior no longo prazo em comparação com as luxações subtalares mediais.
- Todas as luxações subtalares necessitam de redução suave e urgente.
- A redução envolve analgesia suficiente com flexão do joelho e tração longitudinal sobre o pé. A acentuação da deformidade geralmente é necessária para "desbloquear" o calcâneo. Com o calcâneo desbloqueado, a reversão da deformidade pode ser aplicada. A redução geralmente é acompanhada por um "clique" satisfatório.
- Em muitos casos, uma luxação subtalar é estável após a redução fechada.
- As imagens de TC são úteis após a redução fechada para determinar a presença de fraturas associadas e para detectar a possibilidade de subluxação talocalcânea.
- Uma variedade de estruturas ósseas e de tecidos moles pode ficar interposta, resultando em um bloqueio para a redução fechada. Nas luxações mediais, a cabeça talar pode ficar presa pela cápsula da articulação talonavicular, retináculo extensor ou tendões extensores, ou pelo músculo extensor curto dos dedos. Nas luxações laterais, o tendão tibial posterior quando encarcerado pode representar uma barreira substancial mesmo para a redução aberta (Fig. 40.5).
- A redução aberta, quando necessária, geralmente é feita através de uma incisão anteromedial lateral para as luxações mediais e uma abordagem para o sustentáculo do tálus para as luxações laterais.
- Após um curto período de imobilização, a fisioterapia é instituída para a recuperação da mobilidade subtalar e mediotarsal.

Luxação total do tálus

- A luxação total do tálus é uma lesão rara, resultante de uma extensão das forças que causam uma luxação subtalar.
- A maioria das lesões é exposta (extrusão) (Fig. 40.7).
- O tratamento inicial é direcionado para os tecidos moles.
- Em geral, a redução exposta do tálus totalmente luxado é recomendada.
- Os resultados podem ser complicados por infecção, osteonecrose e artrite pós-traumática.

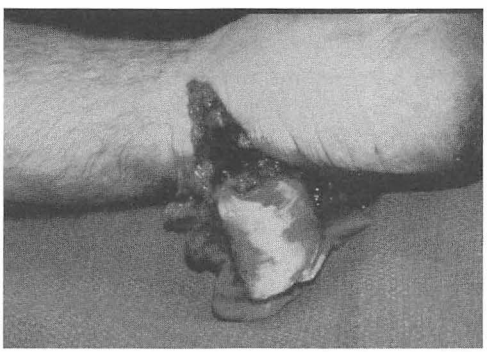

FIGURA 40.7 Homem de 40 anos de idade que sofreu uma extrusão aberta do tálus após um acidente com motocicleta. (Cortesia de Toni McLaurin MD).

41 Fraturas do mediopé e do antepé

ARTICULAÇÃO MEDIOTARSAL (CHOPART)

Epidemiologia

- As lesões do mediopé são relativamente raras.
- A incidência anual das fraturas do mediopé é de 3,6 por 100.000 pessoas por ano.
- O osso mais comumente fraturado foi o cuboide (50%), seguido pelo navicular (44%) e o cuneiforme (6%).
- A proporção homem-mulher é de 1:1,2.

Anatomia

- O mediopé é a seção do pé distal à linha articular de Chopart e proximal à linha da articulação de Lisfranc (Fig. 41.1).
- **Cinco ossos tarsais compreendem o mediopé:** o navicular, o cuboide e os cuneiformes medial, médio e lateral.
- A articulação mediotarsal consiste nas articulações calcaneocuboide e talonavicular, que atuam em conjunto com a articulação subtalar durante a inversão e a eversão do pé.
- O cuboide atua como uma ligação através das 3 articulações naviculocuneiformes, permitindo somente mínimo movimento.
- As fixações ligamentares incluem os ligamentos calcaneonavicular plantar (mola), bifurcado, talonavicular dorsal, ligamento calcaneocuboide dorsal, cuboidonavicular e plantar longo (Fig. 41.2).

Mecanismo da lesão

- **Traumatismo por mecanismo de alta energia:** é mais comum e pode resultar de um impacto direto em acidentes automobilísticos ou uma combinação de carregamento axial e torção, como durante o impacto após uma queda ou salto de grande altura.
- **Lesões por mecanismo de baixa energia:** pode resultar em uma entorse durante atividades desportivas ou dança.

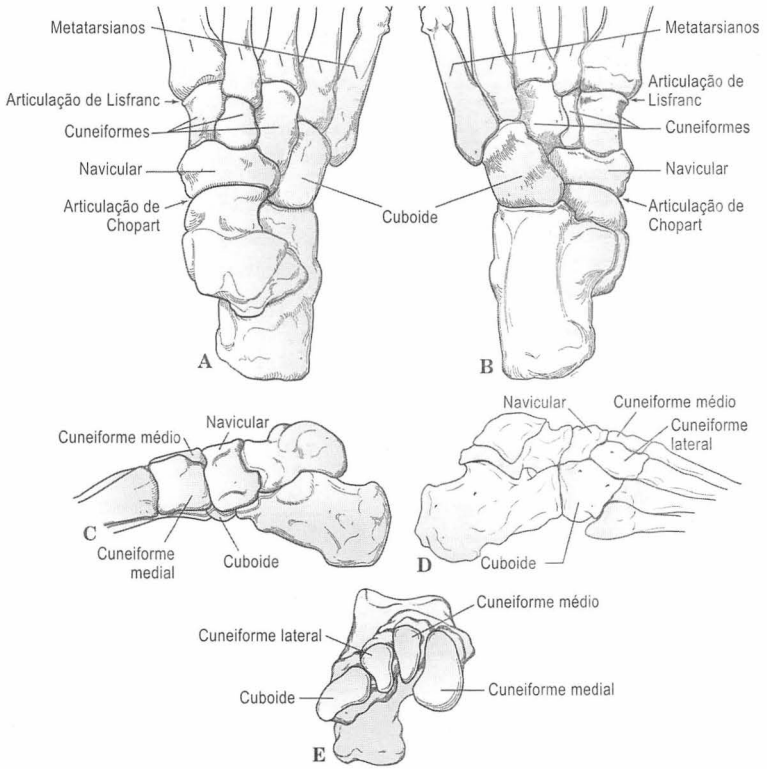

FIGURA 41.1 Anatomia óssea do mediopé. **(A)** Vista dorsal. **(B)** Vista plantar. **(C)** Vista medial. **(D)** Vista lateral. **(E)** Vista coronal. (De Bucholz RW, Heckman JD, Court-Brown C, *et al.*, eds. *Rockwood and Green's Fractures in Adults.* 6ª ed. Philadelphia: Lippincott Williams & Wilkins; 2006.)

Avaliação clínica

- A apresentação do paciente é variável, desde claudicação com edema e sensibilidade no dorso do mediopé até um estado de não deambulação com dor significativa, edema acentuado, equimose e deformidade variável.
- Manobras de estresse consistem em abdução, adução, flexão e extensão do antepé e podem resultar em reprodução da dor e instabilidade.

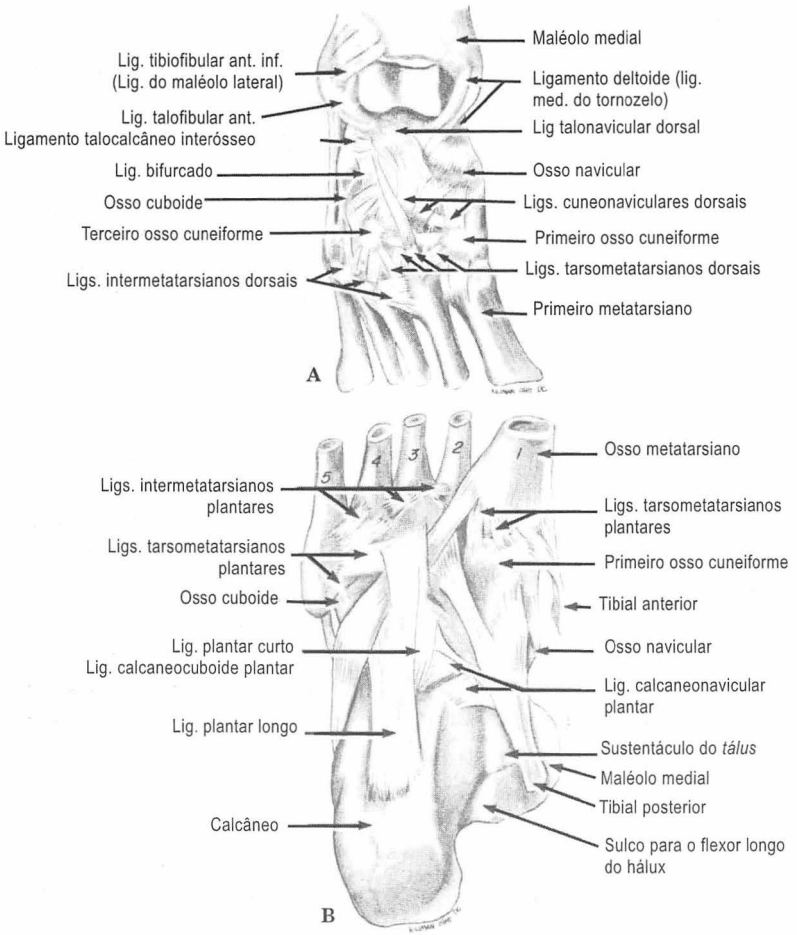

FIGURA 41.2 Estrutura ligamentar do mediopé. **(A)** A vista dorsal demonstra a extensa superposição dos ligamentos interósseos. **(B)** Os ligamentos plantares são mais espessos que suas contrapartes dorsais e são dinamicamente reforçados pelos tendões dos músculos tibial anterior, tibial posterior e fibular longo. Observar a extensa fixação do tibial posterior por todos os ossos do mediopé. (De Bucholz RW, Heckman JD, Court-Brown C, *et al.*, eds. *Rockwood and Green's Fractures in Adults.* 6ª ed. Philadelphia: Lippincott Williams & Wilkins; 2006.)

- Um exame neurovascular cuidadoso deve ser realizado. Nos casos de dor extrema e edema, vários exames podem ser necessários para avaliar-se a possibilidade de síndrome compartimental.

Avaliação radiológica

- Incidências anteroposterior (AP), lateral e oblíqua do pé devem ser obtidas.
- As incidências de estresse ou com carga podem ajudar a delinear lesões sutis.
- A tomografia computadorizada (TC) pode ser útil na caracterização das lesões em fratura-luxação com cominuição articular.
- As imagens de ressonância magnética (RM) podem ser utilizadas para avaliar a lesão ligamentar e/ou lesões mais sutis.

Classificação

Lesão por estresse medial

- A lesão por inversão ocorre com a adução do mediopé sobre o retropé.
- Fraturas em floco da margem dorsal do tálus ou do navicular e da margem lateral do calcâneo ou do cuboide podem indicar entorse.
- Nas lesões mais graves, o mediopé pode estar completamente luxado ou pode haver uma luxação talonavicular isolada. Uma luxação medial rotatória é aquela na qual a articulação talonavicular está luxada, a articulação subtalar está subluxada e a articulação calcaneocuboide está intacta.

Lesão por estresse longitudinal

- A força é transmitida através das cabeças metatarsianas, proximalmente ao longo dos raios, levando à compressão do mediopé entre os metatarsianos e o tálus com o pé em flexão plantar.
- Forças longitudinais passam entre os cuneiformes e fraturam o navicular tipicamente em um padrão vertical.

Lesão por estresse lateral

- **"Fratura do quebra-nozes":** é a fratura característica do cuboide com o antepé direcionado lateralmente, esmagando o cuboide entre o calcâneo e as bases do quarto e do quinto metatarsianos.
- Mais comumente, é uma fratura por avulsão do navicular com uma fratura cominutiva por compressão do cuboide.
- No traumatismo mais grave, a articulação talonavicular subluxa lateralmente, e a coluna lateral do pé colapsa devido à cominuição da articulação calcaneocuboide.

Lesão por estresse plantar

- Forças direcionadas na região plantar podem resultar em entorses sobre a região mediotarsal com fraturas por avulsão do lábio dorsal do navicular, tálus ou processo anterior do calcâneo.

Tratamento

Conservador

- **Entorses:** enfaixamento não rígido com restrição de carga por 4–6 semanas; o prognóstico é excelente. Para as entorses graves, a imobilização do mediopé pode estar indicada.
- As fraturas sem desvio podem ser tratadas com bota gessada ou *brace* de fratura com restrição de carga por 6 semanas.

Cirúrgico

- Mecanismos por alta energia resultando em padrões desviados de fratura geralmente necessitam de redução aberta e fixação interna (RAFI; p. ex., com fios de Kirschner ou parafusos de compressão) e/ou fixação externa.
- O prognóstico é reservado, dependendo do grau da incongruência articular.
- A enxertia óssea do cuboide pode ser necessária após a redução das lesões por estresse lateral.
- Lesões graves por esmagamento com cominuição extensa podem necessitar de artrodese para restaurar o arco longitudinal do pé.

Complicações

- A osteoartrite pós-traumática pode ocorrer como resultado de incongruência articular residual ou lesão condral no momento do traumatismo. Se for grave e debilitante, pode requerer artrodese para alívio adequado dos sintomas.

NAVICULAR TARSAL

Epidemiologia

- As fraturas isoladas do navicular são raras e devem ser diagnosticadas somente depois que forem excluídas lesões concomitantes ao complexo articular mediotarsal.

Anatomia

- O navicular é a pedra fundamental do arco longitudinal medial do pé.
- É mais largo em suas faces dorsal e medial que nas faces plantar e lateral.
- A proeminência medial conhecida como tuberosidade navicular é um ponto de fixação para o tibial posterior e sua superfície inferior.
- Um navicular acessório pode estar presente em 4–12% dos pacientes e não deve ser confundido com uma fratura aguda.
- Proximalmente, a superfície articular é côncava e articula-se com o tálus. Tal articulação possui um arco significativo de movimentos da articulação subtalar para o antepé. É o ponto a partir do qual se iniciam a inversão e a eversão do antepé.
- A superfície articular distal do navicular possui três amplas facetas separadas que se articulam com cada um dos 3 cuneiformes. Tais articulações permitem pouco movimento; elas principalmente dissipam os carregamentos de estresse.
- Lateralmente, o navicular se apoia sobre a face dorsal medial do cuboide com uma superfície articular variável.
- Espessos ligamentos em suas faces plantar e dorsal dão apoio às articulações navicular cuneiformes. O ligamento mola e o deltoide superficial sustentam as faces plantar e medial da articulação talonavicular.
- Variações anatômicas a serem lembradas quando se avalia o navicular envolvem o formato da tuberosidade e a presença de um navicular acessório (osso tibial externo), até 15% do tempo, sendo bilateral em 70–90%.

Mecanismo da lesão

- Impacto direto, apesar de raro, pode causar avulsões na periferia ou lesão por esmagamento no plano dorsal plantar.
- Geralmente, forças indiretas de carregamento axial diretamente ao longo do eixo longo do pé ou obliquamente causam lesão navicular.
- A lesão pode resultar de uma queda de altura ou acidente automobilístico. Podem ocorrer fraturas de estresse em corredores e saltadores, com risco elevado em pacientes com pé cavo ou coalisão calcaneonavicular.

Avaliação clínica

- Os pacientes tipicamente se apresentam com um pé doloroso, edema e sensibilidade na região dorsomedial.
- O exame físico deve incluir a avaliação do tornozelo e do pé ipsolaterais, com a cuidadosa palpação de todas as estruturas ósseas para excluir a presença de lesões associadas.

Avaliação radiológica

- AP, lateral, oblíqua medial e oblíqua lateral devem ser obtidas para avaliar-se a extensão da lesão do navicular, além de detectar lesões associadas.
- Se possível, as imagens iniciais devem ser feitas com carga para a detecção de instabilidade ligamentar.
- Radiografias oblíquas medial e lateral do mediopé ajudarão na avaliação do polo lateral do navicular, bem como da tuberosidade medial.
- A TC pode ser obtida para melhor caracterizar a fratura.
- RM ou cintilografia óssea podem ser obtidas na suspeita de fratura que não é aparente nas radiografias simples.

Classificação

- A classificação mais utilizada para as fraturas do navicular é composta por 3 tipos básicos, com uma subclassificação para as fraturas do corpo (Sangeorzan) (Fig. 41.3).
  - A fratura do tipo avulsão pode envolver os ligamentos talonavicular ou naviculocuneiforme.
  - As fraturas da tuberosidade geralmente são lesões por tração com a ruptura da inserção tibial posterior, sem ruptura da superfície articular.
  - A fratura do tipo I divide o navicular em segmentos dorsal e plantar.
  - As fraturas do tipo II do corpo fazem uma clivagem em segmentos lateral e medial. A localização da divisão geralmente segue uma entre 2 linhas articulares intercuneiformes. As fraturas por estresse geralmente podem ser incluídas nesse grupo.
  - Fraturas do tipo III do corpo são distinguidas pela cominuição dos fragmentos e desvio significativo dos polos medial e lateral.

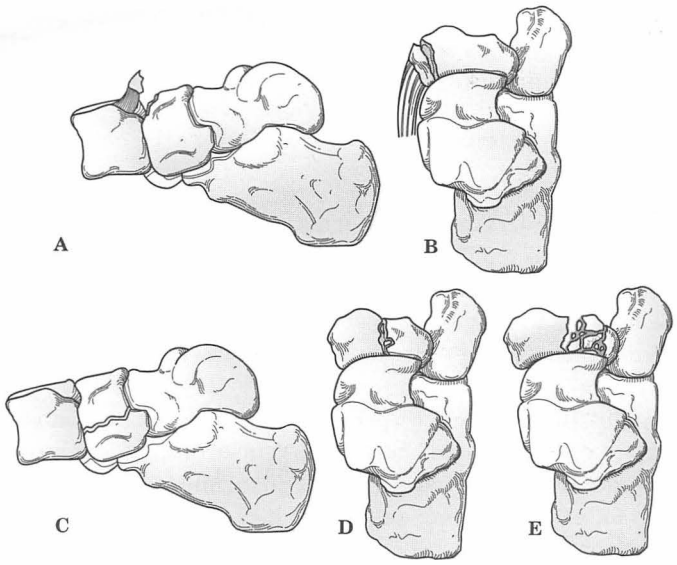

FIGURA 41.3 A classificação mais popular do momento das fraturas do navicular é composta por 3 tipos básicos, com uma subclassificação para as fraturas do corpo sugerida por Sangeorzan. **(A)** Fratura do tipo avulsão pode envolver os ligamentos talonavicular ou naviculocuneiforme. **(B)** As fraturas da tuberosidade geralmente são lesões do tipo tração, com ruptura da inserção do tibial posterior e sem ruptura da superfície articular. **(C)** A fratura do tipo I do corpo divide o navicular em segmentos dorsal e plantar. **(D)** A fratura do tipo II do corpo divide o navicular em segmentos medial e lateral. A localização da divisão geralmente segue uma das 2 linhas articulares intercuneiformes. As fraturas por estresse geralmente são incluídas nesse grupo. **(E)** Distingue-se uma fratura do tipo III do corpo pela cominuição dos fragmentos e pelo desvio significativo dos polos medial e lateral. (De Bucholz RW, Heckman JD, Court-Brown C, *et al.*, eds. *Rockwood and Green's Fractures in Adults.* 6ª ed. Philadelphia: Lippincott Williams & Wilkins; 2006.)

Classificação da OTA das fraturas do navicular

Ver Fracture and Dislocation Classification Compendium, em http:// www.ota.org/compendium/compendium.html.

Classificação anatômica

Fraturas corticais por avulsão (até 50%)

- A flexão ou eversão excessiva do mediopé resultam em uma avulsão do lábio dorsal do navicular pela cápsula talonavicular e pelas fibras anteriores do ligamento deltoide.

- Pequenos fragmentos não articulares sintomáticos podem ser excisados. Grandes fragmentos (mais de 25% da superfície articular) podem ser reinseridos com um parafuso de compressão.

Fraturas do corpo (30%)

Fraturas da tuberosidade (20–25%)

- A lesão por eversão forçada causa avulsão da tuberosidade pela inserção do tendão tibial posterior ou ligamento deltoide.
- Geralmente faz parte da "fratura do quebra-nozes", de modo que uma lesão mediotarsal concomitante deve ser excluída.
- Deve-se ser excluir a presença de um navicular acessório, que é bilateral em 70–90% dos casos.
- Quando sintomáticos, os pequenos fragmentos podem ser excisados e o tendão tibial posterior, reinserido; fragmentos maiores requerem RAFI com fixação utilizando parafuso de compressão, especialmente quando há o compromisso da função do tibial posterior.

Fraturas por estresse

- Ocorrem primariamente em atletas jovens.
- Frequentemente necessitam de uma cintilografia óssea ou RM para o diagnóstico.
- A linha de fratura geralmente apresenta orientação sagital no terço médio e pode ser completa ou incompleta.
- Devido à crescente incidência de persistência dos problemas com dor e consolidação, a fixação utilizando parafusos com enxertia óssea autóloga deve ser utilizada nos casos de fraturas cominutivas.

Tratamento

Os 2 critérios mais comuns na obtenção de um resultado satisfatório são a manutenção ou restauração do comprimento da coluna medial e da congruência articular da articulação talonavicular.

Conservador

- As fraturas sem desvio do navicular devem ser tratadas com bota gessada ou *brace* de fratura com restrição de carga por 6–8 semanas.
- A repetição das radiografias deve ser feita após 10–14 dias, para confirmar a ausência de instabilidade óssea ou dos tecidos

moles. Se a instabilidade aparecer ou outras lesões se tornarem aparentes, a intervenção cirúrgica apropriada deve ser considerada.

Cirúrgico

- Indicações cirúrgicas.
  - Qualquer lesão instável ou fratura que resulte em perda de posição ou da congruência articular deve ser tratada cirurgicamente.
  - Como a articulação é côncava, uma separação de 2 mm em qualquer plano é considerada incongruente. A maioria dos autores concorda que essas lesões precisam ser abordadas de modo agressivo com redução cirúrgica.
  - As fraturas corticais por avulsão que envolvem uma porção significativa da superfície dorsal anterior devem ser consideradas para tratamento cirúrgico.
- Tratamento cirúrgico.
  - Fragmentos individuais são estabilizados com fios K ou parafusos para minifragmentos.
  - A enxertia óssea deve ser considerada para áreas esmagadas que necessitam de elevação.
  - Se a restauração anatômica de 60% ou mais da superfície articular talonavicular puder ser obtida, deve ser feito um esforço para salvar a articulação.
  - Se mais de 40% da superfície articular não puderem ser reconstruídos, uma fusão talonavicular aguda deve ser considerada.
- Tratamento pós-operatório.
  - A imobilização com gesso ou *brace* com restrição de carga é recomendada por 12 semanas.

Complicações

- Incluem pseudoartrose, degeneração artrítica, instabilidade tardia, perda do alinhamento normal do pé em decorrência de reabsorção óssea ou colapso e osteonecrose.
- **Osteonecrose:** o risco é elevado nas fraturas acentuadamente cominutivas com desvio significativo. Pode resultar em colapso do navicular, com necessidade de enxertia óssea e fixação interna.

- A osteoartrite pós-traumática pode ocorrer como resultado de incongruência articular, dano condral ou fragmentos osteocondrais livres.

LUXAÇÃO DO NAVICULAR

- Luxação ou subluxação isolada do navicular é rara.
- O mecanismo é o de flexão hiperplantar do antepé, com subsequente carregamento axial.
- A redução aberta geralmente é necessária para restaurar a posição do navicular e a congruência articular.

FRATURAS DO CUBOIDE

Epidemiologia

- A lesão do cuboide pode ocorrer como uma entidade totalmente isolada, mas geralmente é vista associada a lesões da articulação talonavicular ou outras estruturas do mediopé ou em conjunto com fraturas de Lisfranc.

Anatomia

- O cuboide faz parte da coluna de suporte lateral do pé.
- O cuboide faz articulação com o calcâneo proximalmente, o navicular e o cuneiforme lateral medialmente e os 2 metatarsianos laterais distalmente.
- Sua face plantar forma uma porção do teto do sulco fibular através do qual cursa o tendão do fibular longo; formação de tecido cicatricial e irregularidade do sulco fibular causadas por uma fratura do cuboide podem comprometer a função do tendão fibular longo.

Mecanismo da lesão

- **Direto:** incomum; traumatismo sobre a face dorsolateral do pé pode resultar em fraturas do cuboide.
- **Indireto:** responsável pela maioria das fraturas do cuboide.
  - **"Lesão do quebra-nozes":** estresse torcional ou abdução do antepé podem resultar em impactação do cuboide entre o calcâneo e os metatarsianos laterais.
  - A flexão plantar extrema pode causar entorse ou luxação isolada da articulação calcaneocuboide em traumatismos de alta

velocidade, lesões relacionadas com dança ou pacientes com síndrome de Ehlers-Danlos.
- Fraturas de estresse ocorrem em atletas.

Avaliação clínica

- Os pacientes tipicamente se apresentam com dor, edema e sensibilidade à palpação da face dorsolateral do pé.
- A palpação de todas as estruturas ósseas do pé deve ser feita para excluir lesões associadas.
- Dor na face lateral do pé pode ser confundida com sintomas de tendinite fibular nos casos de fraturas por estresse do cuboide.

Avaliação radiológica

- Incidências AP, lateral e oblíqua do pé devem ser obtidas.
- Várias incidências mediais oblíquas podem ser necessárias para avaliação do delineamento articular das articulações calcaneocuboide e cuboidemetatarsianas.
- Como em outros problemas potenciais do mediopé, incidências com carga ou de estresse devem ser obtidas para afastar a possibilidade de instabilidade interóssea das estruturas circundantes.
- Uma pequena fratura em avulsão medial ou dorsal do navicular é considerada um sinal de possível lesão do cuboide.
- A imagem de TC pode ser necessária para avaliar a extensão e a instabilidade da lesão.
- RM ou cintilografia óssea podem ser utilizadas para o diagnóstico das fraturas por estresse.

Classificação

Classificação da OTA

Ver Fracture and Dislocation Classification Compendium, em http:// www.ota.org/compendium/compendium.html.

Tratamento

Conservador

- Fraturas isoladas do cuboide sem evidência de diminuição do comprimento ósseo ou instabilidade interóssea podem ser tratadas em um aparelho gessado ou bota removível.

- Recomenda-se restrição de carga por 4–6 semanas.

Cirúrgico

- RAFI está indicada na presença de mais de 2 mm de ruptura da superfície articular ou evidência de compressão lateral.
- Cominuição grave e desvio articular residual podem necessitar de artrodese calcaneocuboide para um alinhamento apropriado do pé e para minimizar complicações tardias.

Complicações

- **Osteonecrose:** pode complicar fraturas gravemente complicadas ou aquelas com cominuição significativa.
- **Osteoartrite pós-traumática:** pode resultar de incongruência articular, dano condral ou fragmentos osteocondrais livres.
- **Pseudoartrose:** pode ocorrer com o desvio significativo e imobilização ou fixação inadequada. Se for gravemente sintomática, pode necessitar de RAFI com enxertia óssea.

FRATURAS DO CUNEIFORME

- Em geral ocorrem em conjunto com lesões tarsometatarsianas.
- O mecanismo habitual é o carregamento axial indireto do osso.
- Sensibilidade localizada sobre a região do cuneiforme, dor no mediopé com a carga ou desconforto com o movimento através das articulações tarsometatarsianas podem significar lesão destas articulações.
- Incidências AP, lateral e oblíquas devem ser obtidas. Se possível com carga.
- Imagens coronais e longitudinais de TC do mediopé podem ser utilizadas para definir melhor a extensão da lesão.

Classificação da OTA das fraturas do cuneiforme

Ver Fracture and Dislocation Classification Compendium, em http:// www.ota.org/compendium/compendium.html.

ARTICULAÇÃO TARSOMETATARSIANA (LISFRANC)

Epidemiologia

- Geralmente são consideradas raras.
- Aproximadamente 20% das lesões de Lisfranc podem passar despercebidas (especialmente nos pacientes politraumatizados).

Anatomia

- No plano AP, a base do segundo metatarsiano fica em um recesso entre os cuneiformes medial e lateral, que limita a translação dos metatarsianos no plano frontal.
- No plano coronal, as bases dos 3 metatarsianos do meio são trapezoidais, formando um arco transversal que impede o desvio plantar das bases metatarsianas. A base do segundo metatarsiano é a pedra fundamental no arco transversal do pé (Fig. 41.4).
- Observa-se somente um leve movimento através das articulações tarsometatarsianas, com 10–20° de movimento dorsal plantar na quinta articulação metatarsocuboide e um movimento progressivamente menor medialmente, exceto da primeira

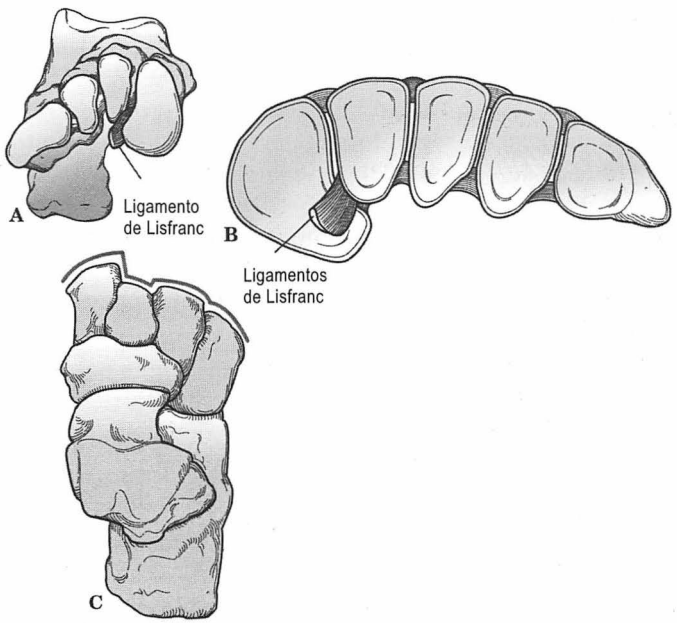

FIGURA 41.4 Anatomia das articulações tarsometatarsianas. **(A)** Vista proximal das superfícies articulares do cuneiforme e do cuboide. **(B)** Vista distal das superfícies articulares correspondentes dos metatarsianos. **(C)** Representação esquemática do contorno da linha articular tarsometatarsiana. Observar o encaixe da base do segundo metatarsiano. (De Bucholz RW, Heckman JD, Court-Brown C, *et al.*, eds. *Rockwood and Green's Fractures in Adults.* 6ª ed. Philadelphia: Lippincott Williams & Wilkins; 2006.)

articulação metatarsocuneiforme (20° de flexão plantar com relação ao neutro).

- O suporte ligamentar começa com os fortes ligamentos que ligam as bases do segundo ao quinto metatarsianos. O ligamento mais importante é o de Lisfranc, que se estende entre o cuneiforme medial até a base do segundo metatarsiano.
- Suporte ligamentar, ósseo e dos tecidos moles fornece estabilidade intrínseca através da face plantar da articulação de Lisfranc; inversamente, a face dorsal dessa articulação não é reforçada pelas estruturas de força similar.
- Não há conexão ligamentar entre a base do primeiro e o segundo metatarsianos.
- A artéria dorsal do pé mergulha entre o primeiro e do segundo metatarsianos na articulação de Lisfranc e pode ser danificada durante a lesão, abordagem ou redução.

Mecanismo da lesão

Os 3 mecanismos mais comuns incluem os descritos a seguir:

- **Torção:** a abdução forçada do antepé sobre o tarso resulta em fratura da base do segundo metatarsiano e cisalhamento ou esmagamento do cuboide. Historicamente, era vista em acidentes equestres nos quais o cavaleiro caía do cavalo com o pé preso no estribo. Atualmente é comum em acidentes automobilísticos.
- O carregamento axial de um pé fixo pode ser visto com (1) compressão axial extrínseca aplicada sobre o calcanhar, como um objeto pesado atingindo o calcanhar de uma pessoa ajoelhada, ou (2) equino extremo do tornozelo com carregamento axial do peso corporal, como em um tropeço ou queda sobre o calcanhar após um salto, durante manobra de dança.
- Mecanismos por esmagamento são comuns nas lesões do tipo industriais da articulação de Lisfranc, geralmente com desvio no plano sagital, comprometimento dos tecidos moles e síndrome de compartimento.

Avaliação clínica

- Os pacientes se apresentam com deformidade variável no pé, edema e sensibilidade sobre o dorso do pé. Equimose plantar é patognomônica de uma lesão de Lisfranc.

- O diagnóstico requer alto grau de suspeita clínica.
  - Vinte por cento são diagnosticados erroneamente.
  - Quarenta por cento não são submetidos a tratamento na primeira semana.
- Seja cauteloso com o diagnóstico de "entorse do mediopé".
- Um exame neurovascular cuidadoso é essencial, porque a luxação da articulação de Lisfranc pode estar associada a impacto ou a laceração parcial/completa da artéria dorsal do pé. Além disso, um edema acentuado do pé é comum nos mecanismos de alta energia; a síndrome compartimental do pé deve ser afastada com base em exames neurovasculares seriados ou monitoração da pressão dos compartimentos, se necessário.
- O teste com estresse pode ser realizado mediante abdução suave e passiva do antepé, com o retropé firmemente estabilizado pela outra mão do examinador. Alternativamente, a dor pode ser reproduzida com supinação e pronação suaves do antepé.

Avaliação radiológica

Imagens AP, lateral e oblíquas padrões geralmente são diagnósticas.

- A borda medial do segundo metatarsiano deve ser colinear com a borda medial do cuneiforme médio na incidência AP (Fig. 41.5).
- A borda medial do quarto metatarsiano deve ser colinear com a borda medial do cuboide na incidência oblíqua (Fig. 41.6).
- O desvio dorsal dos metatarsianos na incidência lateral é indicativo de comprometimento ligamentar.
- Fraturas em floco ao redor da base do segundo metatarsiano são indicativas de ruptura da articulação de Lisfranc.
- Radiografias com carga geram uma imagem de estresse do complexo articular.
- Se estiverem clinicamente indicadas, incidências de estresse direcionadas pelo médico devem ser obtidas. O antepé é mantido em abdução para a incidência em AP e em flexão plantar para a incidência lateral.
- A imagem de TC pode ser utilizada para avaliar as estruturas ósseas plantares, bem como a quantidade de cominuição intra-articular.
- As imagens de RM são úteis para suspeitas de lesão de Lisfranc.

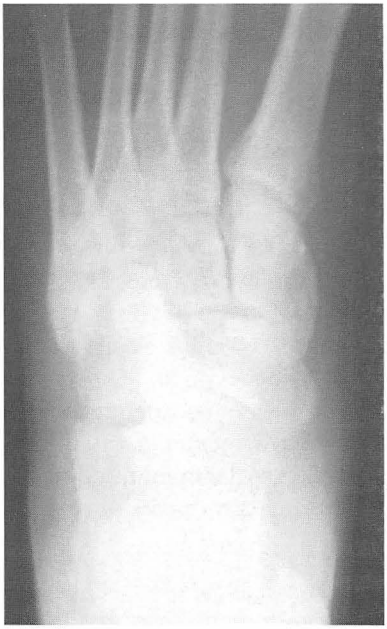

FIGURA 41.5 Imagem anteroposterior da articulação tarsometatarsiana. Alinhamento articular normal com carga. (De Bucholz RW, Heckman JD, Court-Brown C, *et al.*, eds. *Rockwood and Green's Fractures in Adults.* 6ª ed. Philadelphia: Lippincott Williams & Wilkins; 2006.)

Lesões associadas

- Fraturas dos cuneiformes, cuboide (quebra-nozes) e/ou metatarsianos são SAP comuns.
- A fratura do segundo metatarsiano é a associada mais frequente.

Classificação

Os esquemas de classificação para as lesões de Lisfranc orientam o médico na definição da extensão e do padrão da lesão, apesar de terem pouco valor prognóstico.

Oenu e Kuss (Fig. 41.7)

Baseia-se nos padrões comumente observados de lesão.

Homolateral: todos os 5 metatarsianos desviados na mesma direção.
Isolada: 1 ou 2 metatarsianos desviados entre si.
Divergente: desvio dos metatarsianos nos planos sagital e coronal.

FIGURA 41.6 Imagem oblíqua medial da articulação tarsometatarsiana. Alinhamento articular normal na imagem com carga. (De Bucholz RW, Heckman JD, Court-Brown C, *et al.*, eds. *Rockwood and Green's Fractures in Adults.* 6ª ed. Philadelphia: Lippincott Williams & Wilkins; 2006.)

Myerson (Fig. 41.8)

Baseia-se nos padrões de lesão comumente observados com relação ao tratamento.

Incongruência total: lateral e dorsoplantar.
Incongruência parcial: medial e lateral.
Divergente: parcial e total.

Tratamento

Conservador

- As lesões que se apresentam com dor durante o carregamento do membro, dor à mobilização metatarsiana e sensibilidade à palpação, mas não exibirem qualquer instabilidade, devem ser consideradas entorses.

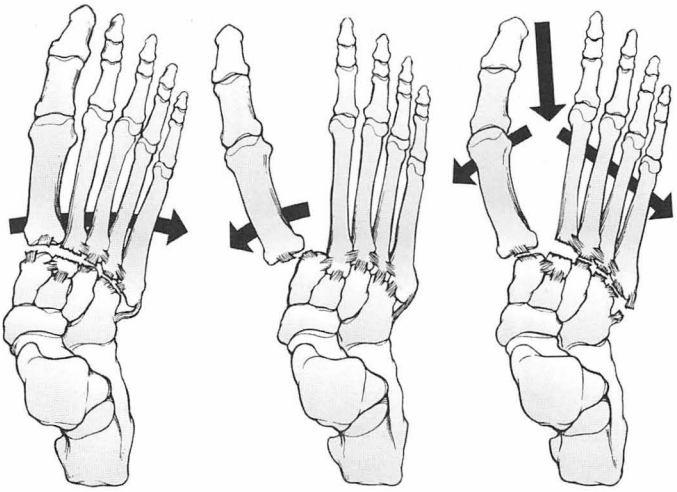

FIGURA 41.7 Classificação comum de Quenu e Kuss. Outras subdivisões são utilizadas para identificar a direção da luxação no padrão homolateral (medial ou lateral) e a ruptura parcial (primeiro ou menor). (De Bucholz RW, Heckman JD, Court-Brown C, *et al.*, eds. *Rockwood and Green's Fractures in Adults.* 6ª ed. Philadelphia: Lippincott Williams & Wilkins; 2006.)

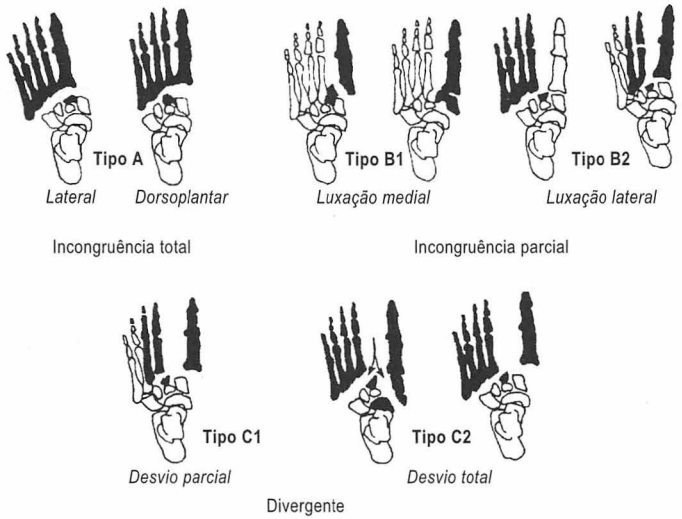

FIGURA 41.8 Classificação de Myerson das fraturas-luxações de Lisfranc. (De Myerson MS, Fisher RT, Burgess AR, *et al.* Fracture-dislocations of the tarsometatarsal joints: end results correlated with pathology and treatment. *Foot Ankle.* 1986;6:225-242.)

- Os pacientes com lesões ligamentares sem desvio e com ou sem fraturas plantares por avulsão dos ossos metatarsianos ou do tarso devem usar uma bota gessada bem moldada ou bota removível.
- Inicialmente, o paciente é mantido em restrição total de carga utilizando muletas e liberado gradualmente para a carga, conforme o conforto permitir.
- A repetição das radiografias é necessária assim que o edema diminuir, para detectar possíveis desvios ósseos.

Cirúrgico

- Deve ser considerado quando o desvio da articulação tarsometatarsiana for > 2 mm.
- Os melhores resultados são obtidos com redução anatômica e fixação estável.
- A abordagem mais importante é feita mediante 2 incisões. A primeira fica centralizada sobre o primeiro/segundo espaço intermetatarsiano, permitindo a identificação do tronco neurovascular e o acesso às 2 articulações tarsometatarsianas mediais. Uma segunda incisão medial é feita sobre o quarto metatarsiano.
- A chave para a redução é a correção da fratura-luxação da base do segundo metatarsiano. Os resultados clínicos sugerem que a precisão e a manutenção da redução são da maior importância e estão correlacionadas diretamente com o resultado geral.
- Assim que a redução é obtida, a fixação com parafusos é defendida para a coluna medial.
- Os metatarsianos laterais frequentemente reduzem com a coluna medial, e a fixação com fios de Kirschner é aceitável.
- Na presença de instabilidade intercuneiforme, deve-se utilizar um parafuso intercuneiforme.
- A rigidez causada pela RAFI não é preocupação significativa, devido ao movimento já limitado das articulações tarsometatarsianas.

Tratamento pós-operatório

- O pé é imobilizado em uma bota gessada sem carga durante 6–8 semanas.
- A carga progressiva é liberada conforme o conforto permitir.
- A remoção da imobilização é feita quando o paciente estiver sem dor, com carga total sobre o membro.

- A estabilização da coluna lateral pode ser removida após 6–12 semanas.
- A fixação medial não deve ser removida por 4–6 meses.
- Alguns defendem a manutenção dos parafusos indefinidamente, a menos que sejam sintomáticos.

Complicações

- Artrite pós-traumática.
  - □ Presente na maioria, mas pode não ser sintomática.
  - □ Relacionada com a lesão inicial e adequação da redução.
  - □ Tratada com órtese inicialmente e artrodese tardia para a coluna medial.
  - □ Possivelmente tratada com artroplastia interposicional para a coluna lateral.
- Síndrome de compartimento.
- Infecção.
- Síndrome a dor complexa regional mediada.
- Lesão neurovascular.
- Falha do material de síntese.

FRATURAS DO ANTEPÉ

- O antepé serve a 2 propósitos durante a marcha.
  1. Como unidade, fornece uma ampla superfície plantar para o compartilhamento de carga. Estudos do carregamento demonstram que os 2 sesamoides e as cabeças dos 4 metatarsianos menores compartilham quantidades iguais de carga no antepé durante marcha normal.
  2. O antepé é móvel no plano sagital, o que lhe permite alterar a posição das cabeças metatarsianas individuais para acomodar-se a um piso irregular.

Metatarsianos

Epidemiologia

- Sua lesão é comum; entretanto, a incidência verdadeira das fraturas da diáfise dos metatarsianos é desconhecida, devido à variedade de médicos que trata esse tipo de lesão.

Anatomia

- As fraturas desviadas dos metatarsianos resultam na ruptura do principal complexo de sustentação de carga do antepé.

- As rupturas induzem uma alteração na distribuição normal do peso no antepé e levam a problemas de metatarsalgia e lesões por transferência (ceratoses plantares intratáveis).

Mecanismo da lesão

- **Direto:** comumente ocorre quando um objeto pesado cai sobre o antepé.
- **Torção:** ocorre com torque corporal quando os pododáctilos estão fixos, como quando uma pessoa prende os dedos do pé em uma fenda e continua a andar.
- **Avulsão:** ocorre particularmente na base do quinto metatarsiano.
- **Fraturas por estresse:** ocorrem especialmente nos colos do segundo e terceiro metatarsianos e na região proximal do quinto metatarsiano.

Avaliação clínica

- Os pacientes tipicamente apresentam-se com dor, edema e sensibilidade sobre o local da fratura.
- A avaliação neurovascular é importante, bem como uma avaliação da lesão dos tecidos moles e da capacidade de deambulação.

Avaliação radiológica

- Nas lesões isoladas do pé, radiografias com carga devem ser obtidas nos planos AP e lateral.
- A incidência lateral dos metatarsianos é importante para avaliar-se o desvio no plano sagital das cabeças metatarsianas.
- Incidências oblíquas podem ser úteis na detecção de fraturas minimamente desviadas.
- Exceto no caso de impacto direto isolado, as imagens iniciais devem incluir todo o pé para afastar outras lesões potenciais colaterais que também podem necessitar de atenção.
- RM e cintilografia óssea podem auxiliar no diagnóstico de uma fratura por estresse oculta.

Classificação

Classificação da OTA

Ver Fracture and Dislocation Classification Compendium, em http:// www.ota.org/compendium/compendium.html.

Lesões específicas dos metatarsianos

Lesões do primeiro metatarsiano

- Esse osso é maior e mais forte que os outros metatarsianos, sendo lesionado com menor frequência.
- A ausência de ligamentos interconectantes entre o primeiro e o segundo metatarsianos permite movimento independente.
- A cabeça do primeiro metatarsiano dá apoio a 2 sesamoides, que geram 2 a 6 pontos de contato para o antepé.
- As lesões em geral estão relacionadas com traumatismo direto (geralmente são abertas e/ou cominutivas).
- Redução anatômica e fixação estável são importantes.
- A melhor forma de determinar a opção entre um tratamento conservador ou cirúrgico é analisando as radiografias de estresse. O desvio manual da posição do primeiro metatarsiano através da articulação ou do local da fratura representa instabilidade que requer fixação.
- Na ausência de evidência de instabilidade nas imagens de estresse e de outra lesão do mediopé ou dos metatarsianos, as fraturas isoladas do primeiro metatarsiano podem ser adequadamente tratadas com uma bota gessada ou bota removível com carga conforme tolerado por 4–6 semanas.
- Consolidação viciosa, pseudoartrose e degeneração artrítica das articulações tarsometatarsianas e metatarsofalangianas (MTF) são complicações possíveis das fraturas do primeiro metatarsiano. A metatarsalgia de transferência para os outros pododáctilos pode ocorrer com encurtamento do comprimento do metatarsiano.

Lesões do segundo, do terceiro e do quarto metatarsianos

- Os 4 metatarsianos menores fornecem somente um ponto de contato cada sobre a superfície de sustentação de carga plantar.
- Estruturas ligamentares significativas ligam cada um dos ossos aos ossos vizinhos adjacentes.
- As fraturas dos metatarsianos centrais são muito mais comuns que as fraturas isoladas do primeiro metatarsiano. As fraturas dos metatarsianos centrais podem ser lesões isoladas ou parte de um padrão de lesão mais significativo.
- Mecanismos indiretos por torção podem resultar em um padrão espiral. Deve-se ter cautela e suspeitar de lesões de Lisfranc com envolvimento da base do segundo metatarsiano.

- A maioria das fraturas dos metatarsianos centrais pode ser tratada de maneira fechada, com calçados de solado rígido e carga progressiva conforme tolerada.
- Os critérios cirúrgicos mais mencionados são mais de 10° de desvio no plano dorsal plantar ou 3–4 mm de translação em qualquer plano.
- As complicações no tratamento das fraturas dos metatarsianos centrais geralmente derivam de uma restauração incompleta da anatomia plantar.

Lesões do quinto metatarsiano

- Geralmente resultam de traumatismo direto.
- As fraturas são separadas em 2 grupos, as da base proximal e as distais em espiral.
- As fraturas proximais do quinto metatarsiano são divididas ainda mais pela localização da fratura e pela presença de sintomas prodrômicos (Fig. 41.9).
  - □ **Zona 1:** tuberosidade calcânea (93%).
    - Inserção do fibular curto e da fáscia plantar.
    - Envolvimento da articulação metatarsocuboide.
  - □ **Zona 2:** distal à tuberosidade (4%).
  - □ **Zona 3:** distal aos ligamentos proximais (3%).
    - Extensão de 1,5 cm para a diáfise.
    - Geralmente fraturas por estresse.
- Lesões da zona 1 (pseudo-Jones).
  - □ Resulta da avulsão da aponeurose plantar lateral.
  - □ O tratamento é sintomático, com um calçado com solado rígido.
  - □ A consolidação geralmente ocorre sem intercorrências.

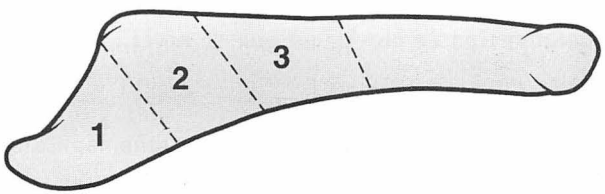

FIGURA 41.9 As 3 zonas da fratura proximal do quinto metatarsiano. Zona 1: fratura por avulsão. Zona 2: fratura na junção metafisária-diafisária. Zona 3: fratura por estresse da diáfise proximal. (De Bucholz RW, Heckman JD, Court-Brown C, *et al.*, eds. *Rockwood and Green's Fractures in Adults.* 6ª ed. Philadelphia: Lippincott Williams & Wilkins; 2006.)

- As lesões da zona 2 são fraturas de Jones verdadeiras.
  - Resultam da adução ou inversão do antepé.
  - A fratura é causada por um estresse tensor ao longo da borda lateral do metatarsiano.
  - **O tratamento é controverso:** há quem recomende tanto a carga e os que defendem a restrição de carga em bota gessada ou após RAFI.
  - A consolidação é uma preocupação frequente.
- As lesões na zona 3 atualmente são denominadas fraturas diafisárias proximais por estresse.
  - São relativamente raras e vistas principalmente em atletas.
  - Ocorrem no 1,5 cm proximal da diáfise do metatarso.
  - Os pacientes em geral se apresentam com sintomas prodrômicos antes da fratura completa.
  - Essa entidade em particular representa problemas, devido à tendência de pseudoartrose.
  - O tratamento inicial está entre a imobilização sem carga por 3 meses e o tratamento cirúrgico com enxertia e compressão interna.
- O restante das fraturas do quinto metatarsiano que não resultam de impacto direto denomina-se fratura dos dançarinos.
  - O padrão habitual é em espiral, com a fratura oblíqua progredindo da região distal lateral para a proximal medial.
  - O mecanismo de lesão é uma força rotacional aplicada ao pé enquanto ele é carregado axialmente em posição de flexão plantar.
  - O tratamento é sintomático, com calçados de solados rígidos.

Articulações metatarsofalangianas

- A mobilidade das articulações MTF é essencial para o conforto do antepé na marcha normal; devem ser feitas tentativas de salvar qualquer tipo de movimento nesse nível.

Primeira articulação metatarsofalangiana

Epidemiologia

- As lesões da primeira articulação MTF são relativamente comuns, especialmente em atividades desportivas ou no balé.
- A incidência em jogadores de futebol americano e futebol aumentou devido ao uso de superfícies com grama artificial, bem como de calçados mais leves e flexíveis que permitem maior movimento na articulação MTF.

Anatomia

- A articulação MTF é composta por uma cabeça metatarsiana em formato de pistão e uma articulação côncava combinada na falange proximal, contorno que contribui pouco para a estabilidade geral da articulação.
- As restrições ligamentares incluem uma cápsula dorsal reforçada pelo tendão do extensor longo do hálux, e a placa plantar (ligamento capsular) reforçada pelos tendões do flexor longo do hálux, do flexor curto do hálux e ligamentos colaterais medial e lateral.
- A cápsula plantar é uma estrutura de sustentação de carga espessa com fortes fixações à base da falange proximal. Observa-se uma fixação mais fina e flexível à face plantar da cabeça metatarsiana proximalmente. Envoltos nessa estrutura plantar encontramos dois sesamoides.

Mecanismo da lesão

- "***Turf toe***": entorse da primeira articulação MTF. Reflete uma lesão por hiperflexão da primeira articulação MTF com o tornozelo em equino, causando uma subluxação temporária com distensão da cápsula e da placa plantar.
- Em bailarinas, a lesão pode ocorrer conforme a dançarina cai sobre a primeira articulação MTF em extensão máxima, lesionando a cápsula dorsal. A abdução forçada pode resultar em lesão capsular lateral, com possível avulsão da base da falange proximal.
- A luxação da primeira articulação MTF em geral resulta de traumatismos por mecanismos de alta energia, como acidentes automobilísticos, nos quais ocorre hiperextensão forçada da articulação, com ruptura da cápsula e placa plantar.

Avaliação clínica

- Os pacientes tipicamente se apresentam com dor, edema e sensibilidade da primeira articulação MTF.
- A dor pode ser reproduzida com o arco de movimentos da primeira articulação MTF, especialmente à flexão dorsal terminal e à flexão plantar.
- As lesões crônicas podem apresentar-se com diminuição do arco de movimentos.
- A maioria das luxações é em direção dorsal, com a falange proximal desviada para cima e deslocada dorsal e proximalmente, produzindo uma proeminência dorsal e encurtamento do dedo.

Avaliação radiológica

- Incidências AP, lateral e oblíqua do pé podem demonstrar avulsão capsular ou alterações degenerativas crônicas, indicativas de lesão de longa duração.

Classificação

Bowers e Martin

Grau I: distensão na fixação proximal da placa volar da primeira cabeça metatarsiana.

Grau II: avulsão da placa volar da cabeça metatarsiana.

Grau III: lesão por impactação sobre a superfície dorsal da cabeça metatarsiana com ou sem uma avulsão ou fratura em floco.

Classificação de Jahss das luxações da primeira articulação metatarsofalangiana

Baseia-se na integridade do complexo sesamoide.

Tipo I: placa volar avulsionada da primeira cabeça metatarsiana, com a falange proximal desviada dorsalmente; o ligamento intersesamóideo permanece intacto e localizado sobre o dorso da cabeça metatarsiana.

Tipo IIA: ruptura do ligamento intersesamóideo.

Tipo IIB: fratura longitudinal de um dos sesamoides.

Tratamento

- Entorses da primeira MTF.
  - □ Repouso, gelo, compressão e elevação, além de medicações anti-inflamatórias não esteroides.
  - □ A imobilização protetora com retorno gradual às atividades está recomendada; o paciente pode utilizar temporariamente um calçado com solado rígido para maior conforto.
  - □ A dor geralmente diminui após 3 semanas de tratamento, mas costumam ser necessárias mais 3 semanas para recuperar a força e o movimento suficientes para o retorno às atividades competitivas.
  - □ A intervenção cirúrgica raramente está indicada exceto nos casos de fraturas intra-articulares ou instabilidade significativa. A presença de fragmentos avulsionados e instabilidade em valgo significativa pode precisar de RAFI ou debridamento e reparo ligamentar.

- Fraturas intra-articulares desviadas ou lesões osteocondrais devem ser fixadas ou debridadas, dependendo do tamanho.

- Luxações.
  - **Fratura de Jahss do tipo I:** a redução fechada inicialmente pode ser tentada. Entretanto, se for irredutível por meios fechados, necessitará de redução aberta.
  - **Fraturas de Jahss dos tipos IIA e IIB:** são facilmente reduzidas por meios fechados (tração longitudinal, com ou sem hiperextensão da primeira articulação MTF).
  - Após a redução, o paciente deve usar bota gessada com salto e um extensor de pododáctilo por 3–4 semanas, para permitir a cicatrização capsular.
  - Fraturas por avulsão desviadas da base da falange proximal devem ser fixadas com parafuso de compressão ou pela técnica da faixa de tensão. Pequenas fraturas osteocondrais podem ser excisadas; fragmentos maiores requerem a redução com fios de Kirschner, parafusos de compressão ou parafusos sem cabeça.

Complicações

- Hálux rígido e artrite degenerativa complicam lesões crônicas e podem impedir o retorno às atividades competitivas.
- **Osteoartrite pós-traumática:** pode refletir dano condral no momento da lesão ou resultar de uma frouxidão anormal, com alterações degenerativas subsequentes.
- **Luxação recorrente:** incomum, apesar de poder ocorrer em pacientes com distúrbios do tecido conjuntivo.

Fraturas e luxações das articulações metacarpofalangianas menores

Epidemiologia

- Lesões por "compressão" são muito comuns.
- A incidência é maior na quinta articulação MTF, porque sua posição lateral a deixa mais vulnerável a lesões.

Anatomia

- A estabilidade das articulações MTFs é conferida pela congruência articular entre a cabeça metatarsiana e a base da falange proximal, a cápsula plantar, o ligamento metatarsiano transverso, os tendões flexor e extensor e músculos lumbricais intervenientes.

Mecanismo da lesão

- As luxações geralmente resultam de lesões de baixa energia e a maioria apresenta desvio dorsal.
- Fraturas por avulsão ou em floco podem ocorrer pelo mesmo mecanismo.
- Fraturas intra-articulares cominutivas podem ocorrer por traumatismo direto, geralmente causado por um objeto pesado que cai sobre o dorso do pé.

Avaliação clínica

- Os pacientes tipicamente se apresentam com dor, edema, sensibilidade e deformidade variável do dedo envolvido.
- A luxação da articulação MTF tipicamente se manifesta como uma proeminência dorsal da base da falange proximal.

Classificação

Descritiva

- Localização.
- Angulação.
- Desvio.
- Cominuição.
- Envolvimento intra-articular.
- Presença de fratura-luxação.

Tratamento

Conservador

- As luxações simples ou fraturas sem desvio podem ser tratadas por redução após manipulação suave e imobilização com esparadrapo por 4 semanas, com o uso de um calçado rígido para limitar o movimento da articulação MTF, se necessário.

Cirúrgico

- As fraturas intra-articulares da cabeça metatarsiana ou da base da falange proximal podem ser tratadas pela excisão de fragmentos pequenos, pelo esquecimento benigno de fraturas gravemente cominutivas ou RAFI com fios de Kirschner ou fixação com parafuso, no caso das fraturas com um grande fragmento.

Complicações

- **Artrite pós-traumática:** pode resultar de uma incongruência articular ou dano condral no momento da lesão.
- **Subluxação recorrente:** incomum, e pode ser tratada com imbricação capsular, transferência de tendão, queilectomia ou osteotomia, se for sintomática.

Sesamoides

Epidemiologia

- A incidência é maior com a hiperextensão repetitiva nas articulações MTF, como em bailarinas e corredores.
- O sesamoide medial é mais frequentemente fraturado que o lateral, devido à maior carga sobre a região medial do pé.

Anatomia

- Os sesamoides fazem parte integrante da estrutura capsuloligamentar da primeira articulação MTF.
- Atuam dentro do complexo articular como amortecedores contra choques e como fulcros apoiando a função de sustentação de carga do primeiro pododáctilo.
- A posição em cada lado do flexor longo do hálux forma um túnel ósseo que protege o tendão.
- Sesamoides bipartidos são comuns (10–30% de incidência na população geral) e não devem ser confundidos com fraturas agudas.
  - Bilateral em 85% dos casos.
  - Exibem borda lisa, esclerótica e arredondada.
  - Não demonstram formação de calo após 2–3 semanas de imobilização.

Mecanismo da lesão

- Impactos diretos, como quedas de uma altura ou saltos em balés podem causar uma fratura aguda.
- Fraturas agudas também podem ocorrer com hiperpronação e carregamento axial observados nas luxações articulares.
- O carregamento repetitivo em uma corrida inapropriada geralmente dá origem a uma fratura por estresse mais insidiosa.

Avaliação clínica

- Os pacientes tipicamente se apresentam com dor bem localizada na face plantar.
- Há sensibilidade local sobre o sesamoide lesionado, com acentuação dos sintomas à extensão passiva ou flexão ativa da articulação MTF.

Avaliação radiológica

- Incidências AP, lateral e oblíqua do antepé geralmente são suficientes para demonstrar fraturas transversas do sesamoide.
- Ocasionalmente, uma incidência tangencial dos sesamoides é necessária para visualizar uma pequena lesão osteocondral ou fratura por avulsão.
- Cintilografia óssea com tecnécio ou RM podem ser utilizadas para identificar fraturas de estresse não aparentes nas radiografias simples.

Classificação

Descritiva

- Transversa *vs.* longitudinal.
- Desvio.
- **Localização:** medial *vs.* lateral.

Tratamento

- O tratamento conservador inicialmente deve ser tentado, com bota gessada bem acolchoada durante 4 semanas, seguida por calçado com acolchoamento metatarsiano durante 4–8 semanas.
- A sesamoidectomia fica reservada para os casos de falha do tratamento conservador. Após a cirurgia, o paciente é mantido usando bota gessada durante 3–4 semanas.

Complicações

- A excisão do sesamoide pode levar a problemas como hálux valgo (excisão do sesamoide medial) ou transferência da dor para o sesamoide restante devido à sobrecarga.

Falanges e articulações interfalangianas

Epidemiologia

- As fraturas das falanges são as mais comuns do antepé.
- A falange proximal do quinto pododáctilo é a mais envolvida.

Anatomia

- O primeiro e o quinto pododáctilos estão em posições especialmente vulneráveis a lesão, porque formam as bordas medial e lateral da região distal do pé.

Mecanismo da lesão

- Um impacto direto como um objeto pesado caindo sobre o pé causa uma fratura transversa ou cominutiva.
- Um traumatismo indireto é resultado de um carregamento axial com uma força em varo ou valgo secundária, levando a um padrão de fratura espiral ou oblíquo.

Avaliação clínica

- Os pacientes tipicamente se apresentam com dor, edema e deformidade variável do dedo afetado.
- Geralmente se observa sensibilidade sobre o local da lesão.

Avaliação radiológica

- Incidências AP, lateral e oblíqua do pé devem ser obtidas.
- Se possível, o isolamento do dedo de interesse para uma radiografia lateral pode ajudar na visualização da lesão. Alternativamente, o uso de pequenas radiografias dentárias colocadas entre os pododáctilos foi descrito.
- Cintilografia óssea com tecnécio ou RM podem auxiliar no diagnóstico das fraturas de estresse quando a lesão não é aparente nas radiografias simples.

Classificação

Descritiva

- **Localização:** falanges proximal, média, distal.
- Angulação.
- Desvio.
- Cominuição.

- Envolvimento intra-articular.
- Presença de fratura-luxação.

Tratamento

- As fraturas sem desvio podem ser tratadas com o uso de calçados com solado rígido e restrição parcial de carga, que é liberada conforme tolerada.
- A imobilização com esparadrapo entre pododáctilos adjacentes pode gerar alívio da dor e ajuda a estabilizar padrões de fratura potencialmente instáveis.
- As fraturas com deformidade clínica requerem redução. A redução fechada geralmente é adequada e estável (Fig. 41.10).

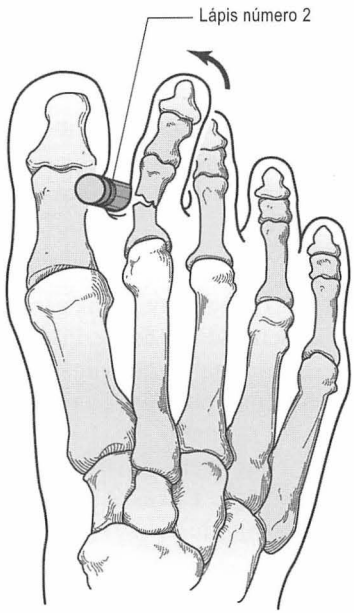

FIGURA 41.10 Método de redução fechada para fraturas desviadas da falange distal. Um objeto duro, como um lápis, é colocado no espaço interdigital adjacente e utilizado como fulcro para a redução. (De Bucholz RW, Heckman JD, Court-Brown C, *et al.*, eds. *Rockwood and Green's Fractures in Adults.* 6ª ed. Philadelphia: Lippincott Williams & Wilkins; 2006.)

- A redução cirúrgica fica reservada para aquelas raras fraturas com instabilidade extrema ou descontinuidade intra-articular persistente, problema que em geral surge com uma fratura intra-articular da falange proximal do hálux ou com fraturas múltiplas dos outros pododáctilos.
- Uma fratura extremamente instável da falange proximal do primeiro pododáctilo deve ser reduzida e estabilizada com fios de Kirschner passados por via percutânea ou parafuso de mini-fragmentos.
- As fraturas intra-articulares instáveis de qualquer articulação, apesar de uma redução adequada, devem ser reduzidas e fixadas percutaneamente com pinos, para evitar um desalinhamento.

Complicações

- **Pseudoartrose:** incomum.
- **Osteoartrite pós-traumática:** pode complicar fraturas com lesão intra-articular, resultando em incongruência. Pode ser incapacitante se envolver o hálux.

Luxação da articulação interfalangiana

- Geralmente causada por uma carga axial aplicada sobre a extremidade do dedo.
- A maioria dessas lesões ocorre na articulação proximal, tem direção dorsal e ocorre em dedos expostos, não protegidos.
- A redução fechada com bloqueio digital e tração longitudinal é o tratamento de escolha para estas lesões.
- Uma vez reduzida, a articulação interfalangiana em geral fica estável e pode ser tratada adequadamente com imobilização feita com esparadrapo e atividade progressiva conforme tolerada.

PARTE V

Fraturas e Luxações Pediátricas

42 Cirurgia ortopédica pediátrica: princípios gerais

GENERALIDADES

- O desenvolvimento e o crescimento do sistema esquelético da gestação até a maturidade esquelética criam alterações fibrosas, tendinosas, cartilaginosas e ósseas inter-relacionadas, que resultam em padrões de suscetibilidade e respostas reparativas que distinguem o paciente pediátrico do adulto.
- Via de regra, quanto mais jovem o paciente, maior o potencial de remodelagem; assim, a redução anatômica absoluta em uma criança é menos importante que uma lesão comparável em um adulto.

EPIDEMIOLOGIA

- O índice geral de mortalidade infantil caiu de 1 a cada 250 por ano em 1900 para 1 a cada 4.000 em 1986; queda atribuída à melhor educação pública, às ações preventivas e cuidados médicos.
- A principal causa de morte em crianças entre 1–14 anos de idade é o traumatismo acidental.
- O traumatismo esquelético é responsável por 10–15% de todas as lesões na infância, com aproximadamente 15–30% delas representando lesões fisárias (as fraturas da falange são as lesões fisárias mais comuns).
- Nos últimos 50 anos, a progressão da incidência de fraturas em crianças foi atribuída principalmente à maior participação em atividades desportivas.
- De 0–16 anos de idade, 42% dos meninos sofrerão pelo menos uma fratura, em comparação com 27% das meninas.
- A proporção geral de meninos/meninas que sofrem uma fratura única e isolada é de 2,7:1. O pico de incidência de fraturas em meninos ocorre aos 16 anos de idade, com uma incidência de 450 a cada 10.000 por ano; o pico de incidência de fraturas em meninas ocorre aos 12 anos, com incidência de 250 a cada 10.000 por ano.
- As fraturas abertas nessa população são raras (menos de 5%).

ANATOMIA

- O osso pediátrico tem maior conteúdo de água e menor conteúdo mineral por unidade de volume do que o osso adulto. Portanto, o osso pediátrico possui um menor módulo de elasticidade (é menos quebradiço) e maior resistência final contra falhas do que o osso adulto. Ele é relativamente mais forte em tensão que em compressão, quando comparado ao osso adulto.
- A fise (placa de crescimento) é uma estrutura cartilaginosa ímpar cuja espessura varia, dependendo da idade e da localização. Frequentemente é mais fraca que o osso sob torção, cisalhamento e arqueamento, predispondo a criança a lesões através dessa área delicada.
- **A fise tradicionalmente é dividida em 4 zonas:** reserva (repouso/germinativa), proliferativa, hipertrófica e calcificação provisória (ou ossificação endocondral) (Fig. 42.1).
- O periósteo em uma criança é uma espessa estrutura fibrosa (de até vários centímetros) que envolve todo o osso, exceto as extremidades articulares. O periósteo se alarga e é contínuo com a fise no anel pericondral (anel de LaCroix), gerando resistência adicional contra forças de cisalhamento.
- Em geral, os ligamentos nas crianças são funcionalmente mais fortes que os ossos. Portanto, uma proporção maior de lesões que produz distensões em adultos resulta em fraturas em crianças.
- O suprimento sanguíneo para o osso em crescimento inclui uma rica circulação metafisária, com finos laços capilares terminando na fise (no neonato, pequenos vasos podem atravessar a fise, terminando na epífise).

MECANISMO DA LESÃO

- Devido a diferenças estruturais, as fraturas pediátricas tendem a ocorrer sob uma energia menor do que a necessária para os adultos. A maioria é resultado de momentos de compressão, torção ou arqueamento.
- As fraturas por compressão são encontradas com maior frequência na junção metafisária-diafisária e são chamadas de "fraturas afiveladas" ou "fraturas *torus*", que raramente causam lesão fisária, mas podem resultar em deformidade angular aguda. Como as fraturas *torus* são impactadas, elas são estáveis e raramente necessitam de redução manipulativa. Se forem

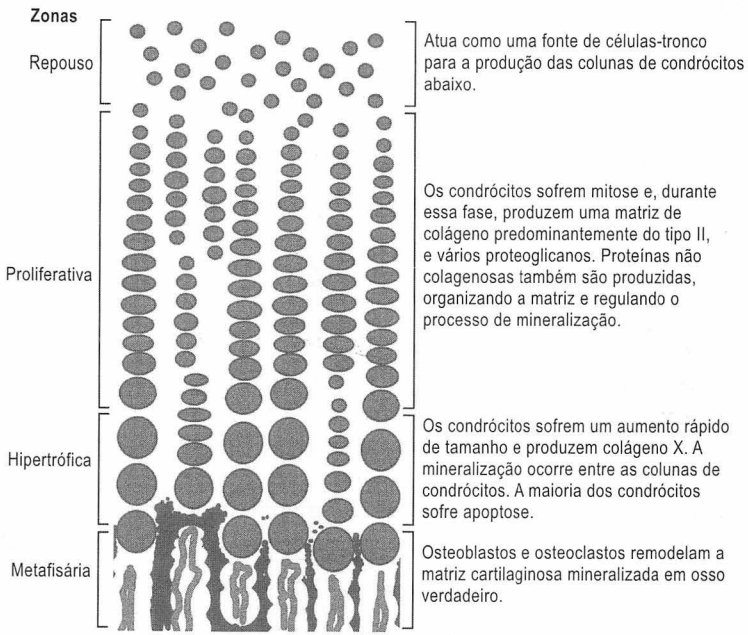

FIGURA 42.1 A figura demonstra o processo de ossificação endocondral dentro da fise. Apesar de não ser tão organizada, a ossificação endocondral segue um padrão similar durante o reparo das fraturas. (De Bucholz RW, Heckman JD, Court-Brown C, *et al.*, eds. *Rockwood and Green's Fractures in Adults.* 6ª ed. Philadelphia: Lippincott Williams & Wilkins; 2006.)

manipuladas, geralmente recuperam a deformidade original da fratura quando o edema diminui.

- As lesões torcionais resultam em 2 padrões distintos de fratura, dependendo da maturidade da fise.
  - □ Na criança muito nova com um periósteo espesso, o osso diafisário falha antes da fise, resultando em uma longa fratura espiral.
  - □ Na criança mais velha, lesões torcionais similares resultam em uma fratura da fise.
- Momentos de arqueamento em crianças mais novas causam "fraturas em galho verde" nas quais o osso é fraturado de modo incompleto, resultando em uma deformidade plástica no lado côncavo da fratura. A fratura pode precisar ser completada para que se obtenha uma redução adequada.

- Momentos de arqueamento também podem resultar em fraturas microscópicas que acarretam deformação plástica do osso, sem linhas de fratura visíveis nas radiografias simples, podendo resultar em deformidade permanente.
- Na criança mais velha, momentos de arqueamento resultam em fraturas transversas ou oblíquas curtas. Ocasionalmente, um pequeno fragmento em borboleta pode ser observado; entretanto, como o osso pediátrico falha com mais facilidade em compressão, pode haver somente uma deformação do córtex.

AVALIAÇÃO CLÍNICA

- Pacientes pediátricos que sofrem traumatismos devem ser submetidos a uma completa avaliação para traumatismo, com atenção para as vias respiratórias, respiração, circulação, incapacidade e exposição. O ideal é que esse exame seja realizado sob a supervisão de uma equipe de traumatismo geral ou especialista em emergências pediátricas (ver Cap. 2).
- Crianças não são boas contadoras de histórias; portanto, pode ser necessária muita habilidade diagnóstica, mesmo ante os problemas mais simples. Os pais podem não ter estado presentes no momento da lesão e nem sempre podem fornecer uma história precisa. É importante avaliar toda a extremidade porque a criança pequena nem sempre consegue indicar com clareza o local da lesão.
- Como regra geral, as crianças tolerarão mais dor e procedimentos incômodos que os adultos, especialmente se compreenderem o que você fará e confiarem em você. Portanto, é importante explicar a elas, ouvir suas sugestões sempre que possível e parar quando pedirem isso.
- A avaliação neurovascular é indispensável, antes e após manipulação.
- A avaliação periódica para síndrome compartimental deve ser realizada, em particular no paciente não verbal que esteja irritado e sofreu uma lesão com mecanismo do tipo esmagamento. Um alto índice de suspeita deve ser acompanhado pela monitoração da pressão dos compartimentos.
- Perda sanguínea intracompartimental das fraturas dos ossos longos das extremidades inferiores pode ser um problema sério em crianças muito novas.
- Deve-se suspeitar de abuso contra crianças nas seguintes situações:

- □ Fratura transversal do fêmur em uma criança com menos de 1 ano de vida ou uma fratura transversal do úmero em uma criança com menos de 3 anos de idade.
- □ Fraturas do canto metafisário (causadas por um mecanismo de tração/rotação).
- □ Uma história (mecanismo da lesão) inconsistente com o padrão de fratura.
- □ Uma lesão não testemunhada que resulte em fratura.
- □ Múltiplas fraturas em vários estágios de consolidação.
- □ **Estigmas na pele sugestivos de abuso:** várias escoriações em vários estágios de resolução, queimaduras de cigarros etc.

- É dever do médico assegurar que a criança esteja em um ambiente seguro. Se houver qualquer suspeita de abuso, a criança deve ser internada e o hospital e o serviço social notificados.

AVALIAÇÃO RADIOLÓGICA

- As radiografias devem incluir incidências ortogonais adequadas do osso envolvido, bem como a articulação proximal e distal à área da lesão. Quando há incerteza sobre a localização de uma lesão suspeita, toda a extremidade deve ser colocada no chassi radiológico.
- Uma completa compreensão sobre os padrões normais de ossificação é necessária para avaliar adequadamente as radiografias simples.
- Incidências comparativas da extremidade oposta podem ajudar na apreciação de deformidades sutis ou na localização de fraturas minimamente desviadas. Elas devem ser obtidas somente quando houver dúvidas sobre a presença de fratura observada em uma radiografia de uma extremidade lesionada, não de rotina.
- "Sinais de tecidos moles", como o sinal do coxim adiposo posterior no cotovelo, devem ser avaliados.
- Uma pesquisa de todo o esqueleto pode ser útil na avaliação de outras fraturas nos casos suspeitos de abuso contra a criança ou de traumatismo múltiplo.
- As imagens de tomografia computadorizada podem ser úteis na avaliação de fraturas intra-articulares complicadas na criança mais velha.
- As imagens de ressonância magnética podem ser valiosas na avaliação pré-operatória de uma fratura complicada; também podem ajudar a avaliar uma fratura não claramente identificável nas radiografias simples devido à ausência de ossificação.

- As artrografias são valiosas na avaliação intra-operatória de fraturas intra-articulares, porque as estruturas cartilaginosas radiolucentes não serão aparentes nas imagens fluoroscópicas ou radiológicas simples.
- Cintilografias ósseas podem ser utilizadas na avaliação de osteomielite ou tumores.
- A ultrassonografia pode ser útil na identificação de separação epifisária em lactentes.

CLASSIFICAÇÃO

Classificação de Salter-Harris (modificação de Ogden)

As fraturas fisárias pediátricas tradicionalmente foram descritas pela classificação em 5 partes de Salter-Harris. A classificação de Ogden estendeu a classificação de Salter-Harris para incluir fraturas perifisárias, que radiologicamente não parecem envolver a fise, mas podem interferir no suprimento sanguíneo para a fise e resultar em distúrbios de crescimento (Fig. 42.2).

Salter-Harris dos tipos I–V

Tipo I: fratura transfisária envolvendo as zonas hipertrófica e calcificada. O prognóstico geralmente é excelente devido à preservação das zonas de reserva e prolife-

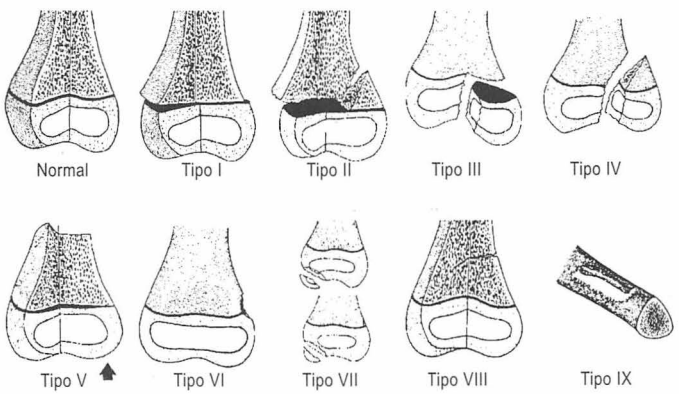

FIGURA 42.2 Classificação de Salter-Harris (tipos I–V) e de Ogden (tipos VI–IX) das lesões fisárias em crianças. (De Ogden JA. *Pocket Guide to Pediatric Fractures.* Baltimore: Williams & Wilkins: 1987:2542.)

rativa, apesar de uma interrupção parcial ou completa poder ocorrer nas fraturas desviadas.

Tipo II: fraturas transfisárias que saem através da metáfise. O fragmento metafisário é conhecido como fragmento de Thurston-Holland. A dobradiça perióstea está intacta no lado com o fragmento metafisário. O prognóstico é excelente, apesar de poder ocorrer uma parada parcial ou completa do crescimento nas fraturas desviadas.

Tipo III: fraturas transfisárias que saem pela epífise, causando ruptura intra-articular, bem como a ruptura das zonas de reserva e proliferativa. A redução e a fixação anatômica sem violação da fise são essenciais. O prognóstico é reservado, porque uma parada parcial do crescimento e a deformidade angular resultante são problemas comuns.

Tipo IV: fratura que atravessa a epífise e a fise, saindo pela metáfise e rompendo todas as 4 zonas da fise. Redução anatômica e fixação sem violação da fise são essenciais. O prognóstico é reservado, porque parada parcial do crescimento e a deformidade angular resultante são problemas comuns.

Tipo V: lesão por esmagamento da fise. O diagnóstico geralmente é feito de modo retrospectivo. O prognóstico é ruim porque a interrupção do crescimento e o fechamento parcial da fise são comuns.

Odgen tipos VI–IX

Tipo VI: lesão do anel pericondral na periferia da fise. Geralmente, é o resultado de uma lesão aberta. O acompanhamento intensivo pode permitir a identificação precoce de uma barra epifisária periférica em que a excisão é possível. O prognóstico é reservado porque as pontes fisárias periféricas são comuns.

Tipo VII: fratura envolvendo somente a epífise. Inclui fraturas osteocondrais e avulsões epifisárias. O prognóstico é variável e depende da localização da fratura e do grau de desvio.

Tipo VIII: fratura metafisária. A circulação primária para a região de remodelagem das colunas de células cartila-

ginosas se rompe. A hipervascularidade pode causar proliferação e deformidade angular.

Tipo IX: fratura diafisária. O mecanismo para crescimento aposicional (o periósteo) é interrompido. O prognóstico geralmente é bom se a redução for mantida. Pode ocorrer consolidação cruzada entre a tíbia e a fíbula e entre o rádio e a ulna se houver interposição dos respectivos periósteos.

TRATAMENTO

- O tratamento da fratura na criança difere do utilizado no adulto devido à presença de um espesso periósteo no caso de uma fratura diafisária ou fise aberta nas fraturas metafisárias.
  - O forte periósteo pode auxiliar na redução, porque o periósteo no lado côncavo da deformidade geralmente está intacto e pode servir como uma dobradiça, impedindo uma redução excessiva. Tração longitudinal não desbloqueará de modo confiável os fragmentos quando o periósteo estiver intacto. Uma recriação e agravamento controlado da deformidade da fratura são meios efetivos de soltar os fragmentos para obter a redução.
  - Um retalho periósteo preso ao local da fratura ou o aprisionamento de uma extremidade aguda da fratura através do periósteo podem impedir uma redução adequada.
  - A remanipulação das fraturas fisárias não deve ser tentada após 5–7 dias.
- Ao contrário do adulto, uma deformidade considerável da fratura pode ser permitida, devido ao grande potencial de remodelagem da criança nova.
  - Em geral, quanto mais próxima a fratura da articulação (fise), mais bem a deformidade é tolerada (p. ex., 45–60° de angulação em uma fratura do úmero proximal em uma criança nova é permissível, enquanto a fratura da diáfise média do rádio ou da ulna deve ser trazida para 10° do alinhamento normal).
  - A deformidade rotacional não se corrige espontaneamente ou remodela em extensão aceitável mesmo na criança nova e deve ser evitada.
- Fraturas gravemente cominutivas ou encurtadas podem necessitar de tração percutânea ou esquelética. Pinos de tração devem ser passados proximais à fise distal mais próxima (p. ex.,

fêmur distal). Deve-se tomar cuidado para não passar o pino de tração através da fise.

- A redução da fratura deve ser feita sob sedação consciente, seguida por imobilização em tala ou gesso bivalvado. O gesso circular não permite uma flexibilidade adequada para acomodar o edema da extremidade.
- Em crianças, gessos e imobilizadores devem incluir as articulações proximal e distal ao local da lesão, porque a rigidez pós-imobilização não é um problema comum em crianças. Somente em raras fraturas gessos circulares curtos devem ser aplicados ao invés de imobilizações longas (p. ex., fraturas *torus* estáveis do rádio distal).
  - Em alguns casos, aproximadamente 2 dias após a aplicação do gesso, as crianças correrão sobre botas gessadas ou subirão em brinquedos utilizando luxas gessadas.
- Todas as fraturas devem ser elevadas até o nível do coração, com aplicação de gelo e monitoradas com frequência por indivíduos responsáveis, com atenção para a temperatura da extremidade, a cor, o enchimento capilar e a sensação. Os pacientes nos quais o edema pronunciado é uma preocupação ou naqueles em que a confiabilidade do cuidador é questionável devem ser internados para observação no hospital.
- Fraturas nas quais a redução não pode ser obtida ou mantida devem ser imobilizadas e a criança preparada para anestesia geral, com a qual um relaxamento completo pode ser obtido.
- Fraturas intra-articulares, Salter-Harris dos tipos III e IV, requerem redução anatômica (<1–2 mm de desvio vertical e horizontalmente) para restaurar a congruência articular e minimizar a formação de barra fisária.
- Indicações para redução aberta incluem:
  - A maioria das fraturas abertas.
  - Fraturas intra-articulares desviadas (Salter-Harris dos tipos III e IV).
  - Fraturas com lesão vascular.
  - Fraturas com uma síndrome de compartimento associada.
  - Fraturas instáveis que necessitam de posicionamento anormal para manter uma redução fechada.

COMPLICAÇÕES

As complicações exclusivas das fraturas pediátricas incluem:

- **Interrupção completa do crescimento:** pode ocorrer com lesões fisárias nas fraturas de Salter-Harris e resultar em desequilíbrios no comprimento dos membros, necessitando do uso de órteses, próteses ou procedimentos cirúrgicos, incluindo epifisiodese ou alongamento de membros.
- O crescimento excessivo pode ser observado em certas fraturas pediátricas, como as da diáfise femoral.
- **Deformidades angulares ou rotacionais progressivas:** podem resultar de lesões fisárias com interrupção parcial do crescimento ou consolidação viciosa. Podem ocorrer em certas fraturas metafisárias, como as da tíbia proximal. Se resultarem em incapacidades funcionais significativas ou deformidade estética, podem necessitar de intervenção cirúrgica, como osteotomias, para correção.
- **Osteonecrose:** pode resultar da ruptura do tênue suprimento vascular em pacientes esqueleticamente imaturos, nos quais o desenvolvimento vascular não está completo (p. ex., osteonecrose da cabeça femoral nos casos de deslizamento da epífise da cabeça femoral).

43 Ombro em pediatria

FRATURAS PROXIMAIS DO ÚMERO

Epidemiologia

- São responsáveis por menos de 5% das fraturas em crianças.
- A incidência varia de 1,2–4,4 por 10.000 por ano.
- Elas são mais comuns em adolescentes, devido à maior participação em esportes e frequentemente são metafisárias, fisárias ou ambas.
- Os neonatos podem sofrer traumatismo à fise umeral proximal durante o trabalho de parto, representando 1,9–6,7% de todas as lesões fisárias (Fig. 43.1).

Anatomia

- Oitenta por cento do crescimento umeral ocorre na fise proximal, dando a essa região um grande potencial de remodelamento.
- Existem 3 grandes centros de ossificação na região proximal do úmero:
  1. Cabeça do úmero: ossifica aos 6 meses de vida.

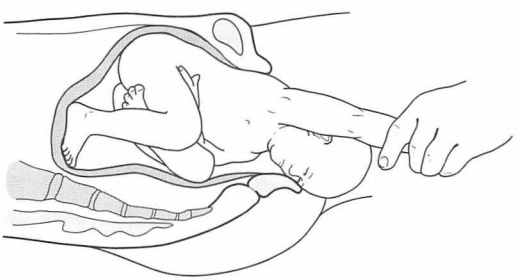

FIGURA 43.1 Hiperextensão ou rotação do braço ipsolateral pode resultar em uma lesão do úmero proximal ou da fise durante o trabalho de parto. (De Bucholz RW, Heckman JD, Court-Brown C, *et al.*, eds. *Rockwood and Green's Fractures in Adults.* 6ª ed. Philadelphia: Lippincott Williams & Wilkins, 2006.)

2. **Tuberosidade maior:** ossifica do 1º ao 3º anos de vida.
3. **Tuberosidade menor:** ossifica do 4º ao 5º anos de vida.

As tuberosidades maior e menor coalescem aos 6–7 anos de idade e então se fundem com a cabeça umeral entre 7–13 anos de idade.

- A cápsula articular estende-se para a metáfise, tornando algumas das fraturas metafisárias intracapsulares (Fig. 43.2).
- A irrigação vascular primária se dá via o ramo ascendente anterolateral da artéria circunflexa anterior, com uma pequena porção da tuberosidade maior e da área inferior do úmero sendo irrigada pelos ramos provenientes da artéria circunflexa posterior.
- A fise fecha-se na idade de 14–17 anos nas meninas e na idade de 16–18 anos nos rapazes.
- O ápice fisário é posteromedial e está associado a um periósteo forte e espesso.
- As fraturas fisárias do tipo 1 ocorrem através da zona hipertrófica adjacente à zona de calcificação provisória. A camada da cartilagem embrionária é preservada, levando a um crescimento normal.
- **Forças de deformação muscular:** o subescapular insere-se na tuberosidade menor. O restante do manguito rotador (redondo menor, supraespinhoso e infraespinhoso) insere-se na epífi-

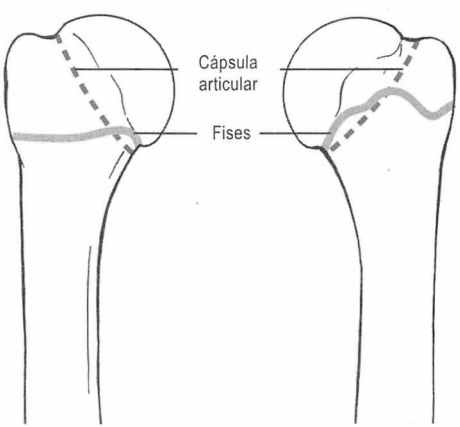

FIGURA 43.2 Anatomia do úmero proximal. (De Bucholz RW, Heckman JD, Court-Brown C, *et al.*, eds. *Rockwood and Green's Fractures in Adults.* 6ª ed. Philadelphia: Lippincott Williams & Wilkins, 2006.)

se posterior e na tuberosidade maior. O peitoral maior insere-se na metáfise medial anterior e o deltoide conecta-se com a diáfise lateral.

Mecanismos da lesão

- **Indireto:** resulta de uma queda para trás sobre uma das mãos estirada com o cotovelo estendido e o punho dorsifletido. As lesões ao nascimento podem ocorrer conforme o braço é hiperestendido ou rodado conforme o bebê está sendo retirado, durante o trabalho de parto. A distocia do ombro está fortemente relacionada com a macrossomia secundária ao diabetes materno.
- **Direto:** pode ocorrer um traumatismo direto ao aspecto posterolateral do ombro.

Avaliação clínica

- Os recém-natos apresentam-se com pseudoparalisia com o braço sendo mantido em extensão. Pode ser obtida uma história de traumatismo durante o trabalho de parto. A febre pode estar presente de modo variável. Infecção, fratura da clavícula, luxação do ombro e lesão do plexo braquial precisam ser descartadas.
- Crianças mais velhas apresentam-se com dor, disfunção, edema e equimoses, e fragmento da diáfise umeral pode ser palpável anteriormente. O ombro está doloroso à palpação, com uma amplitude de movimentos dolorosa, que pode revelar crepitações.
- Tipicamente, o braço é mantido em rotação interna para impedir a tração do peitoral maior sobre os fragmentos distais.
- É necessário um cuidadoso exame neurovascular, incluindo os nervos axilar, musculocutâneo, radial, ulnar e mediano.

Avaliação radiológica

- Devem ser obtidas incidências anteroposterior (AP), lateral (no plano da escápula, incidência em "Y") e axilar, com radiografias do lado oposto para comparação, se necessário.
- **Ultrassonografia:** pode ser necessária no recém-nato, pois a epífise ainda não está ossificada.
- A tomografia computadorizada pode ser útil para auxiliar no diagnóstico e classificar as luxações posteriores e as fraturas complexas.

- As imagens de ressonância magnética são mais úteis que a cintilografia óssea para detectar as fraturas ocultas, pois a fise normalmente apresenta um aumento na captação do radionuclídeo, tornando difícil a interpretação da cintilografia óssea.

Classificação

Salter-Harris (Fig. 43.3)

Tipo I: separação através da fise; geralmente uma lesão ao nascimento.

Tipo II: geralmente ocorre em adolescentes (>12 anos); o fragmento metafisário é sempre posteromedial.

Tipo III: fratura intra-articular; incomum; associada a luxações.

Tipo IV: rara; fratura intra-articular transmetafisária; associada a fraturas abertas.

Classificação de Neer-Horowitz de fraturas da placa umeral proximal

Grau I: desvio < 5 mm.

Grau II: desvio de menos de 1/3 da largura da diáfise.

Grau III: desvio de 1/3 –2/3 da largura da diáfise.

Grau IV: desvio > 2/3 da largura da diáfise, incluindo desvio completo.

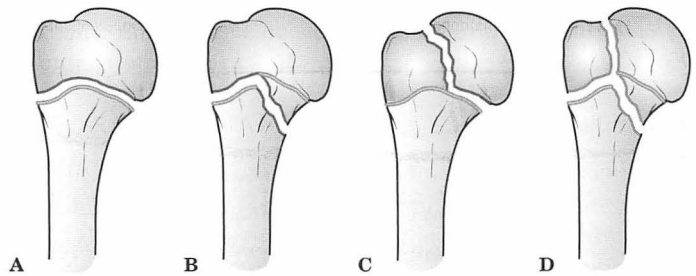

FIGURA 43.3 Fraturas fisárias do úmero proximal. **(A)** Tipo I de Salter-Harris. **(B)** Tipo II de Salter-Harris. **(C)** Tipo III de Salter-Harris. **(D)** Tipo IV de Salter-Harris. (De Bucholz RW, Heckman JD, Court-Brown C, *et al.*, eds. *Rockwood and Green's Fractures in Adults.* 6ª ed. Philadelphia: Lippincott Williams & Wilkins, 2006.)

Tratamento

Depende da idade do paciente e do padrão da fratura.

Recém-natos

- A maioria das fraturas é da classificação de Salter-Harris do tipo I. O prognóstico é excelente.
- Pode-se utilizar a ultrassonografia para orientar a redução.
- **Redução fechada:** é o tratamento de escolha, obtido aplicando-se tração delicada, flexão de 90° e então 90° de abdução e rotação externa.
- **Fratura estável:** o braço é imobilizado contra o tórax durante 5–10 dias.
- **Fratura instável:** o braço é mantido abduzido e rodado externamente por 3–4 dias, para permitir a formação precoce de um calo ósseo.

Idades de 1–4 anos

- São tipicamente de Salter-Harris do tipo I ou, menos frequentemente, do tipo II.
- O tratamento é feito pela redução fechada.
- O braço é mantido em tipoia durante 10 dias, seguindo-se por atividade progressiva.
- É possível um remodelamento extenso.

Idades de 5–12 anos

- A fratura metafisária (tipo II) é a mais comum nessa faixa etária, pois a área está sofrendo o remodelamento mais rápido e, portanto, é estruturalmente vulnerável.
- O tratamento é feito pela redução fechada. A maioria fica estável após a redução.
- **Fratura estável:** utiliza-se uma tipoia e ataduras (Fig. 43.4).
- **Fratura instável:** o braço é colocado em um molde de gesso de ombro tipo *spica* com o braço na posição de saudação durante 2–3 semanas, após as quais pode-se colocá-lo em uma tipoia, com atividade progressiva.

Idades de 12 anos até a maturidade

- As fraturas são de Salter-Harris do tipo II, ou, menos frequentemente, do tipo I.

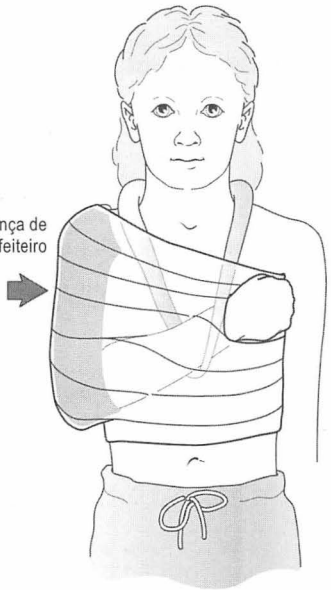

FIGURA 43.4 Tipoia e ataduras para a imobilização de fratura do úmero proximal. (De Bucholz RW, Heckman JD, Court-Brown C, *et al.*, eds. *Rockwood and Green's Fractures in Adults.* 6ª ed. Philadelphia: Lippincott Williams & Wilkins, 2006.)

- O tratamento é tipicamente feito com redução fechada.
- Ocorre menos remodelamento em potencial que nas crianças menores.
- **Fratura estável:** utilizam-se tipoia e ataduras durante 2–3 semanas, seguindo-se exercícios que progressivamente melhorem a amplitude dos movimentos.
- **Fratura instável e Salter-Harris do tipo IV:** a imobilização é mantida em um molde de gesso tipo *spica* para ombro, com o braço na posição de saudação durante 2–3 semanas, após as quais pode-se colocar uma tipoia, com atividade progressiva.
- Deve-se considerar a estabilização cirúrgica para as fraturas com desvio em adolescentes.

Deformidade aceitável

Idades de 1–4 anos:	70° de angulação com qualquer grau de desvio.
Idades de 5–12 anos:	40–45° de angulação e desvio de 1/3 da largura da diáfise.
Idades de 12 anos até a maturidade:	15–20° de angulação e desvio de <30% da largura da diáfise.

Tratamento a céu aberto

- Indicações para redução a céu aberto e fixação interna incluem:
  - □ Fraturas expostas.
  - □ Fraturas com comprometimento neurovascular associado.
  - □ Fraturas com desvio, Salter-Harris dos tipos III e IV.
  - □ Fraturas irredutíveis com interposição de tecido mole (tendão do bíceps).
- Em crianças, a fixação mais frequentemente é conseguida com fios percutâneos lisos de Kirschner ou pinos de Steinmann.

Prognóstico

- Fraturas de Neer-Horowitz de graus I e II evoluem bem devido ao potencial de remodelamento da fise proximal do úmero.
- Fraturas de Neer-Horowitz de graus III e IV podem ser deixadas com até 3 mm de encurtamento ou de angulação residual, o que é bem tolerado pelo paciente e na maioria das vezes é clinicamente insignificante.
- Como regra, quanto mais jovem o paciente, maior o potencial para o remodelamento e maior a deformidade inicial aceitável.

Complicações

- **Úmero proximal varo:** raro, geralmente afetando pacientes com menos de 1 ano de idade, mas pode complicar fraturas de pacientes até os 5 anos de idade e resultar de uma redução no ângulo colodiafisário para 90° com encurtamento umeral e perda leve a moderada da abdução glenoumeral. O potencial de remodelamento é grande nessa faixa etária, portanto, a observação apenas pode resultar em melhora. Pode ser realizada uma osteotomia proximal do úmero em casos de limitação funcional extrema.
- **Desigualdade no comprimento dos membros:** raramente significativa, e tende a ser mais comum em pacientes tratados cirurgicamente, em comparação com aqueles submetidos ao tratamento conservador.
- **Perda da mobilidade:** rara e tende a ocorrer mais comumente nos pacientes tratados de maneira cirúrgica. As crianças mais velhas tendem a apresentar mais dificuldades pós-fraturas com rigidez do ombro sendo mais frequente do que nas crianças mais novas.
- **Subluxação glenoumeral inferior:** pode complicar pacientes com fraturas de Salter-Harris do tipo II do úmero proximal se-

cundária a uma perda do tônus do deltoide e do manguito rotador. Pode ser tratada com um período de imobilização, seguido por exercícios de fortalecimento do manguito rotador

- **Osteonecrose:** pode ocorrer com ruptura associada do ramo ascendente anterior da artéria circunflexa anterior, especialmente em fraturas ou luxações que não sejam reduzidas agudamente, o que quase nunca é observado em fraturas fechadas.
- **Lesão nervosa:** a mais comum é a do nervo axilar nas fraturas-luxações. As lesões que não mostram sinais de recuperação em 4 meses devem ser exploradas.
- **Parada do crescimento:** pode ocorrer quando a fise é esmagada ou desviada significativamente ou quando se forma uma barra fisária. Pode necessitar da excisão da barra fisária. O alongamento do membro pode ser necessário para déficits funcionais ou deformidades estéticas graves.

FRATURAS DA CLAVÍCULA

Epidemiologia

- As mais frequentes em crianças (8–15% de todas as fraturas pediátricas).
- Ocorrem em 0,5% dos partos normais e 1,6% daqueles com apresentação pélvica (responsáveis por 90% das fraturas obstétricas). A incidência de fraturas durante o trabalho de parto envolvendo a clavícula varia de 2,8–7,2 por 1.000 partos a termo com bebês vivos e as fraturas claviculares são responsáveis por 84–92% de todas as fraturas obstétricas.
- Nos bebês macrossômicos (>4.000 g) a incidência é de 13%.
- Oitenta por cento das fraturas de clavícula ocorrem na parte medial da diáfise epifisária, mais frequentemente logo lateral à inserção do músculo subclávio, que protege as estruturas neurovasculares subjacentes.
- Dez–15% das fraturas de clavículas envolvem o aspecto lateral, com o restante (5%) representando fraturas mediais.

Anatomia

- A clavícula é o primeiro osso a se calcificar; isso ocorre por ossificação intramembranosa.
- Os centros secundários desenvolvem-se via ossificação endocondral.

- A epífise medial, onde ocorrem 80% do crescimento, ossifica-se dos 12–19 anos de idade e fusiona-se dos 22–25 anos de idade (o último osso a fusionar-se).
- A epífise lateral não se ossifica até fusionar-se aos 19 anos de idade.

- A amplitude de movimentos da clavícula envolve a rotação ao longo do seu eixo longitudinal (aproximadamente 50°), acompanhada pela elevação de 30° com a abdução completa do ombro e 35° de angulação anterior-posterior com a anteriorização e posteriorização do ombro.
- A bainha periosteal sempre permanece na posição anatômica. Portanto, assegura-se o remodelamento.

Mecanismo da lesão

- **Indireto:** queda sobre uma das mãos estirada.
- **Direto:** é o mecanismo mais comum, resultante de um traumatismo direto à clavícula ou ao acrômio; acarreta a maior incidência de lesão às estruturas neurovasculares e pulmonares subjacentes.
- **Lesão durante o trabalho de parto:** ocorre durante a passagem dos ombros através de uma pelve estreita com pressão direta da sínfise pubiana ou pela pressão do obstetra diretamente aplicada sobre a clavícula durante o trabalho de parto.
- As fraturas claviculares mediais ou luxações geralmente representam fraturas de Salter-Harris do tipo I ou II. São raras as luxações da articulação esternoclavicular verdadeiras. A bainha periosteal inferomedial permanece intacta e proporciona um arcabouço para o remodelamento. Como 80% do crescimento ocorre na epífise medial, há um grande potencial para remodelamento.
- As fraturas laterais da clavícula ocorrem como resultado de um traumatismo direto ao acrômio. Os ligamentos coracoclaviculares sempre permanecem intactos e são inseridos no periósteo inferior. O ligamento acromioclavicular sempre fica intacto e está ancorado ao fragmento distal.

Avaliação clínica

- As fraturas da clavícula que ocorrem durante o trabalho de parto geralmente são óbvias, com massa assimétrica, palpável e sobrejacente à clavícula fraturada. Um reflexo de Moro assimétrico em geral está presente. Lesões não evidentes podem ser

erroneamente diagnosticadas como torcicolo muscular congênito, pois o paciente frequentemente virará a cabeça na direção da fratura para relaxar o músculo esternocleidomastóideo.

- As crianças com fraturas claviculares tipicamente apresentam-se com uma massa dolorosa, palpável ao longo da clavícula. O dolorimento em geral é delimitado sobre o local da lesão, mas também pode ser difuso em casos de deformidade plástica. Pode haver um enrugamento da pele, crepitações e equimoses.
- As condições neurovasculares precisam ser cuidadosamente avaliadas, pois podem ocorrer lesões ao plexo braquial e à vasculatura do membro superior. Paralisia de Erb R/O.
- É preciso que se avaliem as condições do pulmão, especialmente se o mecanismo da lesão for um traumatismo direto. As fraturas claviculares mediais podem estar associadas a compressão traqueal, especialmente com uma luxação posterior grave.
- Diagnóstico diferencial.
  - **Disostose cleidocraniana:** defeito na ossificação intramembranosa, mais comumente afetando a clavícula, caracteriza-se por ausência da extremidade distal da clavícula, um defeito central ou ausência completa da clavícula. O tratamento é apenas sintomático.
  - **Pseudoartrose congênita:** ocorre mais comumente na junção dos terços médio e distal da clavícula direita, com extremidades ósseas lisas e afiladas. A pseudoartrose da clavícula esquerda é encontrada apenas em pacientes com dextrocardia. Os pacientes apresentam-se sem antecedente de traumatismo, apenas com uma massa palpável. O tratamento é apenas de suporte, com enxerto ósseo e fixação intramedular reservado para casos sintomáticos.

Avaliação radiológica

- A avaliação ultrassonográfica pode ser empregada no diagnóstico da fratura clavicular nos neonatos.
- Devido ao formato em S da clavícula, a incidência AP geralmente é suficiente para propósitos diagnósticos; no entanto, incidências especiais foram descritas em casos nos quais se suspeita de uma fratura, mas não é bem visualizada na incidência AP padrão (Fig. 43.5).
  - **Incidência com inclinação cefálica (inclinação cefálica de 35–40°):** minimiza a superposição das estruturas para mostrar melhor o grau de desvio.

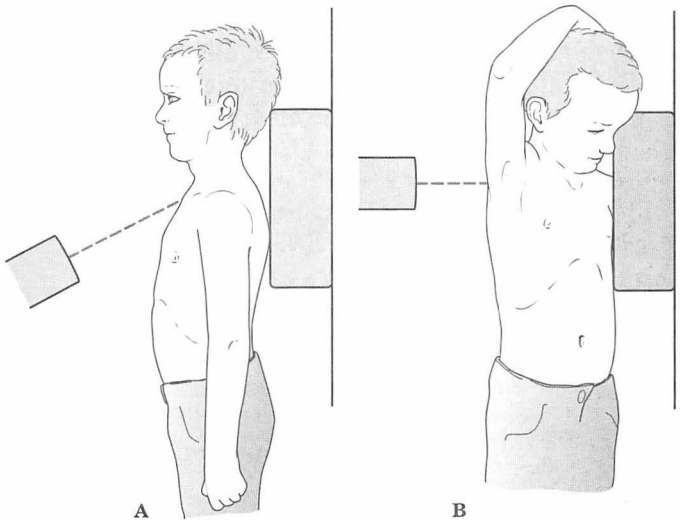

FIGURA 43.5 (A) Incidências com inclinação cefálica. **(B)** Incidência lordótica apical. (De Bucholz RW, Heckman JD, Court-Brown C, *et al.*, eds. *Rockwood and Green's Fractures in Adults.* 6ª ed. Philadelphia: Lippincott Williams & Wilkins, 2006.)

- □ **Incidência oblíqua apical (lado lesado rodado 45° na direção do tubo com inclinação cefálica de 20°):** é melhor para a visualização das fraturas do terço médio sem desvio.
- Pacientes com dificuldades respiratórias devem realizar uma radiografia AP do tórax para avaliar possível pneumotórax ou fraturas associadas das costelas.
- A tomografia computadorizada pode ser útil para a avaliação das fraturas claviculares mediais ou suspeita de luxação, pois a maioria representa fraturas de Salter-Harris do tipo I ou II, em vez de serem verdadeiras luxações.

Classificação

Descritiva

- Localização.
- Exposta *vs.* fechada.
- Desvio.
- Angulação.
- **Tipo de fratura:** segmentar, cominutiva, em galho verde etc.

Allman (Fig. 43.6)

Tipo I: terço médio (mais comum).
Tipo II: distal aos ligamentos coracoclaviculares (terço lateral).
Tipo III: terço proximal (médio).

Tratamento

Recém-natos até 2 anos

- A fratura completa em pacientes com menos de 2 anos de idade é incomum e pode ser causada por lesão durante o trabalho de parto.
- A fratura da clavícula em um recém-nato se consolidará em aproximadamente 1 semana. Não está indicada a redução. Cuidados com o levantamento do paciente e/ou uma bandagem macia podem ser empregados.
- Os bebês podem ser tratados sintomaticamente com uma simples tipoia ou bandagem em 8 aplicada durante 2–3 semanas ou até que o paciente esteja confortável. Pode-se também prender a manga de uma camisa de manga longa ao ombro contralateral.

Idades de 2–12 anos

- Uma bandagem em 8 ou uma tipoia estão indicadas durante 2–4 semanas, sendo que nesse período a consolidação está completa.

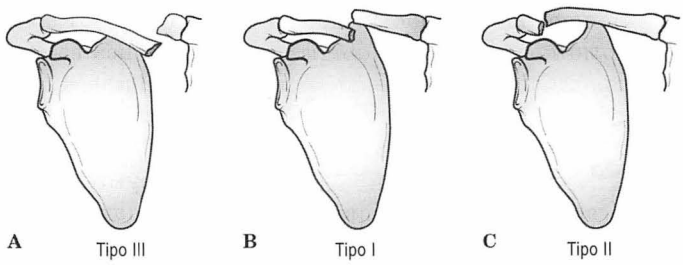

FIGURA 43.6 (A) Fraturas do terço médio da clavícula. **(B)** Fratura do terço médio da clavícula. **(C)** Fratura do terço lateral da clavícula. (De Bucholz RW, Heckman JD, Court-Brown C, *et al.*, eds., *Rockwood and Green's Fractures in Adults.* 6ª ed. Philadelphia: Lippincott Williams & Wilkins, 2006.)

Idades de 12 anos até a maturidade

- A incidência de uma fratura completa é maior.
- Utiliza-se uma bandagem em 8 ou uma tipoia durante 3–4 semanas. No entanto, bandagens em 8 são mal toleradas e estão associadas a equimoses, compressão dos vasos axilares e plexopatia braquial.
- Se a fratura estiver muito desviada com abaulamento da pele, deve-se considerar a redução fechada ou aberta com fixação interna. Encurtamento significativo e desvio são indicações relativas nos adolescentes mais velhos.

Tratamento aberto

- O tratamento cirúrgico está indicado nas fraturas abertas e naquelas com comprometimento neurovascular.
- Os fragmentos cominutivos que fazem um abaulamento na pele podem ser manipulados e a derme liberada das extremidades ósseas com uma pinça. Tipicamente, os fragmentos ósseos são colocados na bainha perióstea e repara-se o tecido mole. Também se pode considerar a fixação interna.
- As proeminências ósseas de um calo geralmente se remodelarão; a exostectomia pode ser realizada em uma data posterior se necessária, apesar de que de um ponto de vista estético a cicatriz cirúrgica frequentemente é mais notada que a proeminência.

Complicações

- **Comprometimento neurovascular:** raro em crianças devido ao espesso periósteo que protege as estruturas subjacentes, embora possam ocorrer lesões do plexo braquial e vascular (vasos subclávios) com um desvio importante.
- **Consolidação viciosa:** rara, devido ao elevado potencial de remodelamento; é bem tolerada quando presente, e questões estéticas de proeminência óssea são as únicas a longo prazo.
- **Pseudoartrose:** rara (1–3%); provavelmente está associada a uma pseudoartrose congênita; nunca ocorre com menos de 12 anos de idade.
- **Lesão pulmonar:** raras lesões ao parênquima apical pulmonar com pneumotórax podem ocorrer, especialmente com traumatismo grave, direto em uma direção de anteroposterior para posteroinferior.

LESÕES DA ARTICULAÇÃO ACROMIOCLAVICULAR

Epidemiologia

- Raras em crianças com menos de 16 anos de idade.
- A verdadeira incidência é desconhecida, pois muitas dessas lesões realmente representam uma pseudoluxação da articulação acromioclavicular.

Anatomia

- A articulação acromioclavicular é uma diartrose; nos indivíduos maduros, está presente um disco intra-articular.
- A clavícula distal é rodeada por uma bainha periosteal espessa que se estende até a articulação acromioclavicular.

Mecanismo da lesão

- As lesões em atletas e as quedas compõem a maioria das lesões acromioclaviculares, com traumatismo direto ao acrômio.
- Diferente das lesões acromioclaviculares em adultos, nas crianças os ligamentos coracoclaviculares (conoide e trapezoide) permanecem intactos. Devido à estreita aproximação dos ligamentos coracoclaviculares com o periósteo da clavícula distal, é rara a verdadeira luxação da articulação acromioclavicular.
- O defeito é uma fenda longitudinal na porção superior da bainha periosteal, através da qual a clavícula sai, muito parecido com uma banana sendo descascada.

Avaliação clínica

- O paciente deve ser examinado na posição de pé ou sentado, para permitir que a extremidade superior esteja em posição pendente, fazendo assim um estresse sobre a articulação acromioclavicular e enfatizando a deformidade.
- Deve-se realizar um exame completo do ombro, inclusive a avaliação do estado neurovascular e possíveis lesões associadas das extremidades superiores. A inspeção pode revelar uma aparente deformidade em ressalto da articulação acromioclavicular lesada, com possível abaulamento da pele superposta à clavícula distal. A amplitude do movimento pode ser limitada pela dor. Pode desencadear dolorimento sobre a articulação acromioclavicular.

Avaliação radiológica

- Uma série trauma padrão do ombro (incidências AP, perfil e axilar) geralmente é suficiente para o reconhecimento da lesão acromioclavicular, apesar de uma avaliação mais rigorosa incluir incidências direcionadas para a articulação AC, que requer 1/3 até a metade da radiação para evitar hiperpenetração.
- A lesão ligamentar pode ser avaliada via radiografias de estresse nas quais pesos (2,5–5 kg) são presos nos punhos e realiza-se uma radiografia em AP de ambos os ombros para comparação.

Classificação (Dameron e Rockwood) (Fig. 43.7)

Tipo I: uma distensão leve dos ligamentos acromioclaviculares sem ruptura do tubo periósteo; clavícula distal estável ao exame e sem anormalidades radiológicas.

Tipo II: ruptura parcial do tubo periósteo com leve instabilidade da clavícula distal; ligeiro alargamento do espaço acromioclavicular observado nas radiografias.

Tipo III: fenda longitudinal no tubo periósteo com instabilidade macroscópica da clavícula distal ao exame; desvio superior de 25% a mais de 100% presente nas radiografias, em comparação com o ombro normal, contralateral.

Tipo IV: desvio posterior da clavícula distal através da ruptura da bainha periosteal com a aparência de uma casa de botão através do trapézio; as radiografias em AP demonstram um desvio superior, similar ao das lesões do tipo II, mas as radiografias axilares demonstram desvio posterior.

Tipo V: lesão do tipo III com desvio de 100%; a clavícula distal pode ser subcutânea à palpação, com possível ruptura das inserções do deltoide ou do trapézio.

Tipo VI: desvio infracoracoide da clavícula distal como resultado de um vetor de força superior-inferior.

Tratamento

- Para os tipos I a III, está indicado o tratamento não cirúrgico, com imobilização com tipoia, gelo e exercícios de mobilização precoces, conforme a dor for diminuindo. Espera-se o remodelamento. A cura completa em geral ocorre em 4–6 semanas.

- O tratamento dos tipos IV a VI é cirúrgico, com redução da clavícula e reparo da bainha perióstea. A fixação interna pode ser necessária.

Complicações

- **Lesão neurovascular:** rara e associada a desvio posteroinferior. A bainha periosteal intacta é espessa e geralmente proporciona

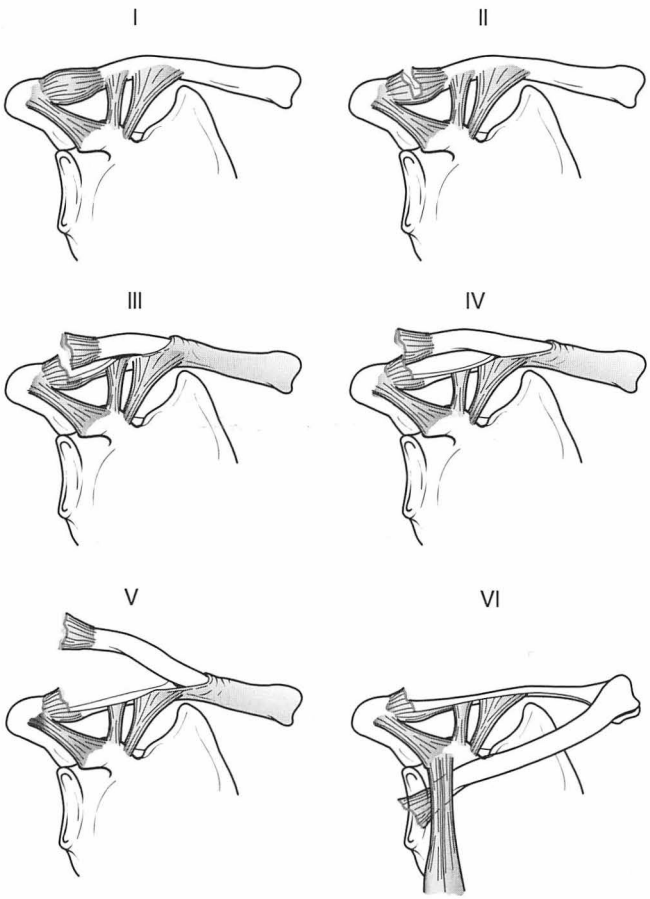

FIGURA 43.7 Classificação de Dameron e Rockwood das fraturas distais/laterais. (De Bucholz RW, Heckman JD, Court-Brown C, *et al.*, eds. *Rockwood and Green's Fractures in Adults*. 6ª ed. Philadelphia: Lippincott Williams & Wilkins, 2006.)

proteção às estruturas neurovasculares subjacentes à clavícula distal.

- **Lesões abertas:** um desvio importante da clavícula distal, como ocorre com a luxação acromioclavicular do tipo V, pode resultar em abaulamento da pele, com possível laceração, precisando de irrigação e debridamento.

FRATURAS DA ESCÁPULA

- A escápula é relativamente protegida do traumatismo pela cavidade torácica e pela caixa torácica anteriormente, assim como pela musculatura que a envolve.
- As fraturas escapulares frequentemente estão associadas a outras lesões que ameaçam a vida e apresentam maior prioridade.

Epidemiologia

- Constituem apenas 1% de todas as fraturas e 5% das fraturas de ombro na população geral e são ainda menos comuns em crianças.

Anatomia

- A escápula forma-se a partir da ossificação intramembranosa. O corpo e a espinha estão ossificados ao nascimento.
- O centro do coracoide ossifica-se no 1º ano de vida. A base do coracoide e o quarto superior da glenoide ossificam-se por volta dos 10 anos de idade. Um terceiro centro na ponta do coracoide ossifica-se em um tempo variável. Todas as 3 estruturas fusionam-se por volta dos 15–16 anos de idade.
- O acrômio fusiona-se por volta dos 22 anos de idade, via 2–5 centros que começam a formar-se na puberdade.
- Os centros para a borda vertebral e o ângulo inferior aparecem na puberdade e fusionam-se por volta dos 22 anos de idade. O centro para os 75% inferiores da glenoide aparecem na puberdade e fusionam-se por volta dos 22 anos de idade.
- O nervo supraescapular atravessa a incisura supraescapular no aspecto superior da escápula, medial à base do processo coracoide, o que o torna vulnerável às fraturas nessa região.
- O complexo suspensor superior do ombro (CSSO) é um grupo circular de inserções tanto ósseas quanto ligamentares (acrômio, glenoide, coracoide, ligamento coracoclavicular e clavícula distal). A integridade do anel é rompida apenas após mais

de uma violação. Isso pode orientar a abordagem de tratamento (Fig. 43.8).

Mecanismo da lesão

- Em crianças, a maioria das fraturas da escápula representa fraturas por avulsão associadas a lesões da articulação glenoumeral. Outras fraturas são geralmente o resultado de traumatismo de alta energia.
- Fraturas isoladas da escápula são extremamente incomuns, em particular em crianças; deve-se suspeitar de abuso infantil, a menos que exista um mecanismo de lesão claro e consistente.
- A presença de uma fratura da escápula deve levantar a suspeita de lesões associadas, pois 35–98% das fraturas da escápula ocorrem na presença de outras lesões, que incluem:
  - **Lesões ipsolaterais do tronco superior** – costelas fraturadas, clavícula, esterno, traumatismo do ombro.
  - **Pneumotórax** – observado em 11–55% das fraturas escapulares.
  - **Contusão pulmonar** – presente em 11–54% das fraturas escapulares.
  - **Lesões às estruturas neurovasculares** – lesões do plexo braquial, avulsões vasculares.
  - **Lesões à coluna vertebral** – 20% da coluna cervical inferior, 76% da coluna torácica; 4% da coluna lombar.

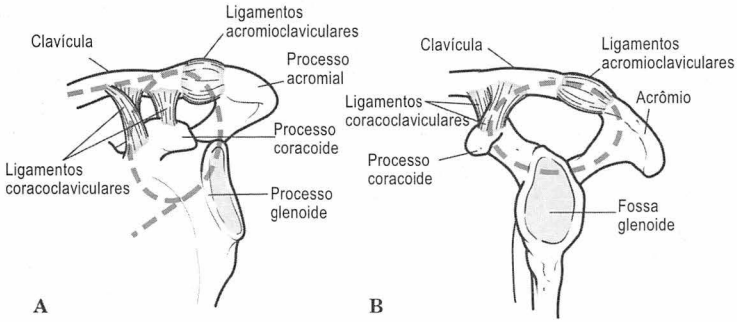

FIGURA 43.8 Complexo suspensor superior do ombro. **(A)** Incidência anteroposterior do anel de tecido mole ósseo e colunas ósseas superior e inferior. **(B)** Incidência lateral do anel ósseo e de tecido mole. (De Bucholz RW, Heckman JD, Court-Brown C, *et al.*, eds. *Rockwood and Green's Fractures in Adults.* 6ª ed. Philadelphia: Lippincott Williams & Wilkins, 2006.)

- □ **Outras:** fraturas concomitantes do crânio, traumatismo abdominal fechado, fratura pélvica e lesões dos membros inferiores, todos observados com maior incidência na presença de uma fratura escapular.
- A taxa de mortalidade no contexto de fraturas da escápula pode chegar a 14%.

Avaliação clínica

- A avaliação completa do traumatismo, com atenção para as vias respiratórias, respiração, circulação, incapacidade e exposição deve ser realizada, se indicada.
- Os pacientes tipicamente apresentam-se com o membro superior apoiado pela mão contralateral, nas posições aduzida e imóvel, com mobilização dolorosa do ombro, especialmente à abdução.
- Deve-se fazer um exame cuidadoso de lesões associadas, com avaliação meticulosa do estado neurovascular e dos sons respiratórios.

Avaliação radiológica

- As radiografias iniciais devem incluir a série traumatismo do ombro, consistindo em incidências AP verdadeira, axilar e (perfil verdadeiro da escápula); em geral são capazes de demonstrar a maioria das fraturas da glenoide, do colo, do corpo e do acrômio.
  - □ A incidência axilar pode ser utilizada para delinear melhor as fraturas acromiais e da borda glenoide.
  - □ Uma fratura acromial não deve ser confundida com um *os acromiale*, que é uma apófise arredondada, não fundida no nível epifisário, e está presente em aproximadamente 3% da população. Quando presente, é bilateral em 60% dos casos. O osso tipicamente encontra-se no aspecto anteroinferior do acrômio distal.
  - □ A *hipoplasia glenoide*, ou *displasia do colo escapular,* é uma anormalidade incomum que pode assemelhar-se à impactação da glenoide e estar associada a anormalidades da cabeça do úmero ou acromiais. Tem evolução benigna e em geral é notada incidentalmente.
- Uma radiografia com inclinação cefálica de 45° (chanfradura de Stryker) é útil para identificar as fraturas do coracoide.

- A tomografia computadorizada pode ser útil para caracterizar melhor as fraturas do glenoide intra-articulares.
- Devido à elevada incidência de lesões associadas, especialmente às estruturas torácicas, uma radiografia do tórax é parte essencial da avaliação.

Classificação

Classificação pela localização

Fraturas do corpo (35%) e do colo (27%)

I. Ruptura isolada *vs.* ruptura associada da clavícula.
II. Com desvio *vs.* sem desvio.

Fraturas da glenoide (Ideberg e Goss) (Fig. 43.9)

Tipo IA: fratura por avulsão anterior.
Tipo IB: avulsão da borda posterior.
Tipo II: transversa com um fragmento inferior livre.
Tipo III: terço superior, incluindo o coracoide.
Tipo IV: fratura horizontal estendendo-se pelo corpo.
Tipo V: combinação de II, III e IV.
Tipo VI: extensamente cominutiva.

- Podem estar associadas a fraturas do colo da escápula e luxações do ombro.
- O tratamento é conservador na maioria dos casos. A redução aberta e a fixação interna são indicadas se um grande fragmento anterior ou da borda posterior estiver associado com a instabilidade glenoumeral.

Fraturas do processo coracoide

São rupturas isoladas *vs.* rupturas associadas da articulação acromioclavicular.

- São lesões do tipo avulsão, geralmente ocorrendo através da fise comum da base do coracoide e do quarto superior da glenoide.
- O ligamento coracoide permanece intacto, mas os ligamentos acromioclaviculares podem estar estirados.

Fraturas do acrômio

I: sem desvio.
IA: avulsão.
IB: traumatismo direto.

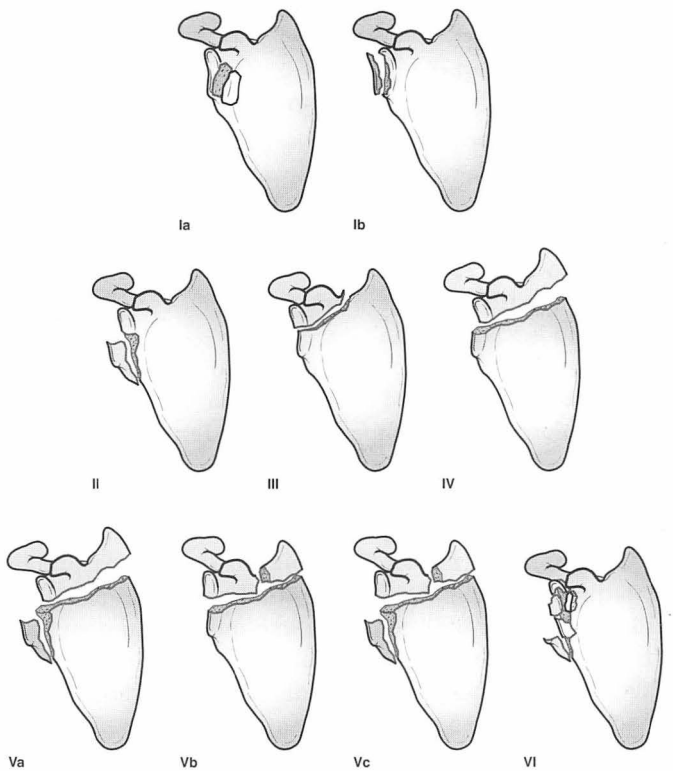

FIGURA 43.9 Classificação geral de fraturas da escápula/glenoide. (De Bucholz RW, Heckman JD, Court-Brown C, *et al.*, eds. *Rockwood and Green's Fractures in Adults.* 6ª ed. Philadelphia: Lippincott Williams & Wilkins, 2006.)

II: com desvio e sem redução do espaço subacromial.
III: com desvio e com redução do espaço subacromial.

- São raras, geralmente resultado de uma pancada direta.
- O *os acromiale*, que é um centro de ossificação não fusionado, não deve ser confundido com uma fratura.
- O tratamento conservador é recomendado, a menos que haja um desvio importante da articulação acromioclavicular.

Tratamento

- As fraturas do corpo da escápula em crianças são tratadas não cirurgicamente, com a musculatura circunjacente mantendo

uma proximidade razoável dos fragmentos da fratura. O tratamento cirúrgico está indicado para as fraturas que não consolidam e podem beneficiar-se de uma excisão corporal parcial.

- As fraturas do colo da escápula que não estejam desviadas nem associadas a fraturas da clavícula podem ser tratadas não cirurgicamente. Fraturas com desvio significativo podem ser tratadas com um gesso toracobraquial. A ruptura clavicular associada, por fratura ou instabilidade ligamentar (*i. e.*, rupturas múltiplas no CSSO) em geral é tratada cirurgicamente com redução aberta e fixação interna da fratura da escápula através de uma incisão em separado.
- As fraturas do coracoide que não estão desviadas podem ser tratadas com imobilização em uma tipoia. As fraturas com desvio geralmente estão acompanhadas por luxação acromioclavicular ou lesão clavicular lateral e devem ser tratadas com redução aberta e fixação interna.
- As fraturas do acrômio que não estejam desviadas podem ser tratadas com imobilização em tipoia. As fraturas acromiais com desvio que causa impacto subacromial associado devem ser reduzidas e estabilizadas com parafuso ou fixação com placa.
- As fraturas da glenoide em crianças, se não estiverem associadas a instabilidade glenoumeral, raramente são sintomáticas quando curadas e, em geral, podem ser tratadas não cirurgicamente se não estiverem desviadas.

Tipo I: as que envolvem mais de 25% da fossa glenoide e resultam em instabilidade são passíveis de redução aberta e fixação com parafuso de compressão.

Tipo II: pode ocorrer subluxação inferior da cabeça umeral, precisando de redução aberta, especialmente quando associada a um ressalto articular >5 mm. Uma abordagem anterior geralmente proporciona uma exposição adequada.

Tipo III: a redução pode ser difícil; as fraturas ocorrem através de uma junção entre os centros de ossificação da glenoide e frequentemente são acompanhadas por um acrômio ou uma clavícula fraturados ou uma separação acromioclavicular. A redução aberta e a fixação interna seguidas por exercícios de mobilização precoces são indicadas.

Tipos IV, V, VI: são difíceis de reduzir, com pouco estoque ósseo para a fixação nos pacientes pediátricos. Uma

abordagem posterior geralmente é utilizada para as reduções abertas, com fixação interna com fio de Kirschner, placa, sutura ou fixação com parafuso para as fraturas com desvios.

Complicações

- **Osteoartrite pós-traumática:** pode resultar em uma incapacidade de se restabelecer a congruência articular.
- **Lesões associadas:** responsáveis pelas complicações mais graves, devido à natureza de alta energia dessas lesões.
- **Redução da mobilidade do ombro:** secundária ao impacto subacromial pela fratura do acrômio.
- **Consolidação viciosa:** fraturas do corpo articular geralmente consolidam com o tratamento não cirúrgico; quando ocorre má consolidação, costuma ser bem tolerada, mas pode resultar em crepitações escapulotorácicas dolorosas.
- **Pseudoartrose:** extremamente rara, mas, quando presente e sintomática, pode necessitar de redução aberta e fixação com placa para seu alívio.
- **Lesão do nervo supraescapular:** pode ocorrer em associação às fraturas do corpo, do colo ou do coracoide que envolvam a incisura supraescapular.

LUXAÇÕES GLENOUMERAIS

Epidemiologia

- Rara em crianças; Rowe relatou que apenas 1,6% das luxações do ombro ocorria em pacientes com menos de 10 anos de idade, enquanto 10% ocorriam em pacientes entre 10–20 anos de idade.
- Noventa por cento são luxações anteriores.

Anatomia

- A articulação glenoumeral, com a sua cabeça umeral convexa, grande, e a glenoide, correspondentemente achatada, é a mais adequada para acomodar uma grande amplitude de movimentos do ombro. A superfície articular e o raio da curvatura da cabeça umeral são aproximadamente 3 vezes os da fossa glenoide.
- Existem numerosos estabilizadores estáticos e dinâmicos do ombro; descritos em detalhes no Cap. 14.

- A inserção umeral da cápsula articular glenoumeral se faz ao longo do colo anatômico do úmero, exceto medialmente, onde a inserção é mais distal, ao longo da diáfise. A fise umeral proximal, portanto, é extra-articular, exceto ao longo do seu aspecto medial.
- Conforme ocorre na maioria das lesões articulares em pediatria, a inserção capsular na epífise torna a falha através da fise muito mais comum que lesão ligamentar pura; portanto, a fratura através da fise é muito mais comum que uma luxação do ombro em um paciente esqueleticamente imaturo.
- Em neonatos, uma luxação aparente pode na verdade representar uma lesão fisária.

Mecanismo da lesão

- **Neonatos:** pseudoluxação pode ocorrer com a epifisiólise traumática do úmero proximal. Isso é muito mais comum que uma verdadeira luxação do ombro, que pode ocorrer em neonatos com traumatismo subjacente do plexo braquial ou sistema nervoso central, durante o trabalho de parto.
- A luxação glenoumeral anterior pode ocorrer como resultado de um traumatismo, direto ou indireto.
  - **Direto:** um impacto direcionado anteriormente para a região posterior do ombro pode produzir uma luxação anterior.
  - **Indireto: o** traumatismo à extremidade superior com o ombro em abdução, extensão e rotação externa é o mecanismo mais comum da luxação anterior do ombro.
- Luxação glenoumeral posterior (2–4%).
  - **Traumatismo direto:** resulta da aplicação de força à região anterior do ombro, forçando a cabeça do úmero posteriormente.
  - **Traumatismo indireto:** é o mecanismo mais comum.
    - O ombro tipicamente está na posição de adução, flexão e rotação interna no momento da lesão com sobrecarga axial.
    - O choque elétrico ou convulsões podem produzir luxação posterior do ombro (músculos infraespinhoso e redondo menor), pelos rotadores internos (músculos grande dorsal, peitoral maior e subescapular).
- **Luxações atraumáticas:** a instabilidade recorrente relacionada com uma frouxidão congênita ou adquirida ou mecanismos voluntários pode resultar em uma luxação anterior com traumatismo mínimo.

Avaliação clínica

- A apresentação do paciente varia de acordo com o tipo de luxação encontrada.

Luxação anterior

- O paciente tipicamente apresenta-se com a extremidade superior afetada segura em ligeira abdução e rotação externa. O ombro luxado agudamente é doloroso, com espasmo muscular em uma tentativa de estabilizar a articulação.
- O exame tipicamente revela um formato de ombro quadrado, causado por uma proeminência relativa do acrômio, uma depressão relativa por baixo do acrômio posteriormente, e uma massa palpável anteriormente.
- Um exame neurovascular meticuloso é importante, com atenção para a integridade do nervo axilar. O teste do músculo deltoide geralmente não é possível, mas pode-se avaliar a sensibilidade sobre o deltoide. A atonia do deltoide pode estar presente e não deve ser confundida com a lesão do nervo axilar. A integridade do nervo musculocutâneo pode ser avaliada pela presença de sensibilidade do antebraço anterolateral.
- Os pacientes podem apresentar-se após uma redução espontânea ou redução no local de atendimento. Se os pacientes não estiverem com dor aguda, o exame pode revelar um *teste de apreensão* positivo no qual a colocação passiva do ombro na posição provocadora (abdução, extensão e rotação externa) reproduz a sensação do paciente de instabilidade e de dor. A contrapressão direcionada posteriormente sobre a região anterior do ombro pode reduzir a sensação de instabilidade.

Luxação posterior

- Clinicamente, uma luxação glenoumeral posterior não se apresenta com uma deformidade marcante; além do mais, o membro superior lesado está tipicamente mantido na tradicional posição de tipoia do ombro, com rotação interna e adução.
- É importante um cuidadoso exame neurovascular para se descartar uma lesão do nervo axilar, apesar de ser muito menos comum que com as luxações glenoumerais anteriores.
- No exame, pode-se notar a rotação externa limitada (frequentemente $<0°$) e a elevação anterior limitada (frequentemente $<90°$).

- Pode-se observar uma massa palpável posterior ao ombro, achatamento do ombro anterior e uma proeminência do coracoide.

Luxação atraumática

- Os pacientes apresentam-se com uma história de luxações recorrentes com redução espontânea.
- Em geral os pacientes relatarão uma história de traumatismo mínimo ou luxação voluntária, frequentemente sem dor.
- Uma instabilidade multidirecional pode estar presente bilateralmente, assim como muitas características de frouxidão de múltiplas articulações, inclusive a hiperextensibilidade dos cotovelos, joelhos e articulações metacarpofalangianas. Podem estar presentes estrias.
- **Sinal do sulco:** é a depressão na pele abaixo do acrômio com a tração longitudinal.

Luxação superior e inferior (luxação ereta)

- Extremamente rara em crianças, embora já foram relatados casos.
- Pode estar associada a patologias hereditárias como a síndrome de Ehlers-Danlos.

Avaliação radiológica

- **Está indicado uma série trauma do ombro afetado:** incidências AP, perfil e axilar.
- **Incidência axilar de Velpeau:** a cooperação frequentemente é um problema na criança com dor, irritável e machucada. Se não puder ser obtida uma incidência axilar padrão, o paciente pode ser deixado com uma tipoia e inclinado obliquamente para trás, 45° por cima da chapa radiográfica. O feixe é direcionado caudalmente, ortogonal à chapa radiográfica, resultando em uma incidência axilar com ampliação.
- Incidências especiais (ver Cap. 14).
  - **Incidência axilar de West Point:** tirada com o paciente na posição de decúbito ventral com o feixe de raios X direcionados cefalicamente para a axila 25° a partir do horizontal e 25° medialmente. Ela proporciona uma incidência tangencial da borda da glenoide anteroinferior.

- **Incidência de Hill-Sachs:** uma radiografia AP é tirada com o ombro na rotação interna máxima para visualizar o defeito posterolateral (lesão de Hill-Sachs) causado por uma fratura por impressão sobre a borda da glenoide.
- **Incidência da chanfradura de Stryker:** o paciente fica na posição de decúbito dorsal com a palma ipsolateral no alto da cabeça e o cotovelo apontando reto para cima. O feixe de raios X é direcionado 10° cefalicamente, na direção do coracoide. È possível visualizarem-se 90% dos defeitos posterolaterais da cabeça umeral.

- A tomografia computadorizada pode ser útil na definição da cabeça umeral ou das fraturas por impressão, corpos livres e nas lesões ósseas labrais anteriores (lesão de Bankart óssea).
- A artrografia com contraste único ou duplo pode ser utilizada em casos nos quais o diagnóstico pode ser obscuro; ela pode demonstrar a pseudoluxação, ou a epifisiólise traumática do úmero proximal, em um neonato com uma aparente luxação glenoumeral.
- As imagens de ressonância magnética podem ser usadas para identificar as patologias do manguito rotador, capsula e *labrum* da glenoide (lesão de Bankart).
- As luxações atraumáticas podem demonstrar aplasia congênita ou ausência da glenoide na avaliação radiológica.

Classificação

Grau de estabilidade: luxação *vs.* subluxação.

Cronologia: congênita.
Aguda *vs* crônica.
Bloqueada (fixa).
Recorrente.
Adquirida: geralmente por repetidas lesões menores (natação, ginástica, levantamento de pesos); o *labrum* geralmente está intacto; frouxidão capsular; aumento do volume da articulação glenoumeral; subluxação comum.

Força:
Atraumática: geralmente devido a uma frouxidão congênita; nenhuma lesão; frequentemente assintomática; reduz-se sozinha.

Traumática: em geral causada por uma lesão grande; o *labrum* anteroinferior pode ser destacado (lesão de Bankart); unidirecional; geralmente requer assistência para sua redução.

Contribuição do paciente: voluntária *vs.* involuntária.

Direção: Subcoracoide.
Subglenoide.
Intratorácica.

Tratamento

- A redução fechada deve ser realizada após avaliação clínica adequada e administração de analgésicos e/ou sedação. As técnicas incluem (ver figuras no Cap. 14) as descritas a seguir.
  - ***Tração–contratração:*** com o paciente na posição de decúbito dorsal, coloca-se um lençol na axila do ombro afetado com tração aplicada para contrabalançar a tração axial imposta sobre o membro superior afetado. Uma tração contínua e mantida eventualmente resulta em fadiga da musculatura em espasmo, e permite a redução da cabeça do úmero.
  - ***Técnica de Stimson:*** o paciente é colocado em decúbito ventral na maca com o membro superior afetado pendendo para fora da maca. Aplica-se uma tração suave manual ou com peso de 2,5 kg, com a redução sendo efetuada ao longo de 15–20 minutos.
  - ***Manobra de Steel:*** com o paciente em decúbito dorsal, o examinador apoia o cotovelo em uma das mãos enquanto o antebraço e o punho com a outra. O membro superior é abduzido até 90° e é lentamente rodado externamente. Aplica-se uma pressão com o polegar para empurrar a cabeça umeral para o seu lugar, seguida por adução e rotação interna do ombro conforme a extremidade é colocada ao longo do tórax. Há uma incidência maior de fratura iatrogênica.
- Após a redução, as luxações anteriores agudas são tratadas com imobilização em tipoia. O tempo total na tipoia é discutível, mas pode ser de até 4 semanas, após as quais se institui um agressivo programa de reabilitação para o manguito rotador. As luxações posteriores são tratadas por 4 semanas em uma tipoia comercial ou gesso *spica* com o ombro na posição neutra, seguindo-se pela fisioterapia.

- A luxação recorrente ou fraturas por avulsão da borda glenoide associadas (lesão de Bankart óssea) podem precisar de um tratamento cirúrgico, incluindo redução e fixação interna da margem da glenoide anterior, reparo da lesão de Bankart (laceração labral anterior), redução do volume capsular ou capsulorrafia. No pós-operatóprio a criança é colocada em uma tipoia para imobilização durante 4–6 semanas, com progressões graduais nos exercícios de mobilização e fortalecimento.
- As luxações atraumáticas raramente precisam de manobras de redução, pois a redução espontânea é a regra. Apenas após um programa de reabilitação supervisionado agressivo, para o fortalecimento do manguito rotador e do deltoide ter sido completado, deve-se considerar uma intervenção cirúrgica. A reabilitação vigorosa pode dispensar a necessidade de intervenção cirúrgica em até 85% dos casos.
- A avaliação psiquiátrica pode ser necessária no tratamento dos luxadores voluntários.

Complicações

- **Luxações recorrentes:** a incidência é de 50–90%, com taxas decrescentes de recorrência com o aumento da idade do paciente (até 100% em crianças com menos de 10 anos). Podem necessitar de uma intervenção cirúrgica, com taxa de sucesso >90% na prevenção de futuras-luxações.
- **Rigidez do ombro:** os procedimentos que têm como objetivo aumentar a ação dos constritores estáticos e dinâmicos (encurtamento do tendão do subescapular, redução do volume capsular etc.) podem resultar em "constrição excessiva" ocasionando perda na amplitude dos movimentos, assim como possível subluxação na direção oposta, com subsequente artrite glenoumeral acelerada.
- **Lesão neurológica:** pode ocorrer lesão neuropráxica dos nervos na proximidade da articulação glenoumeral, em especial o nervo axilar e, menos comumente, o nervo musculocutâneo, mas ela em geral se resolve com o passar do tempo; a não recuperação neurológica após 3 meses pode justificar uma exploração cirúrgica.
- **Lesão vascular:** a lesão por tração à artéria axilar foi relatada em associação à lesão nervosa ao plexo braquial.

44 Cotovelo em pediatria

EPIDEMIOLOGIA

- As fraturas do cotovelo representam 8–9% de todas as fraturas das extremidades superiores em crianças.
- De todas as fraturas do cotovelo, 85% ocorrem no úmero distal; 55–75% são supracondilares.
- A maioria ocorre em pacientes entre 5–10 anos de idade, mais comumente em meninos.
- Há uma distribuição sazonal das fraturas do cotovelo em crianças, com a maioria delas ocorrendo durante o verão, e o menor número durante o inverno.

ANATOMIA

- **O cotovelo consiste em 3 articulações:** a ulnoumeral, a radiocapitelar e a radioulnar proximal.
- A vascularização do cotovelo é uma ampla rede anastomótica que forma os suprimentos intraósseos e extraósseos.
  - O capitelo é irrigado por um ramo posterior da artéria braquial que penetra pela crista lateral.
  - A tróclea é irrigada por um ramo medial que entra ao longo da crista medial não articular e um ramo lateral que cruza a fise.
  - Não existe conexão anastomótica entre esses 2 vasos.
- A superfície articular do capitelo e da tróclea projeta-se distal e anteriormente, com um ângulo de aproximadamente 30–45°. O centro de rotação da superfície articular de cada côndilo encontra-se no mesmo eixo horizontal; portanto, o desalinhamento das relações dos côndilos entre si modifica os seus arcos de rotação, limitando a flexão e a extensão.
- O ângulo de carregamento é influenciado pela obliquidade da fise distal do úmero, sendo, em média, de 6° nas meninas e 5° em meninos, e é importante na avaliação dos distúrbios do crescimento angular.
- Além da angulação anterior do úmero distal, há uma rotação horizontal dos côndilos umerais com relação à diáfise, com o

côndilo lateral rodado medialmente 5°. Nas fraturas supracondilares com desvio, esta rotação frequentemente é maior.

- O cotovelo é responsável por apenas 20% do crescimento longitudinal do membro superior.
- **Ossificação:** com exceção do capitelo, os centros de ossificação aparecem aproximadamente 2 anos antes nas meninas, em comparação com os meninos.
- **CRMTOL:** recurso mnemônico para o aparecimento dos centros de ossificação ao redor do cotovelo (Fig. 44.1).

Capitelo:	6 meses a 2 anos; inclui a crista lateral da tróclea.
Cabeça do rádio:	4 anos.
Epicôndilo medial:	6–7 anos.
Tróclea:	8 anos.
Olécrano:	8–10 anos; frequentemente múltiplos centros, que por fim fusionam-se.
Epicôndilo lateral:	12 anos.

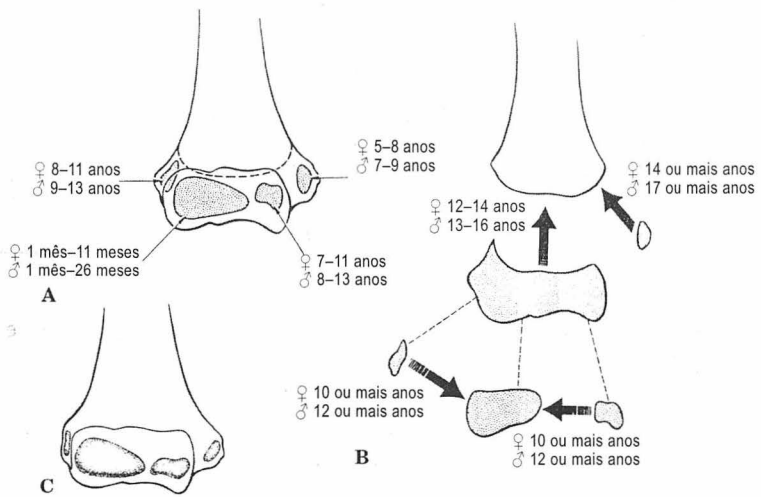

FIGURA 44.1 Ossificação e fusão dos centros secundários do úmero distal. **(A)** As idades médias do início da ossificação dos diversos centros de ossificação são mostradas tanto para meninos quanto para meninas. **(B)** As idades nas quais esses centros se fusionam uns com os outros são mostradas para meninos e meninas. **(C)** A contribuição de cada centro secundário para a arquitetura global do úmero distal é representada pelas *linhas tracejadas*. (De Rockwood CA, Wilkins KE, Beaty JH. *Fractures and Dislocations in Children*. Philadelphia; Lippincott-Raven; 1999:662.)

MECANISMO DA LESÃO

- **Indireto:** mais comumente é o resultado de uma queda sobre o membro superior estendido.
- **Direto:** traumatismo direto ao cotovelo pode ocorrer por uma queda sobre um cotovelo flexionado ou por um objeto atingindo o cotovelo (p. ex., um bastão de beisebol, automóvel).

AVALIAÇÃO CLÍNICA

- Os pacientes tipicamente apresentam-se com graus variáveis de deformidades grosseiras, em geral acompanhadas por dor, edema, dolorimento, irritabilidade e recusa a utilizar o membro lesado.
- O ombro ipsolateral, a diáfise umeral, o antebraço, o punho e a mão devem ser examinados em busca de lesões associadas.
- Deve-se realizar um cuidadoso exame neurovascular, com a documentação da integridade dos nervos mediano, radial e ulnar, assim como dos pulsos distais e do enchimento capilar. A flexão do cotovelo na presença de um edema antecubital pode causar problemas neurovasculares; a avaliação repetida da integridade neurovascular é essencial após qualquer manipulação ou tratamento.
- Todos os aspectos do cotovelo devem ser examinados, em busca de possíveis lesões abertas; uma suspeita clínica pode ser seguida pela injeção intra-articular de soro fisiológico dentro do cotovelo, para avaliação de uma possível comunicação intra-articular de uma laceração.

AVALIAÇÃO RADIOLÓGICA

- As incidências padrões anteroposterior (AP) e perfil do cotovelo devem ser realizadas. Na incidência AP, podem ser determinadas as relações angulares a seguir (Fig. 44.2):
  - **Ângulo de Baumann:** é a angulação da linha fisária do côndilo lateral com o eixo longitudinal do úmero; o normal é de 15–20° e igual ao lado oposto.
  - **Ângulo umeral-ulnar:** é obtido pela interseção das linhas que seguem as diáfises do úmero e da ulna, refletindo melhor o verdadeiro ângulo de carregamento.
  - **Ângulo metafisário-diafisário:** é formado pela interseção da linha da diáfise umeral com a linha que passa pelos pontos mais largos da metáfise umeral distal.

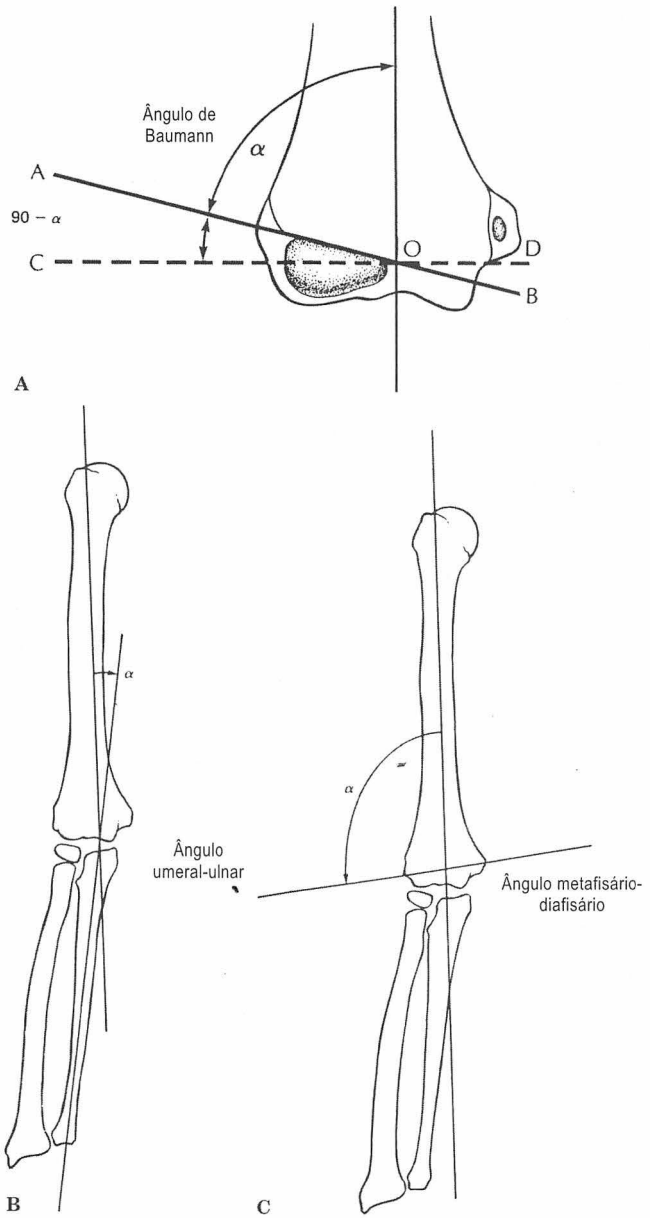

FIGURA 44.2 Ângulos na incidência anteroposterior do cotovelo. **(A)** O ângulo de Baumann (α). **(B)** O ângulo umeral-ulnar. **(C)** O ângulo metafisário-diafisário. (De O'Brien WR, Eilert RE, Chang FM, *et al.* The methaphyseal–diaphyseal angle as a guide to treating supracondylar fractures of the humerus in children, unpublished data, 1999.)

- Em uma radiografia lateral verdadeira do cotovelo flexionado a 90°, devem ser observados os pontos de referência a seguir (Fig. 44.3):
  - **Sinal da lágrima:** sombra radiológica formada pela margem posterior da fossa coronoide anteriormente, pela margem anterior da fossa do olécrano posteriormente e pela margem superior do centro de ossificação capitelar inferiormente.
  - **Ângulo diafisário-condilar:** projeta-se 30–45° anteriormente: a fise capitelar posterior é tipicamente mais larga que a fise anterior.

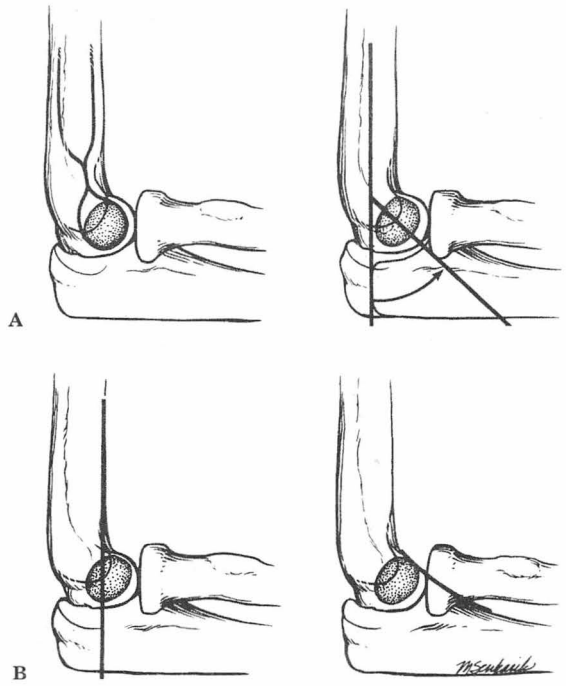

FIGURA 44.3 Suprimento sanguíneo intraósseo do úmero distal. **(A)** Os vasos que irrigam a epífise do côndilo lateral penetram no aspecto posterior e fazem um trajeto por uma distância considerável antes de atingirem o núcleo ossificante. **(B)** Dois vasos definidos irrigam o centro de ossificação da crista medial da tróclea. O lateral penetra atravessando a fise. O medial penetra por meio da borda não articular da crista medial. (De Rockwood CA, Wilkins KE, Beaty JH. *Fractures and Dislocations in Children.* Philadelphia: Lippincott-Raven; 1999:663.)

- **Linha umeral anterior:** quando estendida distalmente, deve fazer uma interseção com o terço medial do centro de ossificação capitelar.
- **Linha coronoide:** direcionada proximalmente ao longo da borda anterior do processo coronoide, deve ser tangencial ao aspecto anterior do côndilo lateral.

- Incidências especiais.
  - **Incidência de Jones:** a dor pode limitar a radiografia AP do cotovelo em extensão; nesses casos, pode-se tirar uma radiografia com o cotovelo hiperflexionado e o feixe direcionado para o cotovelo através do antebraço superposto com o braço apoiado sobre o chassi em rotação neutra.
  - As incidências com rotação interna e externa (incidências de coluna) podem ser realizadas nos casos em que se suspeita de uma fratura, mas isso não foi claramente demonstrado nas incidências de rotina. Podem ser particularmente úteis na identificação do processo coronoide ou das fraturas da cabeça do rádio.
- O cotovelo contralateral deve ser radiografado para comparação, assim como deve ser feita a identificação dos centros de ossificação. Pode haver uma *pseudofratura* de um centro de ossificação, na qual uma aparente fragmentação de um centro de ossificação pode representar uma variante do desenvolvimento, em vez de uma verdadeira fratura, que pode ser esclarecido com incidências comparativas do cotovelo contralateral ileso.
- **Sinais dos coxins adiposos:** 3 coxins adiposos superpõem-se às principais estruturas do cotovelo (Fig. 44.4):
  - **Coxim adiposo anterior (coronoide):** lucência triangular observada anterior ao úmero distal, que pode representar um desvio do coxim adiposo devido a um derrame articular subjacente. A fossa coronoide é rasa; portanto, o desvio anterior do coxim adiposo é sensível a derrames pequenos. No entanto, um coxim adiposo exuberante pode ser observado sem traumatismo associado, diminuindo a especificidade do sinal do coxim adiposo anterior.
  - **Coxim adiposo posterior (olécrano):** a fossa profunda do olécrano normalmente contém todo o coxim adiposo posterior. Portanto, apenas derrames moderados a grandes causam um desvio posterior, resultando em elevada especificidade do sinal do coxim adiposo posterior para as patologias intra-articulares (uma fratura está presente em mais de 70% das vezes quando se observa o sinal do coxim adiposo posterior).

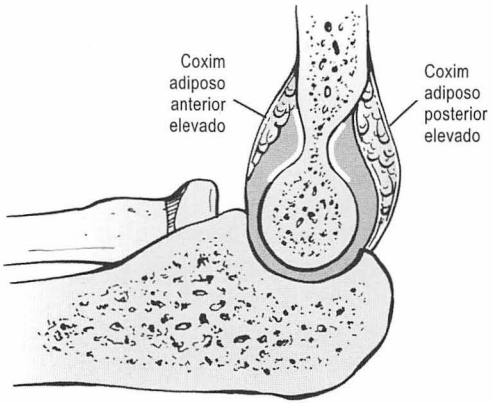

FIGURA 44.4 Coxins adiposos anterior e posterior elevados. (Adaptada de *The Journal of Bone and Joint Surgery*, em Bucholz RW, Heckman JD, Court-Brown C, *et al.*, eds. *Rockwood and Green's Fractures in Adults*. 6ª ed. Philadelphia: Lippincott Williams & Wilkins, 2006.)

- **Coxim adiposo do supinador:** representa uma camada adiposa sobre o aspecto anterior do músculo supinador, conforme ele se envolve em torno do rádio proximal. O desvio anterior desse coxim adiposo pode representar uma fratura do colo radial; no entanto, relatou-se que esse sinal é positivo em apenas 50% dos casos.
- Os coxins adiposos anterior e posterior podem não ser observados após a luxação do cotovelo devido a uma ruptura da cápsula articular, que descomprime o derrame articular.

FRATURAS ESPECÍFICAS

Fraturas umerais supracondilares

Epidemiologia

- Abrangem 55–75% de todas as fraturas do cotovelo.
- A incidência entre homens e mulheres é de 3:2.
- O pico de incidência é dos 5–8 anos, após esta idade as luxações tornam-se mais frequentes.
- O lado esquerdo, ou o não dominante, é o mais frequentemente lesado.

Anatomia

- O remodelamento ósseo nos pacientes entre 5–8 anos causa uma redução do diâmetro anteroposterior reduzido na região supracondilar, tornando essa área suscetível à lesão.
- A frouxidão ligamentar nessa idade aumenta a probabilidade de lesão por hiperextensão.
- A cápsula anterior é espessada e mais forte que a cápsula posterior. Em extensão, as fibras da cápsula anterior ficam estiradas, servindo como um fulcro com o qual o olécrano torna-se firmemente encaixado na sua fossa. Com uma força extrema, a hiperextensão pode causar uma colisão do olécrano sobre sua fossa superior e a região supracondilar.
- O periósteo permanece intacto do lado do desvio.

Mecanismo da lesão

- **Tipo extensão:** a hiperextensão ocorre durante a queda sobre uma das mãos estendida, com ou sem a força em varo/valgo. Se a mão estiver em pronação, ocorre um desvio posteromedial. Se a mão estiver em supinação, ocorre um desvio posterolateral. O desvio posteromedial é o mais comum.
- **Tipo flexão:** a causa é um traumatismo direto ou uma queda sobre um cotovelo flexionado.

Avaliação clínica

- Os pacientes tipicamente apresentam-se com um cotovelo edemaciado e doloroso à mobilização.
- **Angulação em formato de S do cotovelo:** uma fratura completa (do tipo III) resulta em 2 pontos de angulação deixando o cotovelo em formato de S.
- **Sinal de Pucker:** é a formação de uma dobra na pele anteriormente, secundária à penetração do fragmento proximal para dentro do músculo braquial; ele deve alertar o examinador que a redução da fratura pode ser difícil com a manipulação simples.
- **Exame neurovascular:** deve-se realizar um meticuloso exame neurovascular com a documentação da integridade dos nervos mediano, radial e ulnar, assim como dos seus ramos terminais. O enchimento capilar e os pulsos distais, assim como o calor da mão, devem ser documentados. O exame deve ser repetido após a colocação do gesso ou a manipulação.

Classificação

Tipo extensão

Representa 98% das fraturas umerais supracondilares em crianças.

Gartland

Baseia-se no grau de desvio.

Tipo I: sem desvio.

Tipo II: desviada com a cortical posterior intacta; pode ser angulada ou rodada.

Tipo III: completamente desviada; posteromedial ou posterolateral.

Tipo flexão

Representa 2% das fraturas umerais supracondilares em crianças.

Gartland

Tipo I: sem desvio.

Tipo II: desviada com a cortical anterior intacta.

Tipo III: desvio completo; geralmente anterolateral.

Tratamento

Tipo extensão

Tipo I: imobilização em gesso longo ou tala a 60–90° de flexão é indicada durante 2–3 semanas.

Tipo II: frequentemente é redutível pelos métodos fechados, seguidos pelo engessamento; pode precisar da colocação de pinos se for instável (pinos cruzados *vs.* 2 pinos laterais) ou se a redução não puder ser mantida sem flexão excessiva que coloque as estruturas neurovasculares sob risco.

Tipo III: tentar uma redução fechada e colocação de pinos; a tração (tração esquelética do olécrano) pode ser necessária para as fraturas cominutivas com edema acentuado ou dano dos tecidos moles.

A redução aberta e a fixação interna podem ser necessárias para as fraturas com instabilidade rotacional, expostas e aquelas com lesões neurovasculares (pinos cruzados *vs.* 2 pinos laterais).

- Conceitos envolvidos na redução.
  - O desvio é corrigido nos planos coronal e horizontal antes do plano sagital.

- □ A hiperextensão do cotovelo com a tração longitudinal é utilizada para obter-se a aposição, o que apenas ocasionalmente é necessário.
- □ A flexão do cotovelo é feita enquanto se aplica uma força posterior ao fragmento distal.
- □ Recomenda-se a estabilização com o controle do desvio nos planos coronal, sagital e horizontal.
- □ Colocam-se primeiramente os pinos laterais para se obter uma estabilização provisória e, se for necessário um pino medial, o cotovelo pode ser estendido antes de sua colocação, para ajudar a proteger o nervo ulnar.

Tipo flexão

Tipo I: imobilização em um gesso longo em extensão quase completa é indicada durante 2–3 semanas.

Tipo II: a redução fechada é seguida pela colocação percutânea de pinos, sendo 2 laterais ou cruzados.

Tipo III: a redução frequentemente é difícil; a maioria requer redução aberta e fixação interna com pinos cruzados.

- A imobilização em um gesso longo (ou tala posterior se o edema for um problema) com o cotovelo flexionado <90°, dependendo da extensão do edema, e o antebraço na posição neutra deve ser mantida durante 3 semanas no pós-operatório, sendo que neste momento o gesso pode ser retirado e removidos os pinos. O paciente então deve ser mantido com uma tipoia quando apresentar risco de cair e exercitar-se na amplitude completa dos movimentos. As atividades esportivas devem ser restritas por mais 3 semanas.

Complicações

- **Lesão neurológica (7–10%):** pode ser causada por uma lesão por tração no momento da fratura ou, muito raramente, durante a redução. As estruturas neurovasculares podem ficar aprisionadas ou comprimidas no local da fratura. A lesão neurológica também é um componente da contratura isquêmica de Volkmann. A maioria das lesões observadas nas fraturas supracondilares do úmero é neuropraxia, não necessitando de tratamento algum.
  - □ Nervo mediano/nervo interósseo anterior (mais comum).
  - □ Nervo radial.

- □ **Nervo ulnar:** mais comum nas fraturas supracondilares do tipo em flexão; a lesão precoce pode resultar de uma compressão sobre a espícula medial do fragmento medial; a lesão tardia pode representar uma deformidade progressiva em valgo do cotovelo. Ela frequentemente é iatrogênica nas fraturas supracondilares do tipo extensão, após a colocação de pinos mediais.

- **Lesão vascular (0,5%):** pode representar uma lesão direta à artéria braquial ou ser secundária a edema antecubital, o que enfatiza a necessidade de um cuidadoso exame neurovascular, tanto à apresentação inicial como após a manipulação ou engessamento, especialmente após se realizar a flexão do cotovelo. Justifica-se observação se o pulso estiver ausente, e mesmo assim a mão ainda estiver bem perfundida e quente.
- **Perda de mobilidade:** uma perda >5° de mobilidade do cotovelo ocorre em 5% dos casos, secundária a uma redução que não foi bem-sucedida ou a uma contratura do tecido mole.
- **Miosite ossificante:** rara e observada após manipulação vigorosa.
- **Deformidade angular (varo mais frequentemente que valgo):** significativa em 10–20%; a ocorrência diminuiu com a colocação de pinos percutâneos (3%), comparada com redução e colocação de gesso apenas (14%).
- **Síndrome compartimental (<1%):** complicação rara que pode ser exacerbada pela hiperflexão do cotovelo quando houver edema excessivo na fossa cubital.

Fraturas fisárias do côndilo lateral

Epidemiologia

- Abrangem 17% de todas as fraturas distal do úmero.
- O pico etário é aos 6 anos de idade.
- Frequentemente os resultados são menos satisfatórios que nas fraturas supracondilares, pelas razões a seguir:
  - □ O diagnóstico é menos óbvio e pode não ser feito em casos sutis.
  - □ A perda da mobilidade é mais importante, devido à sua natureza intra-articular.
  - □ A incidência de distúrbios do crescimento é maior.

Anatomia

- O centro de ossificação do côndilo lateral estende-se até a crista lateral da tróclea.
- As fraturas fisárias do côndilo lateral tipicamente são acompanhadas por uma ruptura nos tecidos moles entre as origens dos músculos extensor longo radial do carpo e braquiorradial; essas origens permanecem inseridas ao fragmento distal livre, sendo responsáveis pelo desvio inicial e tardio da fratura.
- A ruptura da crista lateral da tróclea (fraturas do tipo II de Milch) resulta em uma subluxação posterolateral do rádio e da ulna proximal, com consequente cúbito valgo; uma translocação posterolateral grave pode levar ao diagnóstico errôneo de luxação primária do cotovelo.

Mecanismo da lesão

- **Teoria do "puxão":** as lesões por avulsão ocorrem pela origem do extensor comum, devido a um estresse em varo exercido sobre o cotovelo estendido.
- **Teoria do "empurrão":** uma queda sobre uma extremidade superior estendida resulta em uma carga axial ao longo do antebraço, causando uma compressão da cabeça radial sobre o côndilo lateral.

Avaliação clínica

- Diferentes do paciente com uma fratura supracondilar do cotovelo, aqueles com fraturas do côndilo lateral tipicamente apresentam-se com pouca deformidade visível do cotovelo, além de um leve edema pelo hematoma da fratura, mais proeminente sobre o aspecto lateral do úmero distal.
- Podem-se palpar crepitações associadas aos movimentos de supinação-pronação do cotovelo.
- Podem-se observar dor, edema, dolorimento à palpação, mobilização dolorosa e dor à extensão do punho contra resistência.

Avaliação radiológica

- Devem ser obtidas incidências em AP, perfil e oblíqua do cotovelo.
- As incidências realizadas durante um estresse em varo podem acentuar o desvio da fratura.

- Em uma criança pequena cujo côndilo lateral não esteja ossificado, pode ser difícil distinguir entre uma fratura fisária do côndilo lateral e uma fratura fisária de úmero distal completa. Em tais casos, uma artrografia pode ser útil e a relação entre o côndilo lateral e o rádio proximal é crítica.
  - **Fratura fisária do côndilo lateral:** altera a relação normal com desvio do rádio proximal lateralmente, devido a uma perda de estabilidade proporcionada pela crista lateral do úmero distal.
  - **Fratura de toda a fise umeral distal:** a relação do côndilo lateral com o rádio proximal permanece intacta, frequentemente acompanhada por um desvio posteromedial do rádio e da ulna proximais.
- As imagens de ressonância magnética (RM) podem ajudar na elucidação da direção da linha de fratura e do padrão da fratura.

Classificação

Milch

Tipo I: a linha de fratura faz um trajeto lateral à tróclea e para dentro do sulco capitulotroclear. Representa uma fratura do tipo IV de Salter-Harris; o cotovelo está estável, pois a tróclea está intacta; é menos comum (Fig. 44.5.)

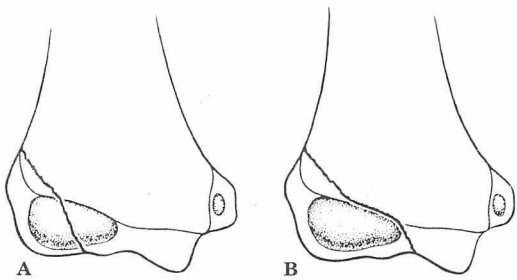

FIGURA 44.5 Fraturas fisárias do côndilo lateral. **(A)** Lesão fisária do tipo IV de Salter-Harris (Milch do tipo I). **(B)** Lesão fisária do tipo II de Salter-Harris (Milch do tipo II). (De Rockwood CA, Wilkins KE, Beaty JH, *Fractures and Dislocations in Children.* Philadelphia; Lippincott-Raven; 1999:753.)

Tipo II: a linha de fratura estende-se para dentro do ápice da tróclea. Ela representa uma fratura do tipo II de Salter-Harris: o cotovelo é instável, pois a tróclea está fraturada (é mais comum) (Fig. 44.5).

Jakob

Estágio I: fratura sem desvio, com superfície articular intacta.
Estágio II: fratura com desvio moderado.
Estágio III: desvio completo e rotação com instabilidade do cotovelo.

Tratamento

Conservador

- Fraturas sem desvios ou com desvios mínimos (estágio I de Jakob: <2 mm) (40% das fraturas) podem ser tratadas com simples imobilização em uma tala posterior ou gesso longo, com o antebraço em posição neutra e o cotovelo flexionado 90°. Isso é mantido por 3–6 semanas, até que haja cicatrização da fratura; após se instituem exercícios de mobilização.
- A redução fechada com uma força em varo, assim como a supinação e a extensão, podem ser tentadas em fraturas do tipo II de Jakob. Se for obtida a redução da articulação, ela deve ser mantida com fios percutâneos, para impedir desvios tardios. Pode-se realizar uma artrografia para assegurar-se de que se obteve a redução.

Cirúrgico

- A redução aberta é necessária para as fraturas instáveis nos estágios II e III de Jakob (60%).
  - O fragmento pode ser mantido com 2 fios de Kirschner cruzados, lisos e que divergem na metáfise.
  - A passagem de fios lisos através da fise tipicamente não resulta em distúrbios de crescimento.
  - Deve-se tomar cuidado quando se está dissecando próximo do aspecto superior do fragmento do côndilo lateral, pois o único suprimento vascular é fornecido através dos tecidos moles dessa região.
  - No pós-operatório, o cotovelo é mantido em um gesso longo com 60–90° de flexão com o antebraço em posição neutra. O gesso é retirado com 3–6 semanas de pós-operatório com a eliminação da dor. Instituem-se os exercícios ativos.

- Se o tratamento for tardio (por mais de 3–6 semanas), deve-se considerar veementemente o tratamento fechado, qualquer que seja o grau de desvio, devido à elevada incidência de osteonecrose do fragmento condilar e à rigidez significativa da articulação com a redução aberta tardia.

Complicações

- **Hipercrescimento do côndilo lateral com formação de esporões:** em geral resulta de um retalho periósteo ossificado levantado a partir do fragmento distal no momento da lesão ou da cirurgia. Pode representar um problema cosmético (cúbito pseudovaro), conforme o cotovelo ganha a aparência de varo devido à proeminência lateral, mas geralmente não é um problema funcional.
- **Demora na consolidação ou pseudoartrose (mais de 12 semanas):** em geral é causada por tração dos extensores e má circulação metafisária do fragmento do côndilo lateral, mais comumente em pacientes tratados de forma não cirúrgica. Pode resultar em cúbito valgo, precisando de uma transposição do nervo por para uma paralisia tardia do nervo ulnar. O tratamento varia desde conduta expectante até uma osteotomia e fixação com compressão tardia ou após a maturidade esquelética.
- **Deformidade angular:** o cúbito valgo ocorre mais frequentemente que o varo, devido à parada de crescimento da fise lateral. Uma paralisia tardia do nervo ulnar pode desenvolver-se, precisando de transposição.
- **Comprometimento neurológico:** raro no contexto agudo. A paralisia do nervo ulnar tardia pode desenvolver-se como um resultado do cúbito valgo.
- **Osteonecrose:** pode ser iatrogênica, especialmente quando a intervenção cirúrgica for adiada, e resultar em uma deformidade em "cauda de peixe", com uma lacuna persistente entre o centro de ossificação fisário lateral e a ossificação medial da tróclea. A osteonecrose não parece ter sequelas clínicas a longo prazo.

Fraturas fisárias do côndilo medial

Epidemiologia

- Representam menos de 1% das fraturas umerais distais.
- A idade típica varia de 8–14 anos.

Anatomia

- As fraturas condilares mediais são do tipo IV de Salter-Harris, com um componente intra-articular envolvendo a tróclea e um componente extra-articular envolvendo a metáfise medial e o epicôndilo medial (origem no flexor comum).
- Apenas a crista medial é ossificada pelos centros de ossificação secundários da epífise do côndilo medial.
- O suprimento vascular para o epicôndilo medial e a metáfise deriva do grupo muscular flexor. O suprimento vascular do aspecto lateral da crista medial da tróclea atravessa a superfície da fise do côndilo medial, tornando-a vulnerável às rupturas fisárias mediais, com possíveis complicações avasculares e deformidade "em cauda de peixe".

Mecanismo da lesão

- **Direto:** traumatismo à extremidade do cotovelo, como uma queda sobre o cotovelo flexionado, resulta em uma compressão traumática provocada pela incisura semilunar do olécrano sobre a tróclea, dividindo-a com a linha de fratura estendendo-se proximalmente para a região metafisária.
- **Indireto:** uma queda sobre uma das mãos estirada, com um estresse em valgo sobre o cotovelo, resulta em lesão por avulsão, com a linha de fratura começando na metáfise e propagando-se distalmente pela superfície articular.
- São consideradas imagens em espelho das fraturas fisárias do côndilo lateral.
- Uma vez dissociados do cotovelo, os poderosos músculos flexores do antebraço produzem uma rotação sagital anterior do fragmento.

Avaliação clínica

- Os pacientes tipicamente apresentam-se com dor, edema e dolorimento à palpação sobre o aspecto medial do úmero distal. A mobilização é dolorosa, especialmente à flexão sob resistência do punho.
- Um exame neurovascular minucioso é importante, pois pode haver sintomas do nervo ulnar.
- Um erro comum é diagnosticar uma fratura fisária do côndilo medial erroneamente como uma fratura epicondilar medial isolada, que ocorre com base em dolorimento e edema medial-

mente, em conjunto com radiografias demonstrando uma fratura epicondilar medial apenas, resultado da ausência de um centro de ossificação do côndilo medial em pacientes mais jovens.

- As fraturas epicondilares mediais frequentemente estão associadas a luxações do cotovelo, em geral posterolaterais; as luxações do cotovelo são extremamente raras antes do início da ossificação da epífise do côndilo medial. Nas fraturas fisárias condilares mediais, é comum a subluxação do cotovelo posteromedialmente. Um sinal de coxim adiposo positivo indica uma fratura intra-articular, enquanto uma fratura epicondilar medial é tipicamente extra-articular, sem o sinal do coxim adiposo observado nas radiografias.

Avaliação radiológica

- As incidências em AP, perfil e oblíqua do cotovelo devem ser realizadas.
- Em crianças pequenas, cujo centro de ossificação do côndilo medial ainda não está presente, as radiografias podem demonstrar uma fratura na região epicondilar; em tais casos, uma artrografia pode delinear o trajeto da fratura através da superfície articular, indicando uma fratura fisária do côndilo medial.
- As incidências sob estresse podem ajudar a distinguir as fraturas epicondilares (lassidão em valgo) das fraturas condilares (lassidão tanto em varo quanto em valgo).
- A RM pode ajudar a detectar a direção da linha de fratura e o padrão da fratura.

Classificação

Milch (Fig. 44.6)

Tipo I – **linha de fratura através do ápice da tróclea:** tipo II de Salter-Harris; apresentação mais comum.

Tipo II – **linha de fratura através do sulco capitulotroclear:** tipo IV de Salter-Harris; apresentação infrequente.

Kilfoyle

Estágio I: sem desvio, superfície articular intacta.

Estágio II: linha de fratura completa com desvio mínimo.

Estágio III: desvio completo com rotação do fragmento pela tração dos flexores.

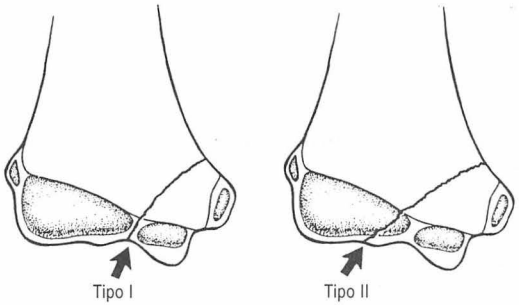

FIGURA 44.6 Padrões de fraturas. **Esquerda:** na lesão de Milch do tipo I, a linha de fratura termina na incisura troclear (*seta*). **Direita:** na lesão de Milch do tipo II, a linha de fratura termina no sulco capitulotroclear (*seta*). (De Rockwood CA, Wilkins KE, Beaty JH, *Fractures and Dislocations in Children.* Philadelphia; Lippincott-Raven; 1999:786.)

Tratamento

Conservador

- Fraturas sem desvio ou com desvio mínimo (estágio I de Kilfoyle) podem ser tratadas com imobilização em gesso longo ou tala posterior com o antebraço na posição neutra e o cotovelo flexionado 90° durante 3–4 semanas, seguindo-se exercícios de mobilização e fortalecimento.
- A redução fechada pode ser realizada com o cotovelo estendido e o antebraço pronado para aliviar a tensão de origem flexora, com a colocação de uma tala posterior ou gesso longo para braço. As reduções instáveis precisam de pinos percutâneos colocados com 2 pinos metafisários paralelos.
- A redução fechada frequentemente é difícil, devido ao edema do tecido mole medial, e a redução aberta em geral é necessária nas fraturas estágio II e III.

Cirúrgico

- As fraturas irredutíveis ou instáveis no estágio II ou III de Kilfoyle da fise do côndilo medial precisam de redução aberta e fixação interna. A rotação do fragmento do côndilo pode impedir o tratamento fechado bem-sucedido.
  - Uma abordagem medial pode ser utilizada, com identificação e proteção do nervo ulnar.

- A superfície posterior do fragmento do côndilo e o aspecto medial da crista medial da tróclea devem ser evitados na dissecção, pois proporcionam o suprimento vascular para a tróclea.
- Fios de Kirschner lisos colocados em uma configuração em paralelo estendendo-se até a metáfise podem ser usados para a fixação ou um parafuso esponjoso em adolescentes próximos à maturidade esquelética.
- A imobilização pós-operatória consiste em um gesso longo, com o antebraço em posição neutra e o cotovelo flexionado 90° durante 3–4 semanas, sendo que, durante esse tempo, os pinos e o gesso podem ser retirados e iniciados exercícios de mobilização ativa.

- Se o tratamento for adiado (por mais de 3–6 semanas), deve-se considerar o tratamento fechado, independentemente do grau de desvio, devido à elevada incidência de osteonecrose da tróclea e à rigidez significativa da articulação pela dissecção extensa com a redução aberta tardia.

Complicações

- **Falta de diagnóstico:** o mais comum é de uma fratura epicondilar medial, devido à ausência de ossificação do centro de ossificação do côndilo medial. Uma fratura fisária do côndilo medial diagnosticada tardiamente deve ser tratada de maneira conservadora.
- **Pseudoartrose:** incomum, e geralmente representa fraturas fisárias condilares mediais não tratadas, com desvio secundário à tração dos flexores com rotação. Elas tendem a apresentar uma deformidade em varo. Após a ossificação, pode-se observar a borda lateral do fragmento estendendo-se para o sulco capitulotroclear.
- **Deformidade angular:** as fraturas fisárias do côndilo medial sem tratamento ou tratadas podem demonstrar uma deformidade angular, geralmente em varo, secundária a um desvio angular ou pela parada de crescimento da fise medial. O cúbito valgo pode resultar do hipercrescimento do côndilo medial.
- **Osteonecrose:** pode ocorrer após redução aberta e fixação interna, especialmente quando se realiza uma dissecção extensa.
- **Neuropatia ulnar:** pode ser precoce, relacionada com o traumatismo, ou, mais comumente, tardia, relacionada com o desen-

volvimento de deformidades angulares ou cicatrizes. Sintomas persistentes podem ser abordados com a transposição do nervo ulnar.

Fraturas transfisárias

Epidemiologia

- A maioria ocorre em pacientes com menos de 6–7 anos.
- Antigamente, supunha-se que fossem lesões extremamente raras. Agora parece que, com o emprego de imagens avançadas (p. ex., RM), elas ocorrem de modo razoavelmente frequente, apesar de a incidência exata não ser conhecida, devido a erros de diagnóstico.

Anatomia

- A epífise inclui o epicôndilo medial até os 6–7 anos de idade em meninas e 8–9 anos em meninos, período em que ocorre a ossificação. As fraturas antes desse período, portanto, incluem o epicôndilo medial.
- Quanto menor a criança, maior o volume de úmero distal que é ocupado pela epífise distal; conforme a criança amadurece, a linha fisária progride distalmente, com uma fenda em formato de V formando-se entre as fises condilares medial e lateral. Essa fenda protege a epífise umeral distal de fraturas em crianças mais velhas, pois as linhas de fratura tendem a sair através da fenda.
- A superfície articular não está envolvida nessa lesão, e a relação entre o rádio e o capitelo é mantida.
- O diâmetro anteroposterior do osso nessa região é mais largo que na região supracondilar e, consequentemente, não há tanta inclinação ou rotação.
- O suprimento vascular para a crista medial da tróclea faz um trajeto diretamente através da fise; em caso de fratura, isso pode levar a alterações avasculares.
- A linha fisária está em uma localização mais proximal em pacientes mais jovens; portanto, as lesões por hiperextensão do cotovelo tendem a resultar em separações fisárias, em vez de fraturas supracondilares através do osso.

Mecanismo da lesão

- **Lesões ao nascimento:** forças rotacionais junto com a lesão por hiperextensão do cotovelo durante o trabalho de parto podem resultar em separação fisária umeral distal traumática.
- **Abuso infantil:** Bright demonstrou que a fise falha mais vezes em cisalhamento que em arqueameto puro ou tensão. Portanto, em bebês ou crianças pequenas, é preciso suspeitar de abuso infantil, pois uma elevada incidência de fraturas transfisárias está associada a isso.
- **Traumatismo:** pode resultar de lesões por hiperextensão com desvio posterior, junto com um momento rotacional.

Avaliação clínica

- Bebês ou recém-nascidos podem apresentar-se com pseudoparalisia da extremidade afetada, edema mínimo e "crepitações abafadas", pois a fratura envolve a cartilagem mole, em vez de tecido ósseo firme.
- Crianças mais velhas podem apresentar-se com edema pronunciado, recusa a usar a extremidade afetada e dor, que impedem um exame clínico útil ou a palpação dos pontos de referência ósseos. Em geral, devido à grande superfície de fratura, existe uma tendência menor para inclinação ou rotação do fragmento distal, resultando em menor deformidade do que a observada nas fraturas supracondilares. A relação óssea entre os epicôndilos umerais e o olécrano é mantida.
- Deve-se realizar um cuidadoso exame neurovascular, pois o edema da fossa cubital pode resultar em comprometimento neurovascular.

Avaliação radiológica

- Devem-se obter radiografias AP, perfil e oblíqua.
- O rádio e a ulna proximais mantêm relações anatômicas normais entre si, mas estão desviados posteromedialmente no que diz respeito ao úmero distal, que é considerado diagnóstico de uma fratura transfisária.
- As incidências comparativas do cotovelo contralateral podem ser utilizadas para identificar o desvio posteromedial.
- Na criança cuja epífise do côndilo lateral está ossificada, o diagnóstico é muito mais óbvio. Há manutenção da relação entre a epífise do côndilo lateral e a cabeça do rádio e o des-

vio posteromedial da epífise umeral distal em relação à diáfise umeral.

- As fraturas transfisárias com componentes metafisários grandes podem ser confundidas com uma fratura supracondilar baixa ou uma fratura da fise do côndilo lateral, que podem ser diferenciadas pela presença de um contorno liso da metáfise distal nas fraturas que envolvem toda a fise distal, em comparação com a borda irregular do aspecto distal do fragmento distal observado nas fraturas supracondilares.
- As luxações do cotovelo em crianças são raras, mas podem ser diferenciadas das fraturas transfisárias pelo desvio primariamente posterolateral e pela perturbação da relação entre a epífise do côndilo lateral e o rádio proximal.
- Uma artrografia pode ser útil para o esclarecimento do padrão da fratura e diferenciação de uma fratura intra-articular.
- A RM pode ser útil para a apreciação da direção da linha de fratura e do padrão da fratura.
- O ultrassom pode ser útil na avaliação dos neonatos e bebês nos quais a ossificação ainda não começou.

Classificação

DeLee

Baseia-se na ossificação do côndilo lateral.

Grupo A: bebê, antes do aparecimento do centro de ossificação do côndilo lateral (nascimento até 7 meses); o diagnóstico facilmente deixa de ser feito; do tipo I de Salter-Harris.

Grupo B: côndilo lateral ossificado (7 meses a 3 anos); do tipo I ou II de Salter-Harris (fragmento da metáfise).

Grupo C: grande fragmento metafisário, em geral saindo lateralmente (3–7 anos).

Tratamento

Como muitas dessas lesões em bebês e crianças que estão começando a deambular representam abuso infantil, não é raro os pais demorarem a procurar atendimento médico.

Conservador

- A redução fechada com imobilização é realizada com o antebraço pronado e o cotovelo em 90° de flexão se a lesão for re-

conhecida precocemente (em 4–5 dias). Isso é mantido por 3 semanas, período em que o paciente pode reassumir os movimentos ativos.

- Quando o tratamento é adiado além de 6–7 dias após a lesão, a fratura não deve ser manipulada, qualquer que seja o desvio, pois o fragmento epifisário não é mais móvel e outras lesões podem ser precipitadas; em vez disso, deve-se fazer uma imobilização para conforto. A maioria das fraturas acaba por remodelar-se por completo com o amadurecimento.

Cirúrgico

- As fraturas com padrão tipo C de DeLee ou as lesões instáveis precisam da colocação percutânea de pinos para a fixação. Geralmente realiza-se uma artrografia para determinar a adequação da redução.
- As deformidades em angulação ou em rotação que não podem ser reduzidas pelos métodos fechados podem precisar de redução aberta e fixação interna com pinos para fixação.
- No pós-operatório, o paciente pode ser imobilizado com o antebraço em posição pronada e o cotovelo flexionado 90°. Os pinos e o gesso são retirados em 3 semanas, período em que se permite a mobilização ativa.

Complicações

- **Pseudoartrose:** o cúbito varo é mais comum, apesar da incidência menor do que nas fraturas supracondilares do úmero, pois a superfície de fratura mais larga das fraturas transfisárias não permite tanta angulação, em comparação com as fraturas supracondilares.
- **Lesão neurovascular:** extremamente rara, pois as superfícies da fratura são cobertas por cartilagem. A redução fechada e a imobilização devem ser seguidas por avaliações repetidas do sistema neurovascular, pois o edema na fossa antecubital pode resultar em comprometimento neurovascular.
- **Pseudoartrose:** extremamente rara, pois o suprimento vascular para essa região é bom.
- **Osteonecrose:** pode estar relacionada com um importante desvio do fragmento distal ou lesão iatrogênica, especialmente com a exploração tardia.

Fraturas da apófise do epicôndilo medial

Epidemiologia

- Abrangem 14% das fraturas distais do úmero.
- Cinquenta por cento estão associadas a luxações do cotovelo.
- O pico etário é entre 11–12 anos.
- A proporção entre homens e mulheres é de 4:1.

Anatomia

- O epicôndilo medial é uma apófise de tração para o ligamento colateral medial e os flexores do punho. Ele não contribui para o comprimento umeral. As forças através dessa fise são tênseis, em vez de compressivas.
- A ossificação começa aos 4–6 anos de idade; é o último centro de ossificação a se fusionar com a metáfise (15 anos) e o faz independentemente dos outros centros de ossificação.
- O fragmento em geral se desvia distalmente e pode estar encarcerado na articulação em 15–18% das vezes.
- Frequentemente associadas a fraturas do rádio proximal, do olécrano e do coronoide.
- Nas crianças menores, uma fratura apofisária epicondilar medial pode ter um componente intracapsular, pois a cápsula do cotovelo pode fixar-se tão proximalmente quanto a linha fisária do epicôndilo. Na criança mais velha, essas fraturas em geral são extracapsulares, porque a inserção capsular é mais distal à crista medial da tróclea.

Mecanismo da lesão

- **Direto:** traumatismo ao aspecto posterior ou posteromedial do epicôndilo medial pode resultar em fratura, embora isso seja raro e tenda a produzir fragmentação do fragmento epicondilar medial.
- **Indireto:**
  - **Secundária à luxação do cotovelo:** o ligamento colateral ulnar exerce uma força de avulsão.
  - A lesão por avulsão pelos músculos flexores resulta de uma força em valgo e extensora durante uma queda sobre uma das mãos estendidas, ou é secundária a uma avulsão muscular isolada ao jogar uma bola ou durante a luta corpo-a-corpo, por exemplo.

- **Crônico:** relacionado com lesões por excesso de uso por jogadas repetitivas, como as observadas nos lançadores de beisebol esqueleticamente imaturos.

Avaliação clínica

- Os pacientes tipicamente apresentam-se com dor, sensibilidade e edema medialmente.
- Os sintomas podem ser exacerbados pela flexão do punho contra resistência.
- Um exame neurovascular meticuloso é essencial, pois a lesão ocorre na proximidade do nervo ulnar, que pode ser lesado durante o traumatismo primário ou pelo edema ao redor do cotovelo.
- Geralmente ocorre uma redução na amplitude de movimentos, que pode ser secundária à dor. Ocasionalmente, pode ocorrer um bloqueio mecânico da amplitude dos movimentos, pelo encarceramento do fragmento epicondilar dentro da articulação do cotovelo.
- A instabilidade em valgo pode ser notada no teste de estresse com o cotovelo flexionado 15°, para eliminar o efeito estabilizador do olécrano.

Avaliação radiológica

- Devem-se realizar radiografias AP, perfil e oblíqua.
- Devido à localização posteromedial da apófise epicondilar medial, o centro de ossificação pode ser de difícil localização na radiografia AP se esta estiver mesmo que ligeiramente oblíqua.
- A apófise epicondilar medial é frequentemente confundida com fratura, devido à aparência ocasionalmente fragmentada do centro de ossificação, assim como pela superposição sobre a metáfise distal. Pode-se obter melhor visualização com uma obliquidade ligeira da radiografia lateral, que demonstra a localização posteromedial da apófise.
- Pode-se realizar um teste com uso da gravidade para demonstrar uma abertura medial nas radiografias de estresse.
- A ausência completa da apófise nas incidências padrões do cotovelo deve incentivar a busca do fragmento desviado após a obtenção de incidências comparativas do cotovelo contralateral normal. Especificamente, o encarceramento dentro da articulação deve ser procurado, pois o fragmento epicondilar pode ser obscurecido pelo úmero distal.

- Os sinais dos coxins adiposos não são confiáveis, porque as fraturas epicondilares são extracapsulares nas crianças mais velhas, e a ruptura capsular associada à luxação do cotovelo pode ser obscurecida pelo úmero distal.
- É importante diferenciar essa fratura de uma fratura fisária do côndilo medial; a RM ou a artrografia podem delinear o padrão de fratura, especialmente quando o centro de ossificação do côndilo medial ainda não estiver presente.

Classificação

- Aguda.
  - □ Sem desvio.
  - □ Desvio mínimo.
  - □ Com desvio significativo (>5 mm) e um fragmento proximal à articulação.
  - □ Fragmento encarcerado dentro da articulação do olécrano com a tróclea.
  - □ Fratura através ou fragmentação da apófise epicondilar, tipicamente por traumatismo direto.
- Crônica.
  - □ Lesões por estresse pela tensão (cotovelo do jogador mirim de beisebol).

Tratamento

Conservador

- A maioria das fraturas epicondilares mediais pode ser tratada sem cirurgia, com imobilização. Os estudos demonstraram que, apesar de se poder estabelecer uma união fibrosa apenas em 60% dos casos, 96% têm um resultado funcional bom ou excelente.
- O tratamento conservador é indicado para as fraturas sem desvio ou com desvio mínimo e aquelas com desvios significativos em pacientes mais velhos ou com baixa demanda de exercício.
- De início, coloca-se uma tala posterior com o cotovelo flexionado 90° e o antebraço em posição neutra ou pronação.
- A tala é retirada 3–4 dias após a lesão e instituem-se exercícios de mobilização ativa precocemente. Usa-se uma tipoia para conforto.
- Uma fisioterapia agressiva geralmente é desnecessária, a menos que o paciente seja incapaz de realizar exercícios de mobilização ativos.

Cirúrgico

- Uma indicação absoluta para a intervenção cirúrgica é um fragmento encarcerado irredutível dentro da articulação do cotovelo. A manipulação fechada pode ser utilizada na tentativa de se extrair o fragmento encarcerado da articulação, conforme descrito por Roberts. O antebraço é supinado e aplica-se um estresse em valgo ao cotovelo, seguido pela flexão dorsal do punho e dos dedos, para colocar os flexores em estiramento. Tal manobra é bem-sucedida em aproximadamente 40% das vezes.
- As indicações relativas para a cirurgia incluem a disfunção do nervo ulnar devido a uma cicatriz ou a formação de um calo, instabilidade em valgo em um atleta ou fraturas com desvio significativo em pacientes mais jovens ou com alta demanda.
- As fraturas agudas do epicôndilo medial podem ser abordadas através de uma incisão longitudinal logo anterior ao epicôndilo medial. A identificação do nervo ulnar é importante, mas uma dissecção extensa ou a transposição geralmente são desnecessárias. Após a redução e a fixação provisória com fios de Kirschner, pode-se obter uma fixação com a técnica do parafuso de compressa. Pode ser usada uma arruela nos casos de pouca qualidade óssea ou fragmentação.
- No pós-operatório, coloca-se uma tala posterior ou gesso longo com o cotovelo flexionado 90° e o antebraço pronado. Isso pode ser convertido para uma tala posterior removível ou tipoia 7–10 dias após a cirurgia, quando instituem-se os exercícios de mobilização ativa. Geralmente, é desnecessária uma fisioterapia formal se o paciente for capaz de realizar exercícios ativos.

Complicações

- **Encarceramento intra-articular não reconhecido:** um fragmento encarcerado tende a aderir e formar uma união fibrosa ao processo coronoide, resultando em perda significativa da amplitude de movimento do cotovelo. Embora a recomendação prévia fosse o tratamento conservador, as recomendações recentes são de exploração da articulação com a excisão do fragmento.
- **Disfunção do nervo ulnar:** a incidência é de 10–16%, apesar de casos associados ao encarceramento do fragmento poderem apresentar até 50% de incidência de disfunção do nervo ulnar. A neurite tardia do ulnar pode desenvolver-se em casos que en-

volvem a redução ou a manipulação do cotovelo, nos quais o tecido cicatricial seja exuberante. A exploração cirúrgica e a liberação desse tecido podem ser realizadas para alívio sintomático.

- **Pseudoartrose:** pode ocorrer em até 60% dos casos nos quais uma fratura desviada foi tratada de forma conservadora, ainda que raramente represente um problema funcional.
- **Perda da extensão:** uma perda da extensão de 5–10% é observada em até 20% dos casos, apesar de raramente representar um problema funcional. Isso enfatiza a necessidade de exercícios de mobilização ativa precoces.
- **Miosite ossificante:** rara, relacionada com manipulação repetida e vigorosa da fratura. Pode resultar em bloqueio funcional ao movimento e precisa ser diferenciada da calcificação ectópica dos ligamentos colaterais relacionada com microtraumatismos, que não resultam em limitações funcionais.

Fraturas da apófise do epicôndilo lateral

Epidemiologia

- Extremamente rara em crianças.

Anatomia

- O centro de ossificação epicondilar lateral aparece aos 10–11 anos de idade; no entanto, a ossificação não se completa até a segunda década de vida.
- O epicôndilo lateral representa a origem de muitos dos extensores do punho e do antebraço; portanto, as lesões em avulsão são responsáveis por uma proporção de fraturas, assim como os desvios assim que a fratura tenha ocorrido.

Mecanismo da lesão

- O traumatismo direto ao epicôndilo lateral pode resultar em fratura que pode ser cominutiva.
- O traumatismo indireto pode ocorrer com a flexão volar forçada de um punho estendido, causando avulsão de origem extensora, frequentemente com desvio significativo, conforme o fragmento é tracionado em sentido distal pela musculatura extensora.

Avaliação clínica

- Os pacientes tipicamente apresentam-se com edema lateral e movimentação dolorosa do cotovelo e do punho, além de dolorimento à palpação do epicôndilo lateral.
- A perda da força dos extensores pode ser constatada.

Avaliação radiológica

- O diagnóstico tipicamente é feito na radiografia AP, embora se deva obter uma radiografia em perfil para descartar lesões associadas.
- A fise epicondilar lateral representa uma radiolucência linear sobre o aspecto lateral do úmero distal e comumente é confundida com uma fratura. O edema do tecido mole sobrejacente, a descontinuidade cortical e o exame clínico devem ajudar o examinador no diagnóstico da lesão apofisária epicondilar lateral.

Classificação

Descritiva

- Avulsão.
- Cominutiva.
- Desvio.

Tratamento

Conservador

- Com a exceção de um fragmento encarcerado dentro da articulação, quase todas as fraturas apofisárias epicondilares laterais podem ser tratadas com imobilização com o cotovelo na posição flexionada e o antebraço supinado até que o paciente esteja confortável, geralmente durante 2–3 semanas.

Cirúrgico

- Os fragmentos encarcerados dentro da articulação do cotovelo podem ser simplesmente excisados. Os fragmentos maiores com origens tendinosas associadas podem ser reinseridos com fixação por meio de pinos ou fios de Kirschner e imobilização pós-operatória durante 2–3 semanas, até que o paciente esteja confortável.

Complicações

- **Pseudoartrose:** comumente ocorre com a união fibrótica estabelecida do fragmento epicondilar lateral, apesar de raramente representar um problema funcional ou sintomático.
- **Fragmentos encarcerados:** pode resultar em limitação da amplitude dos movimentos, mais comumente na articulação radiocapitelar, apesar de os fragmentos livres poderem migrar para a fossa do olécrano e limitar a extensão final.

Fraturas do capitelo

Epidemiologia

- Do total, 31% estão associadas a lesões ao rádio proximal.
- Raras em crianças, representando 1:2.000 fraturas do cotovelo.
- Nenhuma fratura isolada do capitelo jamais foi descrita em crianças com menos de 12 anos.

Anatomia

- O fragmento da fratura é composto principalmente de superfície articular pura do capitelo e é essencialmente cartilagem não ossificada do centro de ossificação secundário do côndilo lateral.

Mecanismo da lesão

- A força indireta pela transmissão de carga axial da mão através da cabeça do rádio leva a cabeça do rádio a atingir o capitelo.
- A presença de recurvato ou cúbito valgo predispõe o cotovelo a esse padrão de fraturas.

Avaliação clínica

- Os pacientes tipicamente se apresentam com edema mínimo e mobilização dolorosa. A flexão em geral é limitada pelo fragmento.
- O estresse em valgo tende a reproduzir a dor sobre o aspecto lateral do cotovelo.
- Supinação e pronação podem acentuar a dor.

Avaliação radiológica

- Devem ser realizadas radiografias AP e perfil do cotovelo.

- Radiografias do cotovelo contralateral normal podem ser realizadas para comparação.
- Se o fragmento for grande e envolver as porções ossificadas do capitelo, ele é mais facilmente observado na radiografia em perfil.
- As incidências oblíquas do cotovelo podem ser obtidas se não for constatada anormalidade radiológica nas incidências padrões AP e perfil, especialmente pelo fato de que um fragmento pequeno pode ser obscurecido pela densidade da metáfise distal sobrejacente na incidência AP.
- A artrografia ou a RM podem ser úteis quando a fratura não é aparente, mas suspeita-se que envolva porções puramente cartilaginosas do capitelo.

Classificação

Tipo I: **fragmento de Hahn-Steinthal:** um componente ósseo grande do capitelo, frequentemente envolvendo a crista lateral da tróclea.

Tipo II: **fragmento de Kocher-Lorenz:** a cartilagem articular com osso subcondral mínimo associado; "desencapamento do côndilo".

Tratamento

Conservador

- As fraturas sem desvio ou com desvio mínimo podem ser tratadas com gesso e o cotovelo em hiperflexão.
- A imobilização deve ser mantida até 2–4 semanas ou quando existirem evidências radiológicas de cicatrização, instituindo-se exercícios ativos simultaneamente.

Cirúrgico

- Uma redução adequada das fraturas com desvio é difícil com a manipulação fechada. A redução fechada modificada envolvendo a colocação de um fio de Steinmann dentro do fragmento da fratura com a manipulação na posição reduzida pode ser realizada, com a imobilização pós-operatória consistindo em gesso com o cotovelo em hiperflexão.
- A excisão do fragmento está indicada para as fraturas nas quais o fragmento é pequeno, cominutivo, antigo (mais de 2 semanas) ou não passível de redução anatômica sem dissecção significativa do cotovelo.

- A redução a céu aberto e a fixação interna podem ser executadas pelo uso de 2 parafusos de compressão, parafusos sem cabeça ou fios de Kirschner colocados na direção posterior para anterior ou anterior para posterior. As cabeças dos parafusos precisam ficar sepultadas para evitar impacto intra-articular.
- A imobilização pós-operatória deve ser feita com gesso com o cotovelo em hiperflexão por 2–4 semanas, dependendo da estabilidade, com avaliação radiológica seriada.

Complicações

- **Osteonecrose do fragmento capitelar:** é incomum; o líquido sinovial tipicamente pode nutrir o fragmento até que ocorra a cicatrização.
- **Osteoartrite pós-traumática:** pode ocorrer com uma não congruência secundária pela consolidação viciosa ou particularmente após um grande fragmento ser excisado.
- **Rigidez:** perda da extensão é mais comum, especialmente com a cicatrização do fragmento em uma posição de flexão. Isso tipicamente não é significativo, pois em geral representa os últimos graus de extensão.

Fraturas condilares em T

Epidemiologia

- Rara, especialmente em crianças, apesar de que essa raridade pode representar um diagnóstico errôneo, pois as fraturas puramente cartilaginosas não seriam demonstradas nas radiografias de rotina.
- O pico de incidência ocorre em pacientes com 12–13 anos de idade.

Anatomia

- Devido à origem muscular dos músculos flexores e extensores do antebraço, o desvio do fragmento está relacionado não somente com o traumatismo que provocou a fratura, mas também com as inserções tendinosas. Portanto, o desvio inclui as deformidades rotacionais tanto no plano sagital quanto no coronal.
- As fraturas em uma criança pequena podem apresentar uma superfície articular umeral distal relativamente intacta, apesar do desvio ósseo dos fragmentos condilares sobrejacentes, devido

à elasticidade da cartilagem no paciente esqueleticamente imaturo.

Mecanismo da lesão

- **Flexão:** a maioria representa fraturas em cunha conforme a margem anterior da chanfradura semilunar do olécrano é impulsionada para dentro da tróclea por uma queda sobre o aspecto posterior do cotovelo em mais de 90° de flexão. Os fragmentos condilares em geral são desviados anteriormente em relação à diáfise umeral.
- **Extensão:** neste mecanismo incomum, uma queda sobre o membro superior estendido resulta em uma fratura em formato de cunha conforme o processo coronoide da ulna é impulsionado para dentro da tróclea. Os fragmentos condilares tipicamente são desviados posteriormente em relação à diáfise umeral.

Avaliação clínica

- O diagnóstico mais frequentemente é confundido com as fraturas supracondilares do tipo extensão, pois o paciente tipicamente apresenta-se com o cotovelo estendido, dor, limitação da amplitude dos movimentos, deformidade grosseira variável e edema maciço ao redor do cotovelo.
- O ombro ipsolateral, a diáfise umeral, o antebraço, o punho e a mão devem ser examinados em busca de lesões associadas.
- Um cuidadoso exame neurovascular é essencial, com a documentação da integridade dos nervos mediano, radial e ulnar, assim como dos pulsos distais e do enchimento capilar. Um edema maciço na fossa antecubital deve alertar o examinador para avaliar uma possível síndrome compartimental do antebraço. A flexão do cotovelo na presença de edema antecubital pode causar prejuízo neurovascular; avaliações repetidas da integridade neurovascular, portanto, são essenciais após qualquer manipulação ou tratamento.
- Todos os aspectos do cotovelo devem ser examinados, pesquisando-se possíveis lesões abertas; a suspeita clínica deve ser seguida pela injeção intra-articular de soro fisiológico dentro do cotovelo para avaliar uma possível comunicação intra-articular de uma laceração.

Avaliação radiológica

- Devem ser realizadas incidências padrões AP e perfil do cotovelo lesado.
- Incidências comparativas do cotovelo normal contralateral podem ser obtidas quando o diagnóstico não é evidente. As incidências oblíquas podem ajudar na definição adicional da fratura.
- Em pacientes mais jovens, o componente vertical intercondilar pode envolver apenas os elementos cartilaginosos do úmero distal; a fratura pode então parecer como sendo puramente supracondilar, apesar de a diferenciação entre os 2 padrões de fratura ser importante, devido ao potencial de lesão articular e não congruência nas fraturas do tipo T. Uma artrografia deve ser realizada quando se suspeita de extensão intra-articular.
- A tomografia computadorizada e a RM são de valor limitado e não costumam ser empregadas no diagnóstico agudo das fraturas do tipo T. Em pacientes mais jovens, tais modalidades geralmente precisam de sedação pesada ou anestesia fora da sala de cirurgia, daí a preferência pela artrografia, pois permite a avaliação do envolvimento articular, assim como o tratamento na sala de cirurgia.

Classificação

Tipo I: sem desvio ou com desvio mínimo.
Tipo II: com desvio, sem nenhuma fratura cominutiva metafisária.
Tipo III: com desvio e fraturas cominutivas metafisárias.

Tratamento

Conservador

- Reservado apenas para as verdadeiras fraturas do tipo I sem desvios. O periósteo espesso pode fornecer uma estabilidade intrínseca suficiente, de modo que o cotovelo possa ser imobilizado em flexão com uma tala posterior. A imobilização prossegue durante 1–4 semanas após a lesão.
- A tração esquelética do olécrano com o cotovelo flexionado 90° pode ser usada nos pacientes com edema extremo, comprometimento do tecido mole, ou casos tardios com lesão cutânea extensa que impede a intervenção cirúrgica imediata. Se utilizada como tratamento definitivo, a tração esquelética geralmente

continua por 2–3 semanas, tempo durante o qual há estabilidade suficiente para a imobilização ser convertida para um *brace* com dobradiças durante mais 2–3 semanas.

Cirúrgico

- A redução fechada e a colocação percutânea de pinos são empregadas com frequência cada vez maior para as lesões do tipo I com desvio mínimo, de acordo com a atual filosofia de que o dano articular, não podendo ser bem avaliado na radiografia padrão, pode ser pior do que o aparente envolvimento ósseo.
  - O desvio rotacional é corrigido utilizando-se um *joystick* percutâneo no fragmento de fratura, com a colocação de múltiplos fios de Kirschner percutâneos oblíquos para fixação definitiva.
  - O cotovelo então é protegido em uma tala posterior, com a remoção dos pinos 3–4 semanas após a cirurgia.
- A redução aberta e a fixação interna são executadas para as fraturas dos tipos II e III, utilizando-se ou uma abordagem posterior, com a divisão do tríceps, ou a abordagem poupadora do tríceps, descrita por Bryan e Morrey. A osteotomia do olécrano em geral não é necessária para exposição e deve ser evitada.
  - Em primeiro lugar, a superfície articular é reduzida anatomicamente e estabilizada provisoriamente com fios de Kirschner, seguindo-se a reconstrução metafisária com fixação definitiva utilizando-se uma combinação de fios de Kirschner, parafusos de compressão e placas.
  - No contexto pediátrico, placas mais novas, menores, de 2,4–2,7 e 3,5 mm pré-moldadas, podem ser introduzidas e se adaptam à anatomia menor. Cada coluna deve receber o suporte de uma placa. Algumas vezes, como ocorre em adultos, a colocação de placas bicolunares é realizada, com as 2 placas colocadas em 90° de angulação uma com a outra.
  - No pós-operatório, o cotovelo é colocado em uma posição de flexão durante 5–7 dias, período em que se iniciam os exercícios de mobilização ativa e coloca-se um gesso removível.

Complicações

- **Perda da amplitude dos movimentos:** as fraturas condilares do tipo T estão invariavelmente associadas a rigidez residual, especialmente à extensão do cotovelo, devido à lesão frequente-

mente significativa dos tecidos moles, assim como a uma ruptura articular. Isso pode ser minimizado assegurando-se uma redução anatômica da superfície articular, empregando-se visualização artrográfica se necessário, assim como uma fixação interna estável para reduzir o tecido cicatricial.

- **Lesão neurovascular:** rara, mas está relacionada com edema significativo do tecido mole antecubital. Pode ocorrer lesão dos nervos mediano, radial ou ulnar pelo desvio da fratura inicial ou pela tração intraoperatória, embora tipicamente representem neuropraxias que se resolvem sem intervenção.
- **Parada do crescimento:** pode ocorrer uma parada parcial ou total do crescimento na fise umeral distal, apesar de raramente isso ter importância clínica, pois as fraturas do tipo T tendem a ocorrer em crianças mais velhas. Similarmente, o grau de remodelamento é limitado, e a redução anatômica deve ser obtida no momento do tratamento inicial.
- **Osteonecrose da tróclea:** pode ocorrer especialmente em associação a padrões de fraturas cominutivas, nas quais o suprimento vascular para à tróclea pode ter sido prejudicado.

Fraturas da cabeça e do colo do rádio

Epidemiologia

- Destas fraturas, 90% envolvem a fise ou o colo; a cabeça do rádio raramente é envolvida, devido à sua espessa capa cartilaginosa.
- Representam 5–8,5% das fraturas do cotovelo.
- O pico etário de incidência é aos 9–10 anos de idade.
- Fraturas comumente associadas incluem as do olécrano, do coronoide e do epicôndilo medial.

Anatomia

- A ossificação da epífise radial proximal começa aos 4–6 anos de idade, como um núcleo pequeno e achatado. Ele pode ser esférico ou apresentar-se como uma estrutura bipartida; variantes anatômicas que podem ser definidas pelas suas bordas lisas e arredondadas, sem descontinuidade cortical.
- A angulação normal da cabeça do rádio em relação ao colo varia entre 0–15° lateralmente e de 10° anteriores a 5° posteriores de angulação.

- A maior parte do colo radial é extracapsular; portanto, as fraturas nessa região podem não resultar em um derrame significativo ou em um sinal do coxim adiposo positivo.
- Nenhum ligamento insere-se diretamente na cabeça ou no colo radial; o ligamento colateral radial insere-se no ligamento orbicular; que se origina do aspecto radial da ulna.

Mecanismo da lesão

- Agudos.
  - **Indireto:** é o mais comum, geralmente por uma queda sobre uma das mãos estirada, com transmissão da carga axial através do rádio proximal com o traumatismo contra o capitelo.
  - **Direto:** incomum, devido à massa de tecidos moles sobrejacentes.
- Crônico.
  - Podem ocorrer lesões de estresse repetitivas, mais comumente por atividades de arremesso acima da cabeça. Apesar de a maior parte das lesões de "cotovelo do jogador mirim de beisebol" representarem lesões por tensão ao epicôndilo medial, as lesões compressivas pelo estresse em valgo podem resultar em um distúrbio do tipo osteocondrótico da cabeça do rádio ou em uma deformidade angular do colo radial.

Avaliação clínica

- Os pacientes tipicamente apresentam-se com um edema lateral do cotovelo, com a dor sendo exacerbada pela mobilização, especialmente o movimento de supinação e pronação.
- Podem-se desencadear crepitações à pronossupinação.
- Em uma criança pequena, a queixa primária pode ser dor no punho; a pressão sobre o rádio proximal pode acentuar a dor referida ao punho.

Avaliação radiológica

- Devem-se realizar radiografias AP e perfil do cotovelo. As incidências oblíquas podem ajudar a definir melhor a linha de fratura.
- Incidências especiais.
  - **Incidências perpendiculares:** com um cotovelo agudamente doloroso, flexionado, a avaliação em AP do cotovelo pode ser obtida realizando-se uma radiografia perpendicular à diá-

fise umeral e uma segunda incidência perpendicular ao rádio proximal.
  - □ **Incidência radiocapitelar (Greenspan):** é uma incidência oblíqua lateral com o feixe de raios X direcionados a 45° em sentido proximal, resultando na projeção da cabeça do rádio anterior ao processo coronoide da ulna anterior (Fig. 20.1).
- Um sinal de coxim adiposo do supinador pode estar presente, indicando lesão ao rádio proximal.
- Incidências comparativas do cotovelo contralateral podem ajudar a identificar anomalias sutis.
- Quando se suspeita de uma fratura através de regiões não ossificadas da cabeça do rádio, pode-se realizar uma artrografia para determinar o desvio.
- A RM pode ser útil na visualização da direção da linha de fratura e do padrão da fratura.

Classificação

O'Brien
- Baseia-se no grau de angulação.

Tipo I: <30°.
Tipo II: 30–60°.
Tipo III: >60°.

Wilkins
- Baseia-se no mecanismo da lesão.
- Lesões em valgo são causadas pela queda sobre uma das mãos estendida (compressão); em geral, observa-se deformidade angular da cabeça (Fig. 44.7).

Tipo A: lesão fisária do tipo I ou II de Salter-Harris.
Tipo B: lesão intra-articular do tipo III ou IV de Salter-Harris.
Tipo C: linha de fratura completamente dentro da metáfise.
- Fratura associada a luxação do cotovelo.
  - □ Lesão por redução.
  - □ Lesão por luxação.

Tratamento

Conservador
- Indica-se uma simples imobilização para as fraturas do tipo I de O'Brien com angulação <30°, que se pode obter com o uso de um imobilizador tipo colar, uma tala posterior, ou um gesso longo durante 7–10 dias, com mobilização precoce.

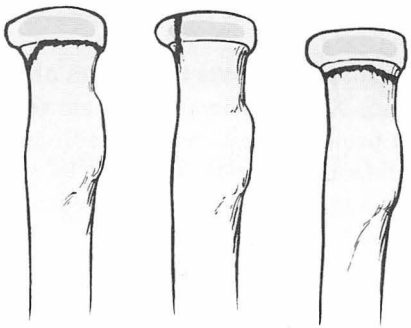

FIGURA 44.7 Tipos de lesões em valgo. **Esquerda:** tipo A, lesão fisária do tipo I ou II de Salter-Harris. **Centro:** tipo B, lesão do tipo IV de Salter-Harris. **Direita:** tipo C, padrão de fratura metafisária total. (De Bucholz RW, Heckman JD, Court-Brown C, *et al.*, eds. *Rockwood and Greens Fractures in Adults.* 6ª ed. Philadelphia: Lippincott Williams & Wilkins, 2006.)

- As fraturas do tipo II com angulação de 30–60° devem ser tratadas com redução fechada e manipulação.
  - Pode-se conseguir isso mediante tração distal com o cotovelo em extensão e o antebraço em supinação; aplica-se um estresse em varo para superar o desvio ulnar do fragmento distal e abrir o aspecto lateral da articulação, permitindo-se que os fragmentos sejam separados para a manipulação (Patterson) (Fig. 44.8).
  - Israeli descreveu uma técnica em que o cotovelo é colocado em flexão e o polegar do cirurgião é usado para aplicar pressão sobre a cabeça do rádio enquanto o antebraço é forçado em pronação (Fig. 44.9).
  - Chambers relata outra técnica para redução, na qual se aplica um envoltório de Esmarch de distal para proximal, e o rádio é reduzido pela pressão circunferencial.
  - Após a redução, o cotovelo deve ser imobilizado em um longo gesso em pronação com flexão de 90°, que deve ser mantido durante 10–14 dias, período em que devem ser iniciados os exercícios de mobilização.

Cirúrgico

- As fraturas de O'Brien do tipo II (angulação de 30–60°) que estejam instáveis após a redução fechada podem precisar de uma fixação percutânea com fios de Kirschner, sendo que é mais fácil com o uso de um pino de Steinmann colocado no fragmento de fratura usando o intensificador de imagens para manipulação, seguido pela fixação oblíqua com fio de Kirschner após se obter a redução. Coloca-se então um gesso longo em pronação

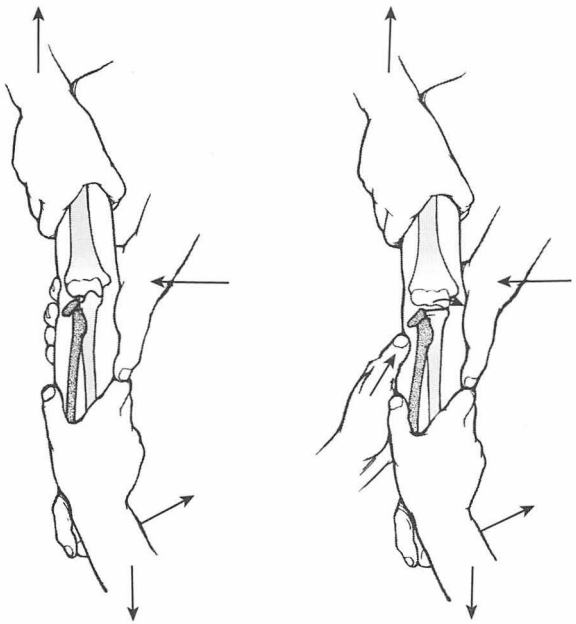

FIGURA 44.8 Técnica de manipulação de Patterson. **Esquerda:** um assistente segura o braço do paciente proximalmente, com uma das mãos colocada medialmente contra o úmero distal. O cirurgião aplica tração distal com o antebraço supinado e empurra o antebraço em varo. **Direita:** a pressão digital aplicada diretamente sobre a cabeça do rádio inclinada completa a redução. (Adaptada de Patterson RF. Treatment of displaced transverse fractures of the neck of the radius in children. *J Bone Joint Surg*, 1934; 16:696–698; em Bucholz RW, Heckman JD, Court-Brown C, *et al.*, eds. *Rockwood and Green's Fractures in Adults.* 6ª ed. Philadelphia: Lippincott Williams & Wilkins, 2006.)

com flexão de 90° do cotovelo durante 3 semanas, depois disso os pinos e o gesso são retirados e iniciam-se os exercícios de mobilização.

- Indicações para uma redução aberta e fixação interna incluem fraturas irredutíveis por métodos fechados, do tipo III (angulação >60°), aquelas com mais de 4 mm de translação e com desvio medial (estas notoriamente difíceis de reduzir por métodos fechados). A redução aberta com fixação com fios de Kirschner oblíquos é recomendada; os pinos transcapitelares são contraindicados, devido à elevada taxa de ruptura, assim como de destruição articular pelo menor movimento no pós-operatório.

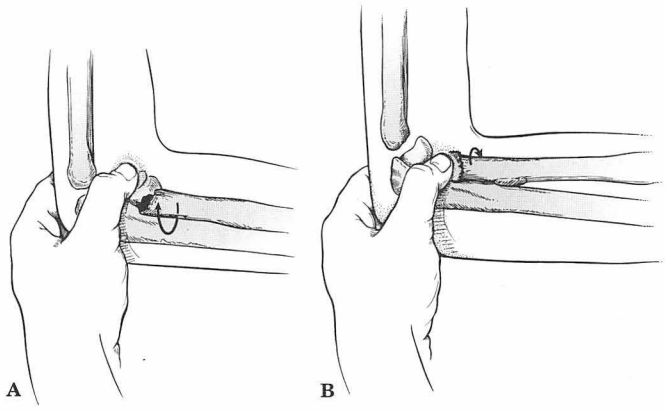

FIGURA 44.9 Técnica de redução flexão-pronação (Israeli). **(A)** Com o cotovelo em 90° de flexão, o polegar estabiliza a cabeça do rádio desviada. Geralmente, o rádio distal está supinado. O antebraço é colocado em pronação para torcer a diáfise para cima e alinhá-la com o colo *(seta)*. **(B)** O movimento continua até a pronação completa para a redução *(seta)*. (De Bucholz RW, Heckman JD, Court-Brown C, *et al.*, eds. *Rockwood and Green's Fractures in Adults*. 6ª ed. Philadelphia: Lippincott Williams & Wilkins, 2006.)

- Os resultados do tratamento aberto não são significativamente diferentes daqueles do tratamento fechado; portanto, o tratamento fechado deve ser realizado quando possível.
- A excisão da cabeça do rádio dá resultados ruins em crianças, devido à elevada incidência de cúbito valgo e desvio radial no punho em decorrência do crescimento da criança.

Prognóstico

- De 15–23% dos pacientes apresentarão resultados ruins, independentemente do tratamento.
- Os fatores que indicam um prognóstico favorável incluem os que se seguem.
  - □ Idade <10 anos.
  - □ Lesão isolada.
  - □ Lesão mínima dos tecidos moles.
  - □ Boa redução da fratura.
  - □ Angulação inicial <30°.
  - □ Desvio inicial <3 mm.
  - □ Tratamento fechado.
  - □ Tratamento precoce.

Complicações

- Ocorre uma redução na amplitude dos movimentos (em ordem decrescente de frequência) em pronação, supinação, extensão e flexão. O motivo é a perda da congruência articular e aderências fibrosas. Além disso, o alargamento da cabeça do rádio após a fratura pode contribuir com a perda da mobilidade.
- **Hipercrescimento da cabeça do rádio:** 20–40% dos pacientes experimentarão hipercrescimento pós-traumático da cabeça do rádio, devido a um aumento na vascularidade pela lesão, que estimula o crescimento epifisário.
- **Fechamento fisário prematuro:** raramente resulta em encurtamento > 5 mm, apesar de que pode acentuar o cúbito valgo.
- **Osteonecrose da cabeça do rádio:** ocorre em 10–20%, relacionada com o grau de desvio; 70% dos casos de osteonecrose estão associados a redução aberta.
- **Neurológicas:** geralmente uma neuropraxia do nervo interósseo posterior; durante a exposição cirúrgica, pronar o antebraço faz com que o nervo interósseo posterior se mova no sentido da ulna, para fora do campo cirúrgico.
- **Sinostose radioulnar:** é a complicação mais séria, geralmente ocorrendo após a redução aberta com dissecção extensa, mas foi relatada com manipulações fechadas e está associada a uma demora no tratamento >5 dias. Pode precisar de exostectomia para melhorar a função.
- **Miosite ossificante:** pode complicar até 32% dos casos, na maioria envolvendo o supinador.

Subluxação da cabeça do rádio

Epidemiologia

- Denominada "cotovelo da babá" ou "cotovelo repuxado".
- A proporção entre homens e mulheres é de 1:2.
- Ocorre no cotovelo esquerdo em 70% dos casos.
- Ocorre entre os 6 meses e 6 anos de idade, com um pico dos 2–3 anos.
- A taxa de recorrência é de 5–30%.

Anatomia

- A estabilidade primária da articulação radioulnar proximal é conferida pelo ligamento anular, que mantém a cabeça do rádio dentro da chanfradura radial da ulna proximal.

- O ligamento anular fica estirado na supinação do antebraço, devido ao formato da cabeça do rádio.
- A substância do ligamento anular é reforçada pelo ligamento colateral do rádio na articulação do cotovelo.
- Após os 5 anos de idade, a inserção distal do ligamento anular ao colo do rádio adquire um fortalecimento significativo, para impedir a laceração ou desvios subsequentes.

Mecanismo da lesão

- A força de tração longitudinal sobre o cotovelo estendido é a causa, apesar de continuar discutível se a lesão é produzida com o antebraço em supinação ou pronação (é mais amplamente aceito que o antebraço deve estar em pronação para a lesão ocorrer).

Avaliação clínica

- Os pacientes tipicamente se apresentam com uma história apropriada de tração súbita, longitudinal, aplicada ao membro superior (como a de uma criança "puxada" para trás para não atravessar a rua), frequentemente com um estalido audível. A dor inicial desaparece imediatamente e o paciente permite que o membro superior fique pendente, com o antebraço em pronação e o cotovelo ligeiramente flexionado, e recusa-se a usar a mão ipsolateral (pseudoparalisia).
- Pode estar ausente uma história de tração longitudinal em 33–50% dos casos.
- O derrame articular é raro, apesar de se poder observar dor sobre os aspectos anterior e lateral do cotovelo.
- Deve-se realizar um exame neurovascular, mas a presença de comprometimento neurovascular deve alertar o médico a considerar outras possibilidades diagnósticas, pois a lesão neurovascular não está associada a uma simples subluxação da cabeça do rádio.

Avaliação radiológica

- As radiografias são desnecessárias se houver uma história clássica, a criança tiver 5 anos de idade ou menos, e o exame clínico for fortemente sugestivo. De outro modo, radiografias padrões em incidências AP e perfil do cotovelo devem ser realizadas.

- Anormalidades radiológicas não são tipicamente apreciadas, apesar de que alguns autores sugeriram que, na radiografia. AP, um desvio lateral >3 mm da cabeça do rádio em relação ao capitelo é indicativo de subluxação da cabeça do rádio. No entanto, a ruptura do eixo radiocapitelar é sutil e frequentemente obscurecida pela rotação, até mesmo a mais ligeira; portanto, mesmo com um elevado índice de suspeita, a detecção desse sinal geralmente acontece em apenas 25% dos casos.
- A ultrassonografia não é rotineiramente empregada na avaliação da subluxação da cabeça do rádio, mas ela pode demonstrar um aumento na área de ecogenicidade entre a cabeça do rádio e o capitelo (distância radiocapitelar tipicamente cerca de 7,2 mm); uma diferença >3 mm entre o cotovelo normal e o lesado sugere uma subluxação da cabeça do rádio.

Classificação

- Não existe um esquema de classificação para as subluxações da cabeça do rádio.
- É importante descartar outras possibilidades diagnósticas, como a artrite séptica em fase inicial ou a fratura proximal do rádio, que podem apresentar-se de modo similar, especialmente se não houver história de uma tração longitudinal.

Tratamento

- Redução fechada.
  - O antebraço é colocado em supinação, com pressão do polegar sobre a cabeça do rádio.
  - O cotovelo então é trazido para a flexão máxima, com o antebraço ainda supinado.
  - Também pode ser utilizada a pronação forçada para reduzir a subluxação.
- Pode ser sentido um "clique" palpável quando há redução.
- A criança tipicamente apresenta um breve momento de dor com a manobra de redução, seguida pela ausência de dor e pelo uso normal do membro superior 5–10 min depois.
- As radiografias pós-redução geralmente são desnecessárias. Uma criança que permanece irritável pode precisar de avaliação diagnóstica adicional para pesquisa de outras patologias ou uma repetição da tentativa de redução. Se a lesão por subluxação ocorreu 12–24 h antes da avaliação, pode estar presen-

te uma sinovite reativa, que pode ser a responsável pelo dolorimento do cotovelo e pela relutância em mobilizar a articulação.
- A imobilização com tipoia geralmente é desnecessária se a criança for capaz de usar o membro superior sem queixas.

Complicações

- **Subluxação cronicamente não reduzida:** a subluxação não reconhecida da cabeça do rádio em geral reduz-se espontaneamente, com o alívio dos sintomas dolorosos. Nesses casos, a subluxação é percebida retrospectivamente.
- **Recorrência:** afeta 5–39% dos pacientes, mas geralmente cessa após 4–5 anos, quando o ligamento anular fortalece-se, especialmente na inserção distal ao rádio.
- **Subluxação irredutível:** rara, devido à interposição do ligamento anular. Pode ser necessária uma redução aberta, com transecção e reparo do ligamento anular para se obter uma redução estável.

Luxações do cotovelo

Epidemiologia

- Representam 3–6% de todas as lesões do cotovelo.
- O pico da incidência é aos 13–14 anos de idade, após as fises estarem fechadas.
- **Há uma elevada incidência de fraturas associadas:** epicôndilo medial, coronoide, cabeça e colo do rádio.

Anatomia

- É uma articulação em "dobradiça modificada" (ginglimoide), com elevado grau de estabilidade devido à congruência articular, à tensão de oposição do tríceps e dos flexores e às restrições ligamentares. Dessas, o feixe anterior do ligamento colateral medial é o mais importante.
- Três articulações em separado:
  1. Ulnoumeral (dobradiça).
  2. Radioumeral (rotação).
  3. Radioulnar proximal (rotação).
- Estabilidade.
  - **AP:** tróclea/fossa do olécrano (extensão); fossa coronoide, articulação radiocapitelar, bíceps/tríceps/braquial (flexão).

- □ **Valgo:** complexo ligamentar colateral medial (o feixe anterior é o estabilizador primário [flexão e extensão]), cápsula anterior e articulação radiocapitelar (extensão).
- □ **Varo:** articulação ulnoumeral, ligamento colateral ulnar lateral (estático); músculo ancônio (dinâmico).

- Amplitude de movimento de 0–150° de flexão, 85° de supinação e 80° de pronação.
- Funcionalmente, a amplitude do movimento requer 30–130° de flexão, 50° de supinação e 50° de pronação.
- A extensão e a pronação são as posições de instabilidade relativa.

Mecanismo da lesão

- Mais comumente, a causa é uma queda sobre uma das mãos estendida ou sobre o cotovelo, resultando em uma força de alavanca para destravar o olécrano da tróclea, combinada com a translação das superfícies articulares para produzir a luxação.
- **Luxação posterior:** é uma combinação de hiperextensão do cotovelo, estresse em valgo, abdução do braço e supinação do antebraço com resultantes lesões do tecido mole, à cápsula, aos ligamentos colaterais (especialmente mediais) e à musculatura.
- **Luxação anterior:** uma força direta atinge o aspecto posterior do cotovelo flexionado.

Avaliação clínica

- Os pacientes tipicamente apresentam-se com uma postura de defesa do membro superior, instabilidade variável visível e edema maciço.
- É crucial um cuidadoso exame neurovascular, que deve ser realizado antes das radiografias ou manipulações. Estão sob risco de lesão significativa os nervos mediano, ulnar, radial, o interósseo anterior e a artéria braquial.
- Devem-se realizar exames neurovasculares seriados quando existe edema antecubital maciço ou supõe-se que o paciente esteja sob risco de sofrer uma síndrome compartimental.
- Após a manipulação e a redução, devem-se realizar exames neurovasculares seriados para monitorar as condições neurovasculares.
- Pode ser necessária uma angiografia para identificar o comprometimento vascular. O pulso radial pode estar presente com

comprometimento da artéria braquial, como resultado de uma circulação colateral.

Avaliação radiológica

- Devem-se obter radiografias padrões AP e perfil do cotovelo.
- As radiografias devem ser examinadas com cuidado, procurando-se fraturas associadas na região em volta do cotovelo, mais comumente a ruptura da apófise do epicôndilo medial ou fraturas envolvendo o processo coronoide e o colo radial.

Classificação

- **Cronológica:** aguda, crônica (irredutível) ou recorrente.
- **Descritiva:** com base na relação da articulação radioulnar proximal com o úmero distal.
- Posterior.
  - □ **Posterolateral:** mais de 90% das luxações.
  - □ Posteromedial.
- **Anterior:** representa apenas 1% das luxações do cotovelo em pediatria.
- **Divergente:** rara.
- **Luxações mediais e laterais:** não são descritas na população pediátrica.
- **Fratura–luxação:** a maior parte das lesões ósseas associadas envolve o processo coronoide, do olécrano, o colo radial ou a apófise epicondilar medial do úmero distal. Raramente, podem ocorrer fraturas por cisalhamento do capitelo ou da tróclea.

Tratamento

Luxação posterior

Conservador

- As luxações posteriores agudas devem ser inicialmente tratadas com redução fechada, usando-se sedação e analgesia. Como alternativa, pode-se usar anestesia geral ou regional.
- **Crianças pequenas (0–8 anos de idade):** com o paciente na posição de decúbito ventral e o antebraço afetado pendente para fora da borda da mesa de exames, aplica-se uma força direcionada anteriormente à ponta do olécrano, efetuando-se a redução.
- **Crianças mais velhas (>8 anos de idade):** com o paciente em decúbito dorsal, deve-se realizar a redução com o antebraço em supinação e o cotovelo flexionado enquanto se faz uma tração

distal (método de Parvin). A redução com o cotovelo hiperestendido está associada a aprisionamento do nervo mediano e maior traumatismo aos tecidos moles.

- Deve-se reavaliar o estado neurovascular, seguindo-se avaliação de uma mobilização estável.
- São essenciais as radiografias pós-redução.
- O tratamento pós-redução deve consistir em uma tala posterior a 90°, com faixas circunferenciais largas e elevação. Deve-se prestar atenção ao edema antecubital e do antebraço.
- Uma mobilização ativa e precoce 5–7 dias após a redução está associada a melhores resultados a longo prazo. Deve-se evitar uma mobilização forçada passiva, pois pode ocorrer nova luxação. Uma imobilização prolongada está associada a resultados insatisfatórios e maiores contraturas em flexão.
- Pode estar indicado um *brace* com dobradiça do cotovelo ao longo de um arco de movimento estável em casos de instabilidade sem fraturas associadas.
- A recuperação completa da amplitude dos movimentos leva 3–6 meses.

Cirúrgico

- Indicada nos casos de aprisionamento dos tecidos moles e/ou ósseos, quando a redução fechada não é possível.
- Um fragmento grande do coronoide desviado precisa de uma redução aberta e de fixação interna para impedir uma instabilidade recorrente. As fraturas do epicôndilo medial com fragmentos aprisionados precisam ser abordadas.
- A reconstrução ligamentar lateral em casos de instabilidade recorrente e luxações em geral é desnecessária.
- Um fixador externo para as luxações visivelmente instáveis (com ruptura do ligamento colateral medial) pode ser necessário como um procedimento de resgate.

Luxação anterior

- A luxação anterior aguda do cotovelo pode ser tratada inicialmente com redução fechada, utilizando-se sedação e analgesia.
- Inicialmente, aplica-se uma tração distal ao antebraço flexionado para relaxar a musculatura do antebraço, seguida pela pressão direcionada dorsalmente sobre a face volar do antebraço associada com pressão direcionada anteriormente sobre o úmero distal.

- A função do tríceps deve ser avaliada após a redução, pois pode ocorrer uma ruptura do tendão do tríceps a partir da sua inserção no olécrano.
- As fraturas associadas do olécrano em geral necessitam de redução aberta e fixação interna.

Luxação divergente

- Lesão rara, de 2 tipos:
  - **Tipo anterior-posterior (ulna posteriormente, cabeça do rádio anteriormente):** mais comum; obtém-se redução da mesma forma que na luxação posterior, concomitantemente com pressão direcionada posteriormente sobre a proeminência anterior da cabeça do rádio.
  - **Tipo mediolateral (transversa) (úmero distal encunhado entre o rádio lateralmente e a ulna medialmente):** extremamente rara; a redução se faz pela tração distal direta sobre o cotovelo estendido, com pressão sobre o rádio proximal e a ulna, convergindo-as.

Complicações

- **Perda da mobilidade (extensão):** está associada a uma imobilização prolongada, com lesões inicialmente instáveis. Alguns autores recomendam a imobilização com uma tala posterior durante 3–4 semanas, embora a tendência atual seja começar precocemente (1 semana) os exercícios de mobilização supervisionados. Os pacientes tipicamente experimentam uma perda dos 10–15° no final da extensão, o que não costuma ter importância funcional.
- **Comprometimento neurológico:** ocorre déficit neurológico em 10% dos casos. A maioria das complicações ocorre com o aprisionamento do nervo mediano. As lesões ao nervo ulnar estão mais comumente associadas a fraturas do epicôndilo medial. As lesões ao nervo radial ocorrem raramente.
  - Geralmente espera-se recuperação espontânea; um prejuízo na função do nervo (especialmente após a manipulação) ou dor importante na distribuição nervosa é indicação para exploração e descompressão.
  - Recomenda-se exploração se não houver recuperação após 3 meses, com eletroneuromiografia e exames clínicos seriados.
- **Lesão vascular (rara):** a artéria braquial é a mais comumente rompida durante a lesão.

- □ Um reconhecimento imediato da lesão vascular é essencial, com a redução fechada, para restabelecimento da perfusão.
- □ Se, após a redução, a perfusão não for restabelecida, está indicada a angiografia para identificar a lesão, com reconstrução arterial com enxerto com inversão da veia safena, quando indicado.

- **Síndrome compartimental (contratura de Volkmann):** pode resultar de um edema maciço pela lesão aos tecidos moles. Os cuidados pós-redução precisam incluir a elevação do membro superior e evitar-se a hiperflexão do cotovelo. Exames neurovasculares seriados e a monitoração da pressão do compartimento podem ser necessários, com fasciotomia do antebraço quando indicada.
- **Instabilidade/nova luxação:** rara (menos de 1%) após uma luxação posterior traumática isolada do cotovelo; a incidência aumenta na presença de uma fratura associada do processo coronoide e da cabeça do rádio (combinada com luxação do cotovelo, completa a *tríade terrível do cotovelo*). Pode precisar de fixação externa articulada, reconstrução capsuloligamentar, fixação interna ou substituição por uma prótese da cabeça do rádio.
- **Ossificação heterotópica/miosite ossificante:** ocorre em 3% das luxações puras, 18% quando associadas a fraturas, mais comumente causadas por tentativas vigorosas de redução.
  - □ Anteriormente, forma-se entre o músculo braquial e a cápsula; posteriormente, pode formar-se medial ou lateralmente entre o tríceps e a cápsula.
  - □ O risco aumenta com um grau maior de traumatismo ao tecido mole ou a presença de fraturas associadas.
  - □ Pode resultar em perda significativa na função.
  - □ A manipulação forçada ou o estiramento passivo aumentam o traumatismo ao tecido mole e devem ser evitados.
  - □ Indometacina ou radioterapia local são recomendadas para a profilaxia no pós-operatório e na presença de lesão significativa aos tecidos moles e/ou fraturas associadas. A radioterapia está contraindicada na presença de fises abertas.
- **Fraturas osteocondrais:** podem ocorrer fraturas em cisalhamento anteriores do capitelo ou da tróclea com a luxação anterior do cotovelo. A presença de um fragmento osteocondral não reconhecido na articulação pode ser a causa de um resultado insatisfatório, no que inicialmente parecia ser uma luxação não complicada do cotovelo.

- **Sinostose radiolnar:** a incidência aumenta com uma fratura do colo radial associada.
- **Cúbito recurvado:** com uma ruptura significativa da cápsula anterior, pode ocorrer hiperextensão do cotovelo tardiamente, embora isso raramente tenha qualquer significado funcional ou seja sintomático.

Fraturas do olécrano

Epidemiologia

- São responsáveis por 5% de todas as fraturas do cotovelo.
- O pico de incidência é aos 5–10 anos de idade.
- Vinte por cento dos pacientes têm uma fratura ou luxação associada; a do rádio proximal é a mais comum.

Anatomia

- O olécrano é metafisário e tem uma cortical relativamente fina, o que pode predispor a área a fraturas do tipo em galho verde.
- O periósteo é espesso, o que pode impedir o grau de separação observada nas fraturas do olécrano em adultos.
- A maior quantidade de cartilagem epifisária também pode servir como um coxim para amortecer os efeitos de uma pancada direta.

Mecanismo da lesão

- **Lesões em flexão:** com o cotovelo semiflexionado, a tração do tríceps e dos músculos braquiais coloca a cortical posterior em tensão; essa força isolada ou em combinação com uma pancada direta pode levar a uma falha do olécrano. A fratura tipicamente é transversal.
- **Lesões em extensão:** com o braço estendido, o olécrano fica travado na sua fossa; se uma força em varo ou valgo então é aplicada, o estresse concentra-se no aspecto distal do olécrano; as fraturas resultantes tipicamente são em galho verde que permanecem extra-articulares e podem estender-se proximalmente ao processo coronoide.
- **Lesões por cisalhamento:** uma força direta é aplicada ao olécrano posterior, resultando em uma falha tensional da cortical anterior; o fragmento distal é desviado anteriormente pela tração do braquial e do bíceps; isso é diferenciado da lesão do tipo em flexão por um periósteo posterior intacto.

Avaliação clínica

- Tipicamente, está presente um edema dos tecidos moles sobre o olécrano.
- Uma abrasão ou contusão diretamente sobre o olécrano pode indicar uma lesão do tipo em flexão.
- O paciente pode não apresentar extensão ativa, embora isso frequentemente seja difícil de avaliar-se em uma criança ansiosa com um cotovelo edemaciado.

Avaliação radiológica

- Devem-se realizar radiografias padrões AP e perfil do cotovelo.
- As linhas de fraturas associadas a uma lesão em flexão são perpendiculares ao eixo longo do olécrano; e diferenciam a fratura da linha fisária residual, que é oblíqua e direcionada proximal e anterior.
- As linhas de fraturas longitudinais associadas a lesões em extensão podem ser difíceis de avaliar.
- As radiografias devem ser analisadas para se detectar fraturas associadas, especialmente as do rádio proximal.

Classificação

- **Grupo A:** lesões em flexão.
- **Grupo B:** lesões em extensão.
  1. Padrão em valgo.
  2. Padrão em varo.
- **Grupo C:** lesões por cisalhamento.

Tratamento

Conservador

- As lesões em flexão sem desvio são tratadas com imobilização em tala com 5–10° de flexão durante 3 semanas; as radiografias devem ser repetidas em 5–7 dias para avaliar um desvio precoce.
- As lesões em extensão geralmente precisam de correção da deformidade em varo ou valgo, o que se pode conseguir travando-se o olécrano na sua fossa com extensão e aplicando-se uma força em varo ou valgo para reverter a deformidade; a hipercorreção pode ajudar a prevenir as recorrências da deformidade.

- As lesões por cisalhamento podem ser tratadas com imobilização em uma posição de hiperflexão, se o periósteo posterior permanecer intacto, com o periósteo posterior funcionando como uma banda de tensão; a intervenção cirúrgica deve ser considerada se estiver presente edema excessivo que possa resultar em comprometimento neurovascular em uma posição hiperflexionada.

Cirúrgico

- As fraturas com desvio ou cominutivas podem precisar de estabilização cirúrgica.
- Precisar se o periósteo posterior está intacto é a chave para determinar a estabilidade de uma fratura; se estiver presente um defeito palpável ou os fragmentos separarem-se com a flexão do cotovelo, pode ser necessária fixação interna.
- A fixação pode ser obtida com fios de Kirschner e uma banda de tensão, apenas banda de tensão, parafusos esponjosos isolados ou parafusos esponjosos e bandas de tensão.
- A remoção do material de síntese frequentemente é necessária e deve ser considerada quando se está decidindo por uma técnica de fixação (p. ex., faixa de tensão com fios *vs.* banda de tensão com sutura).
- No pós-operatório, o cotovelo é imobilizado em gesso a 70–80° de flexão durante 3 semanas, após as quais se iniciam os movimentos ativos.

Complicações

- **Consolidação retardada:** rara (<1%) e geralmente assintomática, mesmo se progredir para pseudoartrose.
- **Lesão nervosa:** rara no momento da lesão; foi relatada neuropraxia ulnar após o desenvolvimento de uma pseudoartrose do olécrano quando se utilizou fixação inadequada.
- **Alongamento:** o alongamento da ponta do olécrano pode ocorrer após a fratura; a apófise pode alongar-se ao ponto de limitar a extensão do cotovelo.
- **Perda da redução:** associada a fraturas tratadas de forma conservadora que subsequentemente sofrem desvio; pode resultar em perda significativa da função do cotovelo, se não for identificada precocemente no curso do tratamento.

45 Antebraço pediátrico

EPIDEMIOLOGIA

- As fraturas do antebraço são lesões muito comuns em crianças, e constituem 40% de todas as fraturas pediátricas (somente 4% são fraturas diafisárias), com predominância masculina de 3:1 nas fraturas do rádio distal.
- Oito por cento ocorrem em crianças com menos de 5 anos de idade.
- O pico de incidência corresponde ao da velocidade de crescimento, quando o osso é mais fraco devido à dissociação entre o crescimento e a mineralização óssea.
- Quinze por cento dos casos são fraturas supracondilares ipsilaterais.
- Um por cento apresenta lesões neurológicas, mais comumente do nervo mediano.
- Das fraturas do antebraço pediátrico, 60% ocorrem nas metáfises distais do rádio ou da ulna, 20% na diáfise, 14% na fise distal e menos de 4% no terço proximal.

ANATOMIA

- As diáfises radial e ulnar se ossificam durante a oitava semana de gestação.
- A epífise radial distal aparece no primeiro ano de vida (geralmente a partir de 2 centros); a epífise ulnar distal aparece aos 5 anos; a cabeça radial aparece entre os 5–7 anos de idade; o olécrano aparece entre os 9–10 anos de idade. Todas as epífises fecham entre os 16–18 anos de idade.
- A fise distal é responsável por 80% do crescimento do antebraço.
- Com o avançar da idade esquelética, há uma tendência para a ocorrência de fraturas em uma localização cada vez mais distal, devido à recessão distal da transição entre a metáfise mais larga e vulnerável para uma diáfise estreita e mais forte.
- Osteologia.

- □ O rádio é um osso curvo, cilíndrico no terço proximal, triangular no terço médio e plano distalmente, com uma curvatura lateral no ópice.
- □ A ulna tem uma base triangular, com uma curvatura posterior no ápice do terço proximal.
- □ A articulação radioulnar proximal é mais estável em supinação, quando a parte mais larga da cabeça radial entra em contato com a incisura radial da ulna e a membrana interóssea é mais rígida. O ligamento anular é seu principal estabilizador de tecidos moles.
- □ A articulação radioulnar distal (ARUD) é estabilizada pelos ligamentos colateral ulnar, radioulnares anterior e posterior e pelo músculo pronador quadrado. Três por cento das fraturas do rádio apresentam ruptura concomitante da ARUD.
- □ O complexo da fibrocartilagem triangular (CFCT) tem um disco articular unido pelos ligamentos radiocarpais volar e dorsal e por fibras do ligamento colateral ulnar. Ele se fixa ao rádio distal em sua margem ulnar, com seu ápice preso à base da estiloide da ulna, estendendo-se distalmente até a base do quinto metacarpiano.
- □ O periósteo é muito espesso na criança e em geral rompe-se no lado convexo da fratura, enquanto uma dobradiça intacta permanece no lado côncavo, consideração importante durante as tentativas de redução.

- ■ Biomecânica.
  - □ O ligamento radioulnar distal posterior fica rígido em pronação, enquanto o ligamento anterior fica rígido em supinação.
  - □ O rádio efetivamente encurta com a pronação e alonga com a supinação.
  - □ O espaço interósseo é mais estreito em pronação e mais amplo entre a posição neutra e 30° de supinação. Uma supinação ou pronação maior relaxa a membrana.
  - □ O arco médio de pronação/supinação é de 90/90° (50/50 necessários para atividades cotidianas).
  - □ A deformidade do terço médio tem maior efeito sobre a supinação, com o terço distal afetando mais a pronação.
  - □ A redução inadequada em 10° do terço médio limita a rotação em 20–30°.
  - □ A posição em baioneta (superposição) não reduz a rotação do antebraço.
- ■ Forças musculares deformantes (Fig. 45.1).

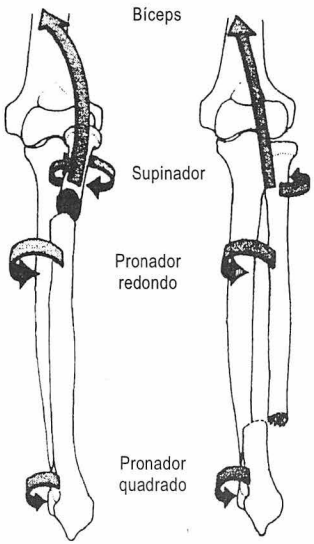

FIGURA 45.1 Forças musculares deformantes em ambos os ossos do antebraço. (Adaptada de Cruess RL. Importance of soft tissue evaluation in both hand and wrist trauma: statistical evaluation. *Orthop Clin North Am.* 1973;4:969.)

- **Fraturas do terço proximal:**
  - **Bíceps e supinador:** atuam na flexão e na supinação do fragmento proximal.
  - **Pronador redondo e pronador quadrado:** pronam o fragmento distal.
  - □ **Fraturas do terço médio:**
    - **Supinador, bíceps e pronador redondo:** o fragmento proximal fica em posição neutra.
    - **Pronador quadrado:** prona o fragmento distal.
  - □ **Fraturas do terço distal:**
    - **Braquiorradial:** faz a flexão dorsal e o desvio radial do segmento distal.
    - **Pronador quadrado, flexores e extensores do punho e abdutores do polegar:** também causam deformidade da fratura.

MECANISMO DA LESÃO

- **Indireto:** o mecanismo da lesão envolve uma queda sobre a mão hiperestendida. A rotação do antebraço determina a direção da angulação:
  - □ **Pronação:** lesão em flexão (angulação dorsal).
  - □ **Supinação:** lesão em extensão (angulação volar).
- **Direto:** traumatismo direto à diáfise radial ou ulnar.

AVALIAÇÃO CLÍNICA

- O paciente tipicamente se apresenta com dor, edema, deformidade variável e recusa-se a utilizar a extremidade superior lesionada.
- Um exame neurovascular cuidadoso é essencial. As lesões do punho podem ser acompanhadas por sintomas de síndrome do túnel do carpo, e as fraturas mais proximais podem estar associadas a lesões do nervo interósseo anterior (NIA) ou do posterior (NIP).
- A mão, o punho, o antebraço e o braço ipsilaterais devem ser palpados, com o exame do cotovelo e do ombro ipsilaterais para excluir fraturas ou luxações associadas.
- Nos casos de edema acentuado do antebraço, a síndrome compartimental deve ser descartada com base em exames neurovasculares seriados com monitoramento da pressão compartimental se for indicado. A dor à extensão passiva dos dedos é mais sensível para o reconhecimento de um possível desenvolvimento de síndrome compartimental; a presença de qualquer um dos sinais "clássicos" de síndrome compartimental (dor desproporcional à lesão, palidez, parestesias, ausência de pulso, paralisia) deve ser agressivamente avaliada com possível fasciotomia do antebraço.
- O exame da integridade da pele deve ser realizado, com a remoção de todas as bandagens e imobilizações existentes no campo.

AVALIAÇÃO RADIOLÓGICA

- Vistas anteroposterior e lateral do antebraço, do punho e do cotovelo devem ser obtidas. O antebraço não deve ser rodado para obter-se essas incidências; em vez disso, o feixe deve ser rodado para obter-se uma incidência através da mesa.
- A tuberosidade bicipital é o marco para a identificação da posição rotacional do fragmento proximal (Fig. 45.2):
  - **Noventa graus de supinação:** direcionada medialmente.
  - **Neutro:** direcionada posteriormente.
  - **Noventa graus de pronação:** direcionada lateralmente.
  - No rádio normal ileso, a tuberosidade bicipital está orientada a 180° para o estiloide radial.

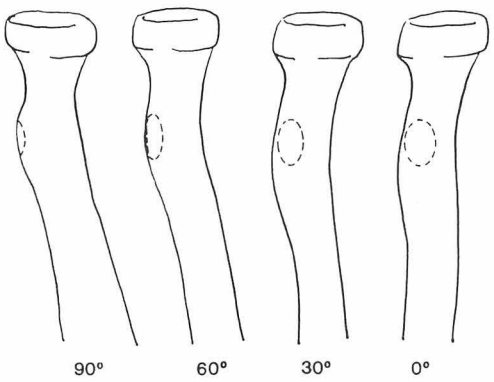

FIGURA 45.2 Tuberosidade bicipital normal da supinação completa (90°) para a posição média (0°). Em crianças, tais características são menos claramente definidas. (De Rockwood CA Jr, Wilkins KE, Beaty JH, eds. *Rockwood and Green's Fractures in Children.* Vol. 3, 4ª ed. Philadelphia: Lippincott-Raven; 1996:515.)

FRATURAS DA DIÁFISE DO RÁDIO E DA ULNA

Classificação

Descritiva

1. **Localização:** terço proximal, médio e distal.
2. **Tipo:** deformação plástica, incompleta (galho verde), compressão (*torus* ou impactada) ou completa.
3. Desvio.
4. Angulação.

Tratamento conservador

- Deformidade visível deve ser corrigida à apresentação para limitar a lesão aos tecidos moles. A extremidade deve ser imobilizada para alívio da dor e prevenção de lesão adicional, se a redução fechada for adiada (Fig. 45.3).
- A extensão, o tipo da fratura e a idade da criança são fatores que determinam se a redução pode ser feita com sedação, anestesia local ou anestesia geral.
- Tração percutânea digital pode ser aplicada com pesos para auxiliar na redução.
- A redução fechada com aplicação de um aparelho axilopalmar bem moldado deve ser realizada para a maioria das fraturas, a

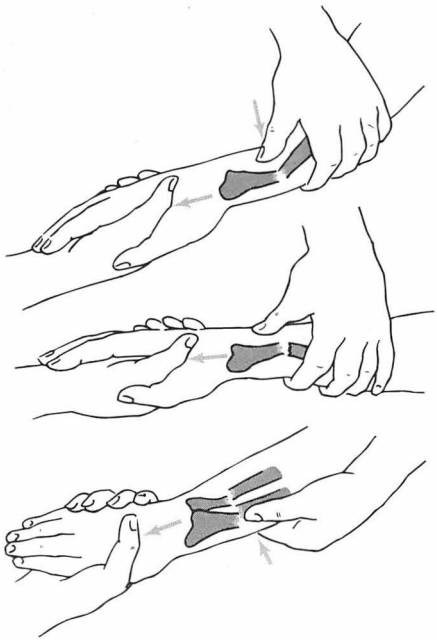

FIGURA 45.3 No alto: tração e contratração do polegar são utilizadas para aumentar a deformidade. **No centro:** mantendo a tração, o polegar desliza mais distalmente para corrigir a angulação. Melhor evitar romper o periósteo, mas nesses casos é necessário. **Embaixo:** o desvio ulnar ou radial também pode ser corrigido com tração e pressão com o polegar. (Redesenhada de Weber BG, Brunner C, Freuler F. *Treatment of Fractures in Children and Adolescents.* New York: Springer-Verlag; 1980.)

menos que a fratura seja aberta, instável, irredutível ou associada a síndrome compartimental.
- □ A redução deve ser mantida com pressão sobre o lado intacto do periósteo (lado côncavo).
- □ O exagero da deformidade para desencaixar o fragmento e aliviar a tensão do periósteo só é feito nas fraturas do rádio distal, não nas da diáfise.

■ Devido às forças musculares deformantes, o nível da fratura determina a rotação da imobilização do antebraço:
- □ **Fraturas do terço proximal:** supinação.
- □ **Fraturas do terço médio:** neutro.
- □ **Fraturas do terço distal:** pronação.

- □ A colocação do antebraço no extremo da supinação ou pronação deve ser evitada em qualquer localização da fratura.
- O gesso deve ser moldado em oval para aumentar a largura do espaço interósseo e bivalvado se o edema do antebraço for uma preocupação. O braço deve ser elevado (Fig. 45.4).
- O gesso deve ser mantido por 4–8 semanas até que evidências radiológicas de consolidação sejam observadas. A conversão para uma luva gessada pode ser feita em 4–6 semanas se a consolidação for adequada.
- **Deformidade aceitável:**
  - □ **Deformidades angulares:** correção de 1° por mês ou 10° por ano resultam do crescimento fisário. A correção exponencial

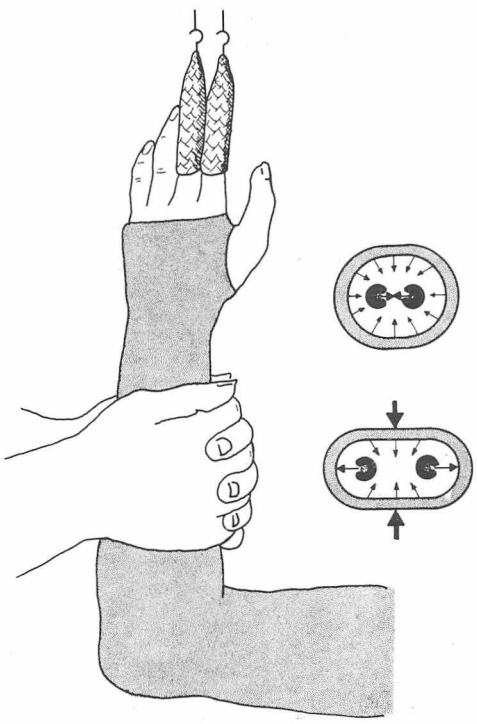

FIGURA 45.4 Enquanto o gesso endurece, é comprimido pelas 2 mãos para formar um gesso oval, que aumenta a largura do espaço interósseo. A tração deve ser liberada gradualmente durante essa etapa. (Redesenhada de Weber BG, Brunner C, Freuler F. *Treatment of Fractures in Children and Adolescents.* New York: Springer-Verlag; 1980.)

ocorre com o tempo; portanto, ocorre uma correção maior nas maiores deformidades.
- □ **Deformidades rotacionais:** não se corrigem de maneira apreciável.
- □ **Aposição em baioneta:** uma deformidade ≤1 cm é aceitável e irá apresentar remodelação se o paciente tiver menos de 8–10 anos de idade.
- □ Nos pacientes com mais de 10 anos de idade, não deve ser aceita deformidade.

- **Deformação plástica:** crianças com menos de 4 anos de idade ou deformidades <20° em geral apresentam remodelação e podem ser tratadas com gesso axilopalmar por 4–6 semanas, até que o local da fratura não esteja doloroso. Deve ser corrigida qualquer deformidade plástica que, (1) impede a redução de uma fratura concomitante, (2) impede a rotação completa em uma criança >4 anos ou (3) excede 20°.
  - □ A anestesia geral tipicamente é necessária, já que forças de 20–30 kg geralmente são necessárias para a redução.
  - □ O ápice do arqueamento deve ser colocado sobre uma cunha bem acolchoada, com a aplicação de uma força constante por 2–3 min, seguida pela colocação de gesso axilopalmar bem moldado.
  - □ A correção deve ter menos de 10–20° de angulação.
- **Fraturas em galho verde:** fraturas sem desvio ou com pequeno desvio podem ser imobilizadas em gesso axilopalmar bem moldado. Elas devem ser levemente hipercorrigidas, para prevenir-se sua recorrência.
  - □ Completar a fratura diminui o risco de recorrência da deformidade; entretanto, a redução da fratura desviada pode ser mais difícil. Portanto, pode ser benéfico fraturar com cuidado o córtex intacto, impedindo seu desvio. Gesso axilopalmar bem moldado deve ser aplicado.

Indicações cirúrgicas

- Redução instável/inaceitável da fratura após redução fechada.
- Fratura aberta/síndrome compartimental.
- Cotovelo flutuante.
- Fratura no mesmo local (refratura) com desvio.
- Fratura segmentar.
- Idade (geralmente acima de 10 anos na presença de angulação significativa persistente).

A estabilização cirúrgica das fraturas pediátricas do antebraço é necessária em 1,5–31% dos casos.

Tratamento cirúrgico

- **Fixação intramedular:** a inserção percutânea das hastes intramedulares ou fios pode ser utilizada para a estabilização da fratura. Tipicamente, utilizam-se hastes flexíveis (elásticas) ou hastes com curvatura fixa, para permitir a restauração do arco radial.
  - O rádio é reduzido primeiro com a inserção da haste proximalmente à estiloide radial após a visualização dos 2 ramos do nervo radial superficial.
  - A seguir, a ulna é reduzida, com a inserção da haste por via anterógrada através do olécrano ou retrógrada através da metáfise distal, protegendo-se o nervo ulnar.
  - Após a cirurgia, uma imobilização volar é utilizada por 4 semanas. O material de síntese é deixado por 6–9 meses, tempo após o qual a remoção pode acontecer, desde que um calo sólido esteja presente através do local da fratura e a linha da fratura tenha sido obliterada.
- **Fixação com placas:** fraturas gravemente cominutivas ou aquelas associadas a perda óssea segmentar são indicações ideais para a fixação com placa, porque nesses padrões é necessária estabilidade rotacional. A fixação com placas também é utilizada nos casos de fraturas do antebraço em indivíduos esqueleticamente maduros.
- **Fraturas supracondilares ipsolaterais:** quando associadas a fraturas do antebraço, o resultado é um "cotovelo flutuante". Elas podem ser tratadas com pinagem convencional da fratura supracondilar seguida pela imobilização com gesso da fratura do antebraço. A estabilização da fratura do antebraço pode ser necessária na presença de instabilidade ou desvio, havendo preocupações quanto a uma síndrome compartimental.

Complicações

- **Refratura:** ocorre em 5% dos pacientes e é mais comum após fraturas em galho verde e a remoção da placa.
- **Pseudoartrose:** é uma complicação possível.
- **Sinostose:** complicação rara em crianças. Os fatores de risco incluem traumatismo por alta energia, cirurgia, manipulações repetidas, fraturas proximais e traumatismos cranianos.

- **Síndrome compartimental:** sempre deve se bivalvar o gesso após a redução.
- **Lesão nervosa:** lesões dos nervos mediano, ulnar e do interósseo posterior foram relatadas. Há uma incidência de 8,5% de lesão iatrogênica nas fraturas estabilizadas cirurgicamente.

FRATURA DE MONTEGGIA

- É uma fratura proximal da ulna ou deformação plástica com luxação associada da cabeça radial.
- Compreende 0,4% de todas as fraturas do antebraço em crianças.
- O pico de incidência é entre 4–10 anos de idade.
- A fratura da ulna geralmente é localizada na junção entre os terços proximal e médio.
- **Classificação de Bado para as fraturas de Monteggia (Fig. 45.5):**

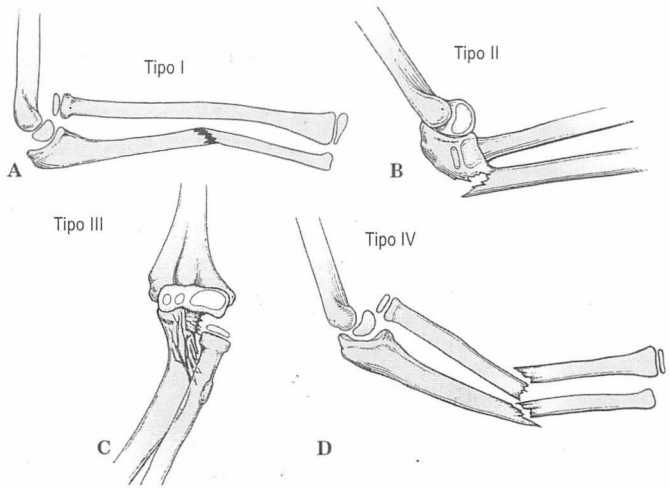

FIGURA 45.5 Classificação de Bado. **(A)** Tipo I (luxação anterior): a cabeça radial está luxada anteriormente e a ulna tem uma fratura oblíqua curta ou em galho verde na área diafisária ou metafisária proximal. **(B)** Tipo II (luxação posterior): a cabeça radial está luxada posterior e posterolateralmente; em crianças, a ulna geralmente está fraturada na metáfise. **(C)** Tipo III (luxação lateral): observa-se uma luxação lateral da cabeça radial, com uma fratura metafisária em galho verde da ulna. **(D)** Tipo IV (luxação anterior com fratura da diáfise do rádio): o padrão da lesão é o mesmo de uma lesão do Tipo I, com a inclusão de uma fratura da diáfise do rádio abaixo do nível da fratura ulnar. (De Bucholz RW, Heckman JD, Court-Brown C, *et al.*, eds. *Rockwood and Green's Fractures in Adults.* 6ª ed. Philadelphia: Lippincott Williams & Wilkins; 2006.)

Tipo I: luxação anterior da cabeça radial com fratura da diáfise da ulna em qualquer nível com angulação anterior; 70% dos casos; pode ocorrer por impacto direto, hiperpronação, ou hiperextensão.

Tipo II: luxação posterior/posterolateral da cabeça radial com a fratura da diáfise da ulna com angulação posterior; 3–6% dos casos; uma variante de luxação posterior do cotovelo quando a cortical anterior da ulna é mais fraca que os ligamentos do cotovelo.

Tipo III: luxação lateral/anterolateral da cabeça radial com fratura da metáfise da ulna; 23% dos casos (fratura da ulna geralmente em galho verde); ocorre com o estresse em varo sobre a mão hiperestendida plantada firmemente contra uma superfície fixa.

Tipo IV: luxação anterior da cabeça radial com fraturas do rádio e da ulna dentro do terço proximal no mesmo nível; 1–11% dos casos.

EQUIVALENTES DA FRATURA DE MONTEGGIA (FIG. 45.6)

Tipo I: luxação isolada da cabeça radial.

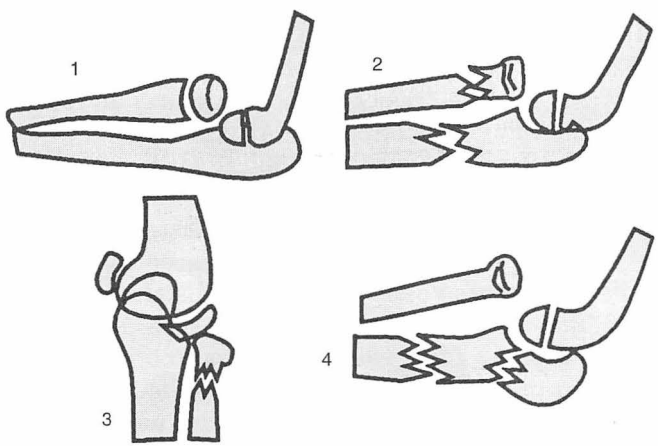

FIGURA 45.6 Equivalentes da fratura de Monteggia do tipo I: **1,** luxação anterior isolada da cabeça radial; **2,** fratura ulnar com fratura do colo radial; **3,** fraturas isoladas do colo radial; **4,** luxação do cotovelo (ulnoumeral) com ou sem fratura do rádio proximal. (De Bucholz RW, Heckman JD, Court-Brown C, *et al.*, eds. *Rockwood and Green's Fractures in Adults*. 6ª ed. Philadelphia: Lippincott Williams & Wilkins; 2006.)

Tipo II: fratura da ulna e do rádio proximal (colo).
Tipo III: fratura isolada do colo radial.
Tipo IV: luxação do cotovelo (ulnoumeral).

- **Tratamento:** baseado no tipo da fratura ulnar, em vez de no tipo Bado. A deformidade plástica é tratada com redução do arqueamento ulnar. As fraturas incompletas são tratadas com redução fechada e imobilização gessada (os tipos I e II são mais estáveis com imobilização em 100–110° de flexão e supinação total). As fraturas completas são tratadas com fios de Kirschner ou fixação intramedular, se for impossível a redução ou manutenção da cabeça radial.
- Dez graus de angulação são aceitáveis em crianças com menos de 10 anos de idade, desde que a redução da cabeça radial seja adequada.
- **Complicações:**
  - **Lesão nervosa**: incidência de 10–20% de lesão do interósseo posterior (mais comum nos tipos I e III).
  - Ocorre miosite ossificante em 7% dos casos.

FRATURA DE GALEAZZI

- Uma fratura na região mediodistal do rádio, com ulna intacta e ruptura da ARUD. Um equivalente da fratura de Galeazzi é a fratura radial distal com fratura da fise ulnar distal (mais comum).
- É uma lesão rara em crianças; 3% das fraturas do rádio distal apresentam ruptura concorrente da ARUD.
- Pico de incidência entre os 9–12 anos de idade.
- Classificada pela posição do rádio (Fig. 45.7).

Tipo I: desvio dorsal do rádio distal, causado por uma força em supinação. Reduz com pronação forçada e força dorsal para volar sobre o rádio distal.
Tipo II: desvio volar, causado pela pronação. Reduz com supinação e força volar para dorsal sobre o rádio distal.

- A indicação cirúrgica é falha em manter a redução. É tratada com pinagem cruzada, pinos intramedulares ou placas.
- **Complicações:**
  - **Pseudoartrose**: na maioria dos casos, resulta de uma subluxação ulnar persistente.
  - **Interrupção do crescimento fisário ulnar**: ocorre em 55% das fraturas equivalentes de Galeazzi.

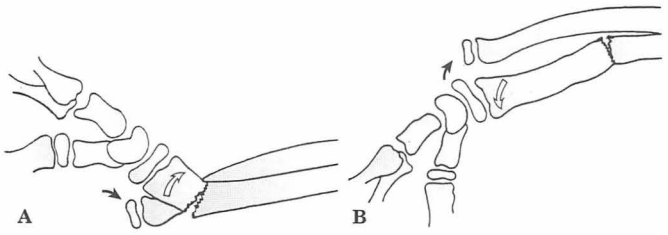

FIGURA 45.7 Classificação de Walsh. **(A)** O padrão mais comum no qual há um desvio dorsal com supinação do rádio distal (*seta vazada*). A ulna distal (*seta preta*) fica em uma posição volar com relação ao rádio distal desviado dorsalmente. **(B)** O padrão em pronação menos comum. Observa-se um desvio volar ou anterior do rádio distal (*seta vazada*) e a ulna distal localiza-se dorsalmente (*seta preta*). (Adaptada de Walsh HPJ, McLaren CANP. Galeazzi fractures in children. *J Bone Joint Surg Br.* 1987;69:730–733.)

FRATURAS DO RÁDIO DISTAL

Lesões fisárias

- **Salter-Harris dos tipos I e II:** redução fechada suave, acompanhada pela aplicação de gesso axilopalmar ou pinça de confeiteiro com o antebraço pronado (Fig. 45.8); 50% de aposição sem deformidade angular ou rotacional são aceitáveis. A parada do crescimento ocorre em 25% dos pacientes quando 2 ou mais tentativas de redução são feitas. A redução aberta está indicada se a fratura for irredutível (interposição do periósteo ou do pronador quadrado).
- **Salter-Harris do tipo III:** redução anatômica necessária. Redução aberta e fixação interna com pinos lisos ou pinos paralelos à fise é recomendada se a fratura for reduzida inadequadamente.
- **Salter-Harris dos tipos IV e V:** lesões raras. Redução aberta e fixação interna indicadas se a fratura estiver desviada; distúrbio do crescimento é provável.
- Complicações:
  - Pode ocorrer parada do crescimento fisário devido à lesão original, à redução tardia (mais de 7 dias após a lesão) ou a várias tentativas de redução. Pode levar a deformidade radial ou positividade ulnar.
  - A pseudoartrose da estiloide ulnar geralmente é indicativa de uma ruptura do complexo fibrocartilaginoso triangular. A estiloide pode ser excisada e o complexo fibrocartilaginoso triangular, reparado.

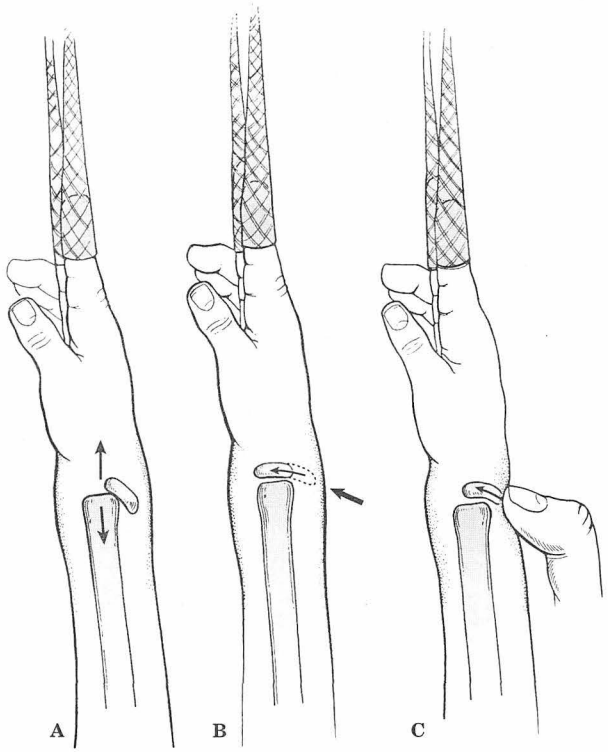

FIGURA 45.8 Método aceitável de redução fechada das fraturas da fise distal do rádio. **(A)** Posição dos fragmentos da fratura durante a aplicação de tração digital percutânea (*setas*). **(B)** Geralmente só com tração a fratura reduz sem pressão externa (*setas*). **(C)** Se a redução for incompleta, a simples aplicação de pressão direta sobre o local da fratura em direção distal e volar com o polegar geralmente completa a redução com a manutenção da tração. Essa técnica teoricamente diminui as forças de cisalhamento através da fise durante o processo de redução. (De Bucholz RW, Heckman JD, Court-Brown C, *et al.*, eds. *Rockwood and Green's Fractures in Adults*. 6ª ed. Philadelphia: Lippincott Williams & Wilkins; 2006.)

- □ **Síndrome do túnel do carpo:** pode estar indicada a descompressão.

Lesões metafisárias

- Classificadas pela direção do desvio, pelo envolvimento da ulna e pelo padrão biomecânico (*torus*, incompleta, completa).
- Tratamento.

- □ **Fraturas do *torus*:** se somente um córtex estiver envolvido, a lesão é estável e pode ser tratada com imobilização para alívio da dor.
- □ **Fraturas incompletas (em galho verde) (Tabela 45.1):** apresentam maior capacidade de remodelação no plano sagital do que no plano frontal. A redução fechada com a conversão para uma fratura completa está indicada para reduzir o risco de perda subsequente da redução. O paciente deve ser colocado em supinação para diminuir a tração do braquiorradial em um gesso axilopalmar.
- □ **Fraturas completas:** tração percutânea aplicada pelos dedos pode dificultar a redução, porque o periósteo pode enrijecer sob tração. O exagero da deformidade (geralmente >90°) deve ser feito para desencaixe dos fragmentos. O fragmento distal angulado pode ser colocado em aposição sobre a extremidade do fragmento proximal, com correção simultânea da rotação. Deve-se colocar gesso axilopalmar bem moldado por 3–4 semanas (Fig. 45.9). As indicações para a pinagem percutânea incluem perda da redução, edema local excessivo impedindo a colocação de gesso bem moldado, cotovelo flutuante e manipulações múltiplas. A redução aberta está indicada se a fratura for irredutível (menos de 1% de todas as fraturas do rádio distal), aberta ou o paciente apresentar síndrome compartimental.

■ Complicações.

- □ **Consolidação viciosa:** a perda da redução pode ocorrer em até 30% das fraturas metafisárias com oposição em baioneta. Uma angulação inadequada residual de mais de 20% pode resultar em perda da rotação do antebraço.

TABELA 45.1 Correções angulares aceitáveis em graus

	Plano sagital		
Idade (anos)	**Meninos**	**Meninas**	**Plano frontal**
4–9	20	15	15
9–11	15	10	5
11–13	10	10	0
>13	5	0	0

Uma angulação residual aceitável é aquela que resulte em uma correção radiográfica e funcional totais. (Cortesia de B. deCourtivron, MD. Centre Hospitalie Universitaire de Tours. Tours, France. De Bucholz RW, Heckman JD, Court-Brown C, *et al.*, eds. *Rockwood and Green's Fractures in Adults.* 6ª ed. Philadelphia: Lippincott Williams & Wilkins; 2006.)

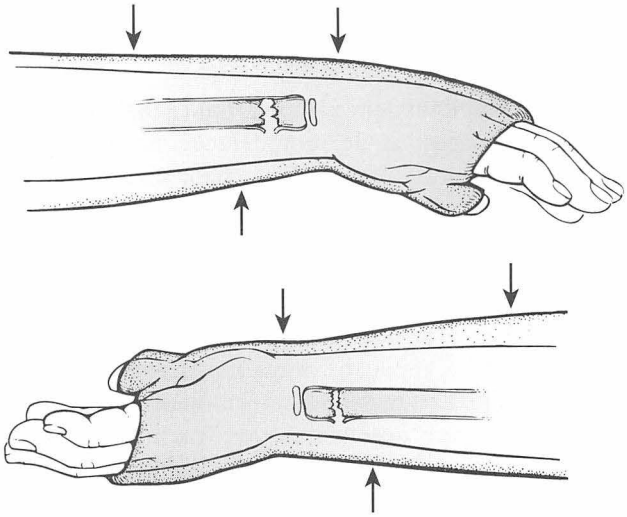

FIGURA 45.9 Moldagem em 3 pontos. **No alto:** moldagem em 3 pontos para as fraturas dorsalmente anguladas (ápice volar), com os pontos proximal e distal na face dorsal do gesso e o ponto médio na face volar imediatamente proximal ao local da fratura. **Embaixo:** nas fraturas com angulação volar, onde o periósteo está intacto volarmente e rompido na superfície dorsal, a moldagem de 3 pontos é feita com os pontos proximal e distal na superfície volar do gesso e o ponto médio imediatamente proximal ao local da fratura na face dorsal do gesso. (De Bucholz RW, Heckman JD, Court-Brown C, *et al.*, eds. *Rockwood and Green's Fractures in Adults*. 6ª ed. Philadelphia: Lippincott Williams & Wilkins; 2006.)

- **Pseudoartrose:** complicação rara, geralmente indicativa de um estado patológico alternado.
- **Refratura:** em geral resulta de um retorno precoce à atividade (antes de 6 semanas).
- **Distúrbios de crescimento:** o distúrbio de crescimento médio é de 3 mm (seja crescimento excessivo ou diminuição do crescimento), com crescimento excessivo máximo entre os 9–12 anos.
- **Lesões neurovasculares:** há necessidade de evitar posições extremas de imobilização.

46 Punho e mão pediátricos

LESÕES DO CARPO

Epidemiologia

- As lesões do carpo, apesar de raras, podem não ser detectadas devido às dificuldades no exame de uma criança lesionada e pela capacidade limitada das radiografias simples de detalharem o esqueleto imaturo.
- A fise adjacente do rádio distal está entre as mais comumente envolvidas; na verdade ela é uma proteção ao carpo, já que a transmissão da carga é difundida pela lesão à fise do rádio distal, sendo parcialmente responsável pela raridade das lesões pediátricas do carpo.

Anatomia

- A origem cartilaginosa do punho começa como uma massa única; por volta da 10ª semana, ela se transforma em 8 massas distintas, cada uma no contorno de seu respectivo osso carpiano maduro.
- O surgimento dos centros de ossificação dos ossos do carpo varia dos 6 meses para o capitato até 8 anos de idade para o pisiforme. A ordem de aparecimento dos centros de ossificação é bastante consistente: capitato, hamato, piramidal, semilunar, escafoide, trapézio, trapezoide e pisiforme (Fig. 46.1).
- Os núcleos de ossificação dos ossos do carpo estão protegidos de forma ímpar pelo envoltório cartilaginoso. Conforme a criança amadurece, uma "proporção crítica de osso *versus* cartilagem" é atingida, após a qual a incidência de fraturas do carpo aumenta (adolescência).

Mecanismo da lesão

- O mecanismo mais comum de uma lesão no carpo em crianças é o traumatismo direto sobre o punho.
- As lesões indiretas resultam de quedas sobre a mão hiperestendida, com consequente força axial compressiva com o punho

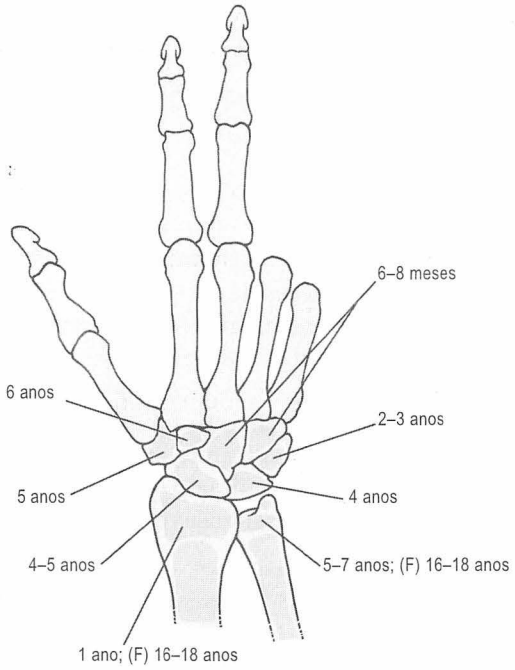

FIGURA 46.1 Idade no momento do surgimento dos núcleos de ossificação dos ossos do carpo e da ulna e do rádio distais. O núcleo de ossificação do pisiforme (não demonstrado) surge entre os 6–8 anos de idade. (De Bucholz RW, Heckman JD, Court-Brown C, *et al.*, eds. *Rockwood and Green's Fractures in Adults*, 6ª ed. Philadelphia: Lippincott Williams & Wilkins; 2006.)

em hiperextensão. Nas crianças, a lesão por meio desse mecanismo ocorre por traumatismos de maior energia, como quedas de bicicleta ou de grandes alturas.

Avaliação clínica

- A apresentação clínica das lesões individuais do carpo é variável, mas em geral o sinal mais consistente de lesão do carpo é uma dor bem localizada. Na criança agitada, entretanto, pode ser difícil detectar uma dor localizada, pois a dor radial distal pode ser confundida com dor no carpo.
- Um exame neurovascular é importante, com documentação da sensibilidade distal nas distribuições dos nervos medianos, radial e ulnar, avaliação do movimento de todos os dedos e do enchimento capilar distal.

- Uma deformidade evidente pode estar presente, variando do desvio do carpo até uma proeminência de ossos individuais do carpo.

Avaliação radiológica

- Incidências anteroposterior (AP) e lateral do punho devem ser obtidas.
- Incidências comparativas do punho contralateral ileso podem ser úteis.

Fratura do escafoide

- O escafoide é o osso mais comumente fraturado do carpo.
- O pico de incidência ocorre aos 15 anos de idade; as lesões durante a primeira década são extremamente raras, devido ao abundante envelope de tecidos moles.
- Ao contrário do que se observa em adultos, o mecanismo mais comum é traumatismo direto, com as fraturas do terço distal sendo as mais comuns. As fraturas do polo proximal são raras e tipicamente resultam de uma avulsão do ligamento escafossemilunar.
- **Avaliação clínica:** os pacientes se apresentam com dor e edema no punho, além de sensibilidade à palpação profunda sobre o escafoide e a tabaqueira anatômica, esta última tipicamente obscurecida pelo edema.
- **Avaliação radiológica:** o diagnóstico em geral pode ser feito com base nas incidências AP e lateral do punho. Incidências oblíquas e "incidências para o escafoide" ou incidência em PA em desvio ulnar do punho podem auxiliar no diagnóstico ou a definir melhor a fratura. Cintilografias ósseas com tecnécio foram substituídas pelas imagens de ressonância magnética. Alternativamente, imagens de tomografia computadorizada e avaliação ultrassonográfica podem ser utilizadas para diagnosticar fraturas ocultas do escafoide.

Classificação (Fig. 46.2)

Tipo A: fraturas do polo distal.
A1: fraturas extra-articulares do polo distal.
A2: fraturas intra-articulares do polo distal.
Tipo B: fraturas do terço médio (fraturas do colo).
Tipo C: fraturas do polo proximal.

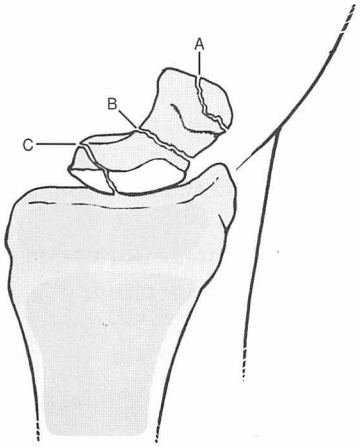

FIGURA 46.2 Três tipos de fraturas do escafoide. **(A)** Terço distal. **(B)** Terço médio. **(C)** Polo proximal. (De Bucholz RW, Heckman JD, Court-Brown C, *et al.*, eds. *Rockwood and Green's Fractures in Adults*, 6ª ed. Philadelphia: Lippincott Williams & Wilkins; 2006.)

Tratamento

- Deve-se suspeitar de uma fratura ante sensibilidade na tabaqueira anatômica, mesmo se ela não for óbvia nas radiografias simples. O tratamento inicial no departamento de emergência deve consistir em luva gessada, incluindo o polegar se o edema não for pronunciado. Na população pediátrica, um aparelho gessado do tipo axilopalmar costuma ser necessário para uma imobilização inicial adequada, que deve ser mantida durante 2 semanas, quando se deve repetir a avaliação radiológica.
- Nas fraturas estáveis e sem desvio, um aparelho gessado do tipo axilopalmar com o punho em desvio e flexão/extensão neutros deve ser colocado e mantido por 6–8 semanas, até que haja evidência radiológica de consolidação.
- As fraturas desviadas na população pediátrica inicialmente podem ser tratadas com redução fechada e fixação percutânea. As fraturas do polo distal geralmente podem ser reduzidas por tração e desvio ulnar.
- Desvio residual >1 mm, angulação >10° ou fraturas de escafoide em adolescentes geralmente necessitam de redução aberta e fixação interna. Um parafuso de compressão sem cabeça ou fios de Kirschner lisos podem ser utilizados para a fixação da fratura, com a imobilização pós-operatória consistindo em um aparelho axilopalmar que inclua o polegar por 6 semanas.

Complicações

- **Demora na consolidação, pseudoartrose e consolidação viciosa:** são raras na população pediátrica e podem necessitar de fixação cirúrgica com enxertia óssea para que haja consolidação.
- **Osteonecrose:** extremamente rara na população pediátrica e ocorre nas fraturas do polo proximal em indivíduos esqueleticamente maduros.
- **Atraso no diagnóstico:** a suspeita clínica deve superpor-se às radiografias de aparência normal, e um breve período de imobilização (2 semanas) pode ser seguido pela repetição do exame clínico com a realização de novos estudos radiográficos.

Fratura do semilunar

- Lesão extremamente rara, que ocorre primariamente após traumatismos graves e diretos (p. ex., lesão por esmagamento).
- A avaliação clínica revela sensibilidade à palpação na região volar do punho sobre o rádio distal e semilunar, com um arco de movimento doloroso.
- **Avaliação radiológica:** as incidências AP e lateral do punho em geral são inadequadas para estabelecer o diagnóstico das fraturas do semilunar, porque os detalhes ósseos frequentemente são obscurecidos pelas densidades superpostas.
  - Incidências oblíquas podem ser úteis, mas a tomografia computadorizada ou cintilografia óssea com tecnécio demonstram melhor a fratura.
- Tratamento.
  - As fraturas sem desvio ou aquelas não reconhecidas geralmente consolidam sem intercorrências e são diagnosticadas apenas retrospectivamente. Quando diagnosticadas, devem ser tratadas com luva gessada ou tala gessada do tipo luva por 2–4 semanas, até que ocorra consolidação radiológica e sintomática.
  - Fraturas desviadas ou cominutivas devem ser tratadas cirurgicamente, para permitir uma aposição adequada para a formação das anastomoses vasculares, tratamento que pode ser feito com redução aberta e fixação interna, embora a gravidade do mecanismo de lesão tipicamente resulte em lesões concomitantes sobre o punho que podem interromper o crescimento.
- Complicações.

- **Osteonecrose:** denominada "lunatomalacia" na população pediátrica, ocorre em crianças com menos de 10 anos de idade. Os sintomas raramente são graves e as radiografias revelam uma densidade levemente elevada do semilunar, sem alteração na morfologia. A imobilização por até 1 ano pode ser necessária para tratamento, mas em geral resulta em boa recuperação funcional e sintomática.

Fratura do piramidal

- Rara, mas a incidência verdadeira é desconhecida devido à ossificação tardia do piramidal, com lesões em potencial não diagnosticadas.
- O mecanismo da fratura tipicamente é um traumatismo direto sobre a região ulnar do punho, ou avulsão pelas estruturas ligamentares dorsais.
- A avaliação clínica revela sensibilidade à palpação sobre a face dorsoulnar do punho, bem como um arco de movimento doloroso.
- **Avaliação radiológica:** as fraturas transversas do corpo geralmente podem ser identificadas nas imagens AP em crianças mais velhas e adolescentes. As incidências feitas em distração podem ser úteis nesses casos.
- Tratamento.
  - As fraturas sem desvio do corpo do piramidal ou as fraturas com fragmento dorsal podem ser tratadas com luva gessada ou calha ulnar por 2–4 semanas, quando ocorre melhora dos sintomas.
  - Fraturas com desvio significativo podem ser tratáveis por redução aberta e fixação interna.

Fratura do pisiforme

- Não existe discussão específica sobre fraturas do pisiforme na população pediátrica.
- Traumatismo direto causando uma fratura cominutiva ou uma avulsão pelo flexor ulnar do carpo pode ocorrer no final da adolescência.
- A avaliação radiológica geralmente não define o diagnóstico, porque a ossificação do pisiforme não ocorre até os 8 anos de idade.
- O tratamento é sintomático, somente, com imobilização em calha ulnar até que o paciente esteja confortável.

Fratura do trapézio

- Extremamente rara em crianças e adultos.
- O mecanismo da lesão é um carregamento axial sobre o polegar em adução, levando a base do primeiro metacarpiano na direção da superfície articular do trapézio com impactação dorsal. As fraturas por avulsão podem ocorrer com desvio forçado, tração ou rotação do polegar. O traumatismo direto sobre o arco palmar pode resultar na avulsão da crista do trapézio pelo ligamento transverso do carpo.
- A avaliação clínica revela sensibilidade à palpação sobre a face radial do punho, acompanhada por um arco de movimento doloroso na primeira articulação carpometacarpiana com teste de estresse.
- **Avaliação radiológica:** é difícil identificar as fraturas devido à ossificação tardia do trapézio. Em crianças mais velhas e adolescentes, fraturas identificáveis podem ser apreciadas nas incidências AP e lateral padrões.
  - A superposição da base do primeiro metacarpiano pode ser eliminada pela obtenção de uma incidência de Robert ou uma incidência AP verdadeira da primeira articulação carpometacarpiana e trapézio.
- **Tratamento:**
  - A maioria das fraturas é tratável com o uso de uma tala gessada para polegar ou luva gessada para imobilizar a primeira articulação carpometacarpiana durante 3–5 semanas.
  - Raramente, fraturas com desvio grave podem necessitar de redução aberta e fixação interna para restaurar a congruência articular e manter a integridade da articulação carpometacarpiana.

Fratura do trapezoide

- As fraturas do trapezoide em crianças são extremamente raras.
- A carga axial transmitida através do segundo metacarpiano pode levar a uma luxação, geralmente dorsal, com ruptura associada do ligamento capsular. O traumatismo direto por lesões por esmagamento pode causar fratura do trapezoide.
- A avaliação clínica demonstra sensibilidade proximal à base do segundo metacarpiano, com um arco de movimento doloroso da segunda articulação carpometacarpiana.

- **Avaliação radiológica:** é difícil identificar as fraturas devido à ossificação tardia. Em crianças mais velhas e adolescentes, elas podem ser identificadas nas radiografias em AP com base em uma perda da relação normal entre a base do segundo metacarpiano e o trapezoide. A comparação com o punho normal contralateral pode ajudar no diagnóstico. O trapezoide ou fragmentos da fratura podem ficar superpostos sobre o trapézio ou o capitato, e o segundo metacarpiano pode estar desviado proximalmente.
- **Tratamento:**
  - A maioria das fraturas pode ser tratada com uma tala gessada ou luva gessada durante 3–5 semanas.
  - As fraturas com desvio grave podem necessitar de redução aberta e fixação interna com fios de Kirschner, com atenção para a restauração da congruência articular.

Fratura do capitato

- Incomum como uma lesão isolada, devido à sua posição relativamente protegida.
- Uma fratura do capitato é mais comumente associada a um padrão de lesão do grande arco (fratura-luxação transescafo-transcapitato perissemilunar). Uma variação dela é a "síndrome naviculocapitato", na qual o capitato e o escafoide estão fraturados sem luxação associada.
- O mecanismo de lesão tipicamente é um traumatismo direto ou força de esmagamento, que resulta em uma fratura associada do carpo ou do metacarpo. A hiperflexão dorsal pode causar impactação do colo do capitato contra o semilunar ou a face dorsal do rádio.
- A avaliação clínica revela sensibilidade pontual, bem como flexão dorsal dolorosa variável do punho, conforme o capitato comprime a borda dorsal do rádio.
- **Avaliação radiológica:** a fratura geralmente pode ser identificada na radiografia em AP, com a definição da cabeça do capitato nas imagens laterais para determinar a rotação ou desvio. As imagens em distração podem ajudar na definição da fratura, bem como na identificação de lesões associadas ao arco maior. As imagens de ressonância magnética podem auxiliar na avaliação das rupturas ligamentares.
- **Tratamento:** imobilização em tala gessada ou aparelho gessado por 6–8 semanas pode ser feita para as fraturas minimamen-

te desviadas do capitato. A redução aberta está indicada para as fraturas com desvio extremo ou rotação para evitar osteonecrose. A fixação pode ser obtida com fios de Kirschner ou parafusos de compressão.

- Complicações.
  - **Artrite mediocarpal (tardia):** causada pelo colapso do capitato como resultado do desvio do polo proximal.
  - **Osteonecrose:** rara e frequentemente envolve um desvio grave do polo proximal. Pode resultar em dano funcional e enfatiza a necessidade de um diagnóstico correto e redução estável.

Fraturas do hamato

- Não existem discussões específicas na literatura sobre as fraturas do hamato na população pediátrica.
- O mecanismo de lesão tipicamente envolve um impacto direto sobre a face volar da região ulnar do punho. Por exemplo, nos esportes que utilizam raquetes, *softbol* ou golfe.
- **Avaliação clínica:** os pacientes tipicamente apresentam-se com dor e sensibilidade sobre o hamato. A neuropatia do ulnar e do mediano também podem ser observadas, bem como raras lesões da artéria ulnar.
- **Avaliação radiológica:** o diagnóstico das fraturas do hamato geralmente pode ser feito com base na imagem AP do punho. A fratura do hamato é mais bem visualizada nas incidências para o túnel do carpo ou oblíquas em 20° de supinação (projeção oblíqua do punho em desvio radial e semissupinação). Uma fratura do hamato não deve ser confundida com um *os hamulus proprium*, que representa um centro de ossificação secundário.
- **Tratamento:** todas as fraturas do hamato inicialmente devem ser tratadas com imobilização e aparelho gessado do tipo luva ou tala gessada, a menos que o comprometimento das estruturas neurovasculares necessitem de exploração. A excisão dos fragmentos em geral não é necessária na população pediátrica.
- Complicações.
  - **Pseudoartrose sintomática:** pode ser tratada com excisão do fragmento não consolidado.
  - **Neuropatia do ulnar ou mediano:** relacionada com a proximidade entre o hamato e esses nervos, podendo necessitar de exploração e liberação cirúrgica.

LESÕES DA MÃO

Epidemiologia

- **Distribuição bifásica:** são lesões vistas em lactentes e adolescentes. As lesões tipicamente são por esmagamento em lactentes e relacionadas com esportes em adolescentes.
- O número de fraturas de mão em crianças é maior em meninos e atinge seu pico aos 13 anos de idade, o que coincide com a participação deles em atividades desportivas de contato.
- A incidência anual das fraturas de mão na população pediátrica é de 26,4 por 10.000 crianças, com a maioria ocorrendo nas articulações metacarpofalangianas.
- As fraturas da mão são responsáveis por até 25% de todas as fraturas pediátricas.

Anatomia (Fig. 46.3)

- Em geral, os tendões extensores da mão inserem-se nas epífises.
- No nível das articulações metacarpofalangianas, os ligamentos colaterais originam-se da epífise metacarpiana e inserem-se quase exclusivamente na epífise da falange proximal; isso é responsável pela alta frequência de lesões dos tipos I e II de Salter-Harris.
- O periósteo dos ossos da mão pediátrica geralmente é bem desenvolvido e responsável pela estabilidade intrínseca da fratura em lesões aparentemente instáveis; o periósteo em geral serve como um auxílio para a obtenção ou manutenção da redução da fratura. Em contapartida, o periósteo exuberante pode ficar interposto em um local de fratura, impedindo uma redução fechada efetiva.

Mecanismo da lesão

- O mecanismo das lesões de mão varia consideravelmente. Em geral, os padrões de fratura emergem com base na natureza da força traumática:
  - **Não epifisária:** torque, força angular, carga compressiva, traumatismo direto.
  - **Epifisária:** avulsão, cisalhamento, divisão.
  - **Fisária:** força angular em cisalhamento, carga compressiva.

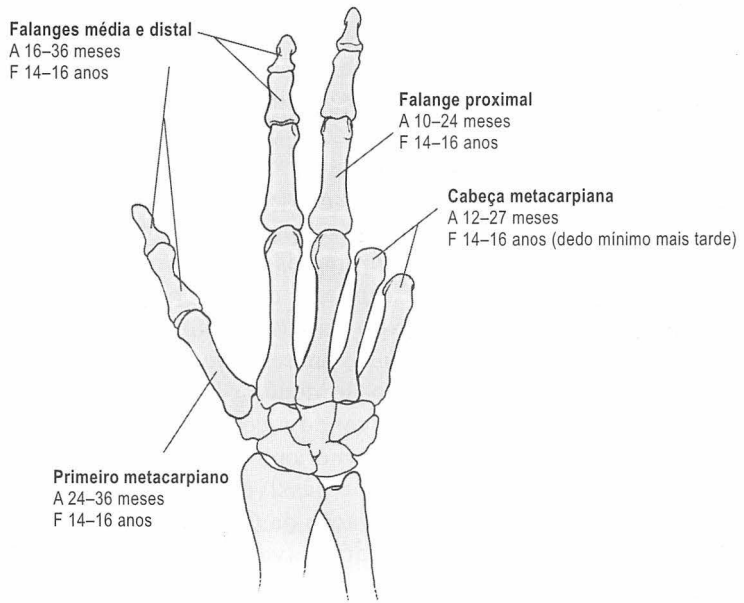

FIGURA 46.3 Aparência dos centros de ossificação secundários. (A) Fusão dos centros secundários aos centros primários (F). (De Bucholz RW, Heckman JD, Court-Brown C, *et al.*, eds. *Rockwood and Green's Fractures in Adults*, 6ª ed. Philadelphia: Lippincott Williams & Wilkins; 2006.)

Avaliação clínica

- A criança com lesão na mão tipicamente não coopera devido à dor, ao ambiente não familiar, à ansiedade e à síndrome do "jaleco branco". A simples observação da criança brincando pode fornecer informações úteis sobre a localização e severidade da lesão. Atividades lúdicas (p. ex., "seu mestre mandou") com a criança podem ser utilizadas para a avaliação clínica.
- **Anamnese:** uma anamnese detalhada é essencial, pois pode influenciar o tratamento. Ela deve incluir:
  - □ Idade do paciente.
  - □ Dominância da mão.
  - □ Recusa a utilizar a extremidade lesionada.
  - □ **A natureza exata da lesão:** esmagamento, traumatismo direto, torção, ruptura, laceração etc.

- O tempo exato da lesão (no caso das lesões abertas).
- **Exposição à contaminação:** por terra, água contaminada, mordeduras de animais ou humanas.
- **Tratamento:** limpeza, uso de antissépticos, bandagens, torniquetes.

- **Exame físico:** toda a mão deve ser exposta e examinada à procura de lesões abertas. Edemas e a presença de deformidades evidentes (rotacionais ou angulares) devem ser observados.
- Um exame neurovascular minucioso é importante, com documentação do enchimento capilar e do estado neurológico (discriminação de 2 pontos). Se a criança não for cooperativa e suspeita-se de uma lesão nervosa, um teste do "enrugamento" pode ser feito, mediante imersão do dedo acometido em água morna estéril por 5 min e observando a corrugação do coxim digital volar (ausente no dedo desnervado).
- O arco de movimentos ativo e passivo de cada articulação deve ser determinado. A observação da tenodese com o movimento passivo do punho é útil para a avaliação do alinhamento digital.
- Os testes de estresse podem ser realizados para determinar-se a integridade do ligamento colateral e da placa volar.

Avaliação radiológica

- Radiografias AP, lateral e oblíquas do dedo acometido ou da mão devem ser obtidas. Os dedos lesionados devem ser observados individualmente, quando possível, para minimizar a superposição de outros dedos sobre a área de interesse.
- As radiografias de estresse podem ser obtidas nos casos em que se suspeita de lesão ligamentar.
- O examinador deve estar ciente de que uma lesão cartilaginosa pode ter ocorrido, apesar de radiografias simples negativas. O tratamento deve ser orientado por fatores clínicos, bem como radiológicos.

Tratamento

Princípios gerais

- **Lesões por "mordeduras":** qualquer laceração curta e curva sobre uma articulação na mão, em particular a metacarpofalangiana, deve ser suspeita de ter sido causada por dentes. Tais lesões devem ser consideradas contaminadas pela microbiota oral e tratadas com antibióticos de amplo espectro.

- A maioria das fraturas pediátricas da mão é tratada de modo conservador, com redução fechada e sedação ou anestesia regional (p. ex., bloqueio digital). Bloqueios feitos no hematoma ou a manipulação da fratura sem anestesia devem ser evitados em crianças mais jovens.
- Trações digitais podem ser utilizadas nas crianças mais velhas e adolescentes, mas em geral são mal toleradas em crianças mais novas.
- A imobilização pode consistir em uma tala gessada do tipo luva (volar, dorsal, goteira ulnar etc.) ou imobilizadores metálicos. Com um acompanhamento e trocas de imobilização conforme indicados, a imobilização raramente é necessária por um período superior a 4 semanas.
- As indicações cirúrgicas incluem padrões de fratura instáveis, nas quais o paciente pode beneficiar-se da fixação percutânea com fios de Kirschner; as fraturas abertas, que podem necessitar de irrigação, debridamento e fechamento secundário da ferida; e as fraturas nas quais a redução não é obtida por meios fechados, o que pode significar interposição do periósteo ou tecidos moles, o que requer redução aberta.
- Hematomas subungueais que ocupem mais de 50% da placa ungueal devem ser drenados com o uso de uma agulha, ponta de cautério, ou clipe de papel aquecido. Uma incidência maior de deformidades tardias da placa ungueal ocorre após falha na descompressão de hematomas subungueais.
- Lesões do leito ungueal devem ser tratadas com remoção da placa ungueal comprometida, reparo do leito ungueal com fio absorvível 6-0 ou 7-0 ou algum tipo de "cola dérmica" e manutenção da placa ungueal sob a prega ungueal como um curativo biológico para proteger a cicatrização do leito ungueal. Uma alternativa é usar *stents* comerciais disponíveis como curativos.

Tratamento de padrões específicos de fraturas

Metacarpianos

- As fraturas pediátricas dos metacarpos são classificadas como descrito a seguir:

Tipo A: fraturas epifisárias e fisárias

- Incluem as seguintes:
  - □ Epifisárias.

- □ **Fisárias:** as do tipo II de Salter-Harris do quinto metacarpiano são mais comuns.
- □ Por avulsão do ligamento colateral.
- □ Oblíquas, verticais e horizontais.
- □ Cominutivas.
- □ Do boxeador com um componente intra-articular.
- □ Associadas a perda óssea.

- A maioria requer redução anatômica (se possível), para se restabelecer a congruência articular e minimizar a artrose pós-traumática.
  - □ As reduções estáveis da fratura podem ser imobilizadas na "posição protegida", que consiste em flexão metacarpofalangiana >70° e extensão da articulação interfalangiana para minimizar a rigidez articular.
  - □ A fixação percutânea pode ser necessária para a obtenção de redução estável; se possível, o componente metafisário (fragmento de Thurston-Holland) deve ser incluso na fixação.
- A mobilização precoce é essencial.

Tipo B: colo metacarpiano

- As fraturas do colo do quarto e do quinto metacarpianos comumente são observadas como fraturas análogas às do boxeador em adultos.
- O grau de deformidade aceitável varia de acordo com o metacarpo lesionado, especialmente em adolescentes:
  - □ Mais de 15° de angulação para o segundo e o terceiro metacarpianos são inaceitáveis.
  - □ Mais de 40–45° de angulação para o quarto e o quinto metacarpianos são inaceitáveis.
- Em geral são tratadas por redução fechada, utilizando-se a manobra de Jahs: flexão da articulação metacarpofalangiana 90°, exercendo uma carga axial através da falange proximal. Tal manobra é acompanhada por imobilização na "posição protegida".
- As fraturas instáveis necessitam de intervenção cirúrgica com pinos percutâneos (podem ser intramedulares ou transversos no metacarpo adjacente) ou fixação com placa (adolescentes).

Tipo C: diáfise metacarpiana

- A maioria dessas fraturas pode ser reduzida por meios fechados e imobilizada na posição protegida.
- As indicações cirúrgicas incluem fraturas instáveis, deformidades rotacionais, angulação dorsal >10° para o segundo e o ter-

ceiro metacarpianos e >20° para o quarto e o quinto metacarpianos, especialmente em crianças mais velhas e adolescentes, nos quais não se espera uma remodelação significativa.
- A fixação cirúrgica pode ser obtida com redução fechada e fixação percutânea (intramedular ou transversa no metacarpiano adjacente). A redução aberta raramente está indicada, embora a criança que se apresente com várias fraturas metacarpianas adjacentes e desviadas pode necessitar de redução por meios abertos.

Tipo D: base metacarpiana

- A articulação carpometacarpiana é protegida de lesões frequentes devido à sua localização proximal na mão e à estabilidade gerada pela congruência óssea e pelas restrições dos tecidos moles.
- A quarta e a quinta articulações carpometacarpianas são mais móveis que a segunda e a terceira; portanto, a lesão dessas articulações é incomum e geralmente resulta de mecanismos de alta energia.
- O carregamento axial por mecanismos de soco tipicamente resulta em fraturas impactadas estáveis na região metafisária.
- A redução fechada com uso de anestesia regional ou sedação consciente e imobilização com tala gessada do tipo luva pode ser realizada na maioria dessas fraturas, deixando a articulação interfalangiana proximal móvel.
- As fraturas-luxações nessa região podem resultar de mecanismos por esmagamento ou quedas de altura; inicialmente, podem ser tratadas com tentativas de redução fechada, apesar de a pinagem transversa do metacarpiano geralmente ser necessária para obter-se estabilidade. A redução aberta pode ser necessária, especialmente nos casos de múltiplas fraturas-luxações no nível carpometacarpiano.

Primeiro metacarpiano

- As fraturas são raras e tipicamente relacionadas com traumatismos diretos.
- As lesões metafisárias e diafisárias são os padrões mais comuns de fratura.
- Estruturas que se inserem no primeiro metacarpiano constituem potenciais forças de deformação:

- **Oponente do polegar**: ampla inserção sobre a diáfise e base do metacarpo, que desvia o fragmento distal para uma relativa flexão e adução.
- **Abdutor longo do polegar**: múltiplos locais de inserção, incluindo a base do metacarpiano, resultando em um momento de abdução nos casos de fraturas-luxações.
- **Flexor curto do polegar**: a origem parcial na base do metacarpiano medial resulta em flexão e angulação com ápice dorsal nas fraturas da diáfise do metacarpo.
- **Adutor do polegar:** possível adução do fragmento distal.

Fraturas da cabeça e da diáfise do primeiro metacarpiano

- Tipicamente resultam de traumatismo direto.
- A redução fechada geralmente é adequada para o tratamento da maioria das fraturas, com a imobilização pós-redução consistindo em tala gessada ou aparelho gessado do tipo luva incluindo o polegar.
- A redução anatômica é essencial para as fraturas intra-articulares e pode necessitar do uso da pinagem percutânea com fios de Kirschner.

Fraturas da base do primeiro metacarpiano

São subclassificadas da seguinte forma (Fig. 46.4):

- **Tipo A**: fraturas distais à fise.
  - Geralmente são transversas ou oblíquas, com angulação com ápice lateral e um elemento de impactação medial.
  - São tratadas por meio de redução fechada, com extensão aplicada à cabeça metacarpiana e pressão direta sobre o ápice da fratura, seguidas por imobilização em tala gessada de tipo luva ou luva gessada por 4–6 semanas.
  - Até 30° de angulação residual podem ser aceitos em crianças mais novas.
  - As fraturas instáveis podem necessitar de fixação percutânea com fios de Kirschner, geralmente com pinos lisos para cruzar a fise. A pinagem transcarpometacarpiana pode ser feita, mas em geral fica reservada para os padrões de fratura mais proximais.
- **Tipo B:** fratura do tipo II de Salter-Harris, metafisária medial.
  - O fragmento da diáfise tipicamente está angulado lateralmente e desviado proximalmente, devido à tração do abdutor lon-

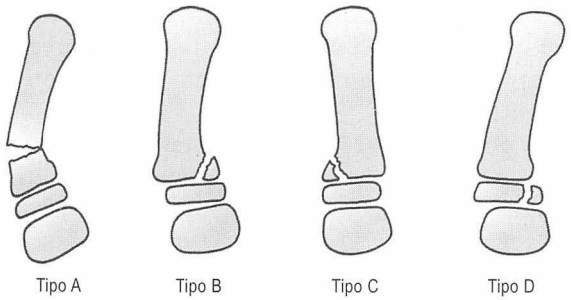

FIGURA 46.4 Classificação das fraturas do primeiro metacarpiano. **(A)** Fratura metafisária. **(B** e **C)** Fraturas fisárias dos tipos II de Salter-Harris com angulação lateral ou medial. **(D)** Fratura do tipo III de Salter-Harris (fratura de Bennett pediátrica). (De Bucholz RW, Heckman JD, Court-Brown C, *et al.*, eds. *Rockwood and Green's Fractures in Adults*, 6ª ed. Philadelphia: Lippincott Williams & Wilkins; 2006.)

go do polegar; adução do fragmento distal é comum devido à tração do adutor do polegar.
- □ A redução anatômica é essencial para que se evitem distúrbios de crescimento.
- □ Redução fechada seguida por imobilização com tala gessada incluindo o polegar, com acompanhamento seriado. Com a manutenção da redução, a imobilização deve ser mantida por 4–6 semanas.
- □ A pinagem percutânea está indicada para as fraturas instáveis com captura do fragmento metafisário, se possível. Alternativamente, a pinagem transmetacarpiana para o segundo metacarpiano pode ser necessária. A redução aberta pode ser necessária para a restauração anatômica da fise.

- **Tipo C:** fratura do tipo II de Salter-Harris, metafisária lateral.
  - □ Similares às fraturas do tipo B, mas são menos comuns e tipicamente resultam de um traumatismo mais significativo, com consequente angulação do ápice medial.
  - □ A formação de uma lesão em casa de botão perióstea é comum e pode impedir a redução anatômica.
  - □ A redução aberta geralmente é necessária para a restauração das relações anatômicas.
- **Tipo D:** fraturas intra-articulares dos tipos III e IV de Salter-Harris
  - □ São análogos pediátricos às fraturas de Bennett no adulto.

- Raras, com forças deformantes similares às fraturas do tipo B, com o acréscimo da subluxação lateral no nível da articulação carpometacarpiana causada pelo componente intra-articular da fratura.
- Métodos conservadores de tratamento apresentam resultados variáveis. Os resultados mais consistentes são obtidos com a redução aberta e a fixação percutânea ou fixação interna em crianças mais velhas.
- Cominuição grave ou lesão dos tecidos moles inicialmente pode ser tratada com tração esquelética oblíqua.
- A fixação externa pode ser utilizada para as fraturas abertas contaminadas com potencial perda óssea.

Falanges (Fig. 46.5)

- As fises localizam-se na extremidade proximal das falanges.
- Os ligamentos colaterais das articulações interfalangianas proximais e distais originam-se nos recessos colaterais do osso proximal e inserem-se na epífise e na metáfise do osso distal e na placa volar.
- A placa volar origina-se da região metafisária do colo da falange e insere-se na epífise da falange mais distal.
- Os tendões extensores inserem-se na face dorsal da epífise das falanges média e distal.
- Tipicamente, o periósteo é bem desenvolvido e exuberante, em geral resistindo contra o desvio e auxiliando na redução, mas ocasionalmente fica interposto no local da fratura e impede uma redução adequada.

Falanges proximal e média

As fraturas pediátricas das falanges proximal e média são subclassificadas da seguinte forma:

- **Tipo A**: fisárias.
  - Das fraturas pediátricas da mão, 41% envolvem a fise. A falange proximal é o osso mais frequentemente lesionado na população pediátrica.
  - Os ligamentos colaterais inserem-se na epífise da falange proximal; além da posição relativamente desprotegida da fise nesse nível, isso contribui para a alta incidência de lesões fisárias.
  - Um polegar do "jogador" pediátrico é uma fratura por avulsão do tipo III de Salter-Harris, com o ligamento colateral ul-

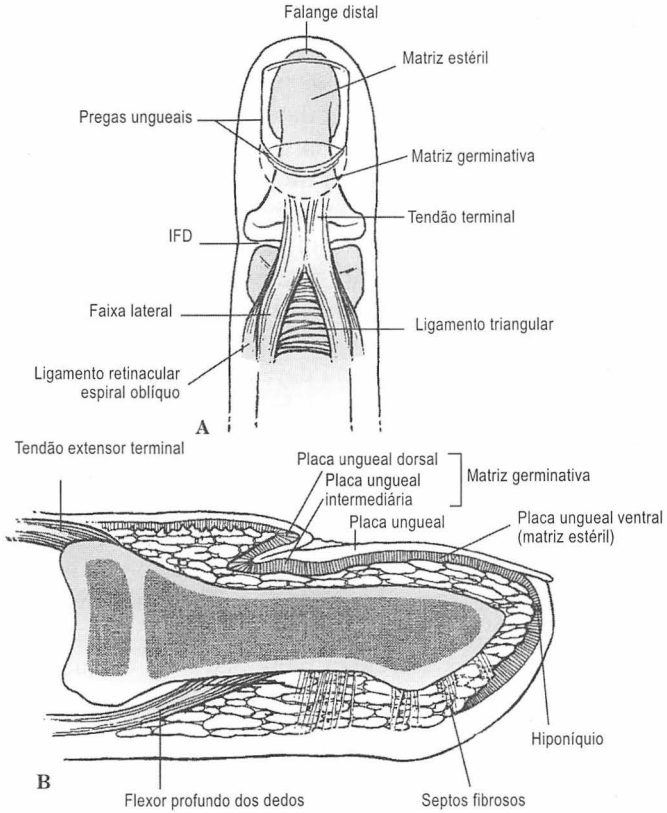

FIGURA 46.5 Anatomia da falange distal. **(A)** A pele, a placa ungueal e o aparelho extensor compartilham uma relação íntima com o osso da falange distal. Estruturas anatômicas específicas na região terminal do dedo estão demonstradas. **(B)** Vista lateral da placa ungueal demonstrando as inserções tendinosas e a anatomia dos tecidos ungueais especializados. (De Bucholz RW, Heckman JD, Court-Brown C, *et al.*, eds. *Rockwood and Green's Fractures in Adults*, 6ª ed. Philadelphia: Lippincott Williams & Wilkins; 2006.)

nar preso a um fragmento epifisário da extremidade proximal da falange proximal.

- Inicialmente, o tratamento é feito mediante redução fechada e imobilização na posição protegida.
- As fraturas instáveis podem necessitar de fixação percutânea. As fraturas com mais de 25% de envolvimento articular ou desvio >1,5 mm requerem redução aberta com fixação interna com fios de Kirschner ou parafusos.

- **Tipo B:** diáfise.
  - As fraturas da diáfise não são tão comuns quanto as periarticulares.
  - As fraturas da diáfise da falange proximal tipicamente estão associadas a angulação com ápice volar e desvio, criada por forças da projeção central que se inserem distalmente e faixas laterais que cursam dorsalmente ao ápice da rotação, bem como a ação dos músculos intrínsecos sobre o fragmento proximal, tracionando-o para flexão.
  - As fraturas oblíquas podem estar associadas a encurtamento e desvio rotacional. Tais associações devem ser reconhecidas e levadas em consideração durante o tratamento
  - A redução fechada com imobilização em posição protegida por 3–4 semanas está indicada para a maioria dessas fraturas.
  - Angulação residual >30° em crianças com menos de 10 anos de idade, >20° em crianças com mais de 10 anos de idade ou qualquer rotação residual requer intervenção cirúrgica, que consiste em redução fechada e pinagem cruzada percutânea. A pinagem intramedular pode permitir um desvio rotacional.
- **Tipo C**: colo (Fig. 46.6).
  - Fraturas através da região metafisária da falange são comumente associadas a lesões por batidas de porta.
  - O desvio rotacional e a angulação do fragmento distal são comuns, porque os ligamentos colaterais costumam ficar presos

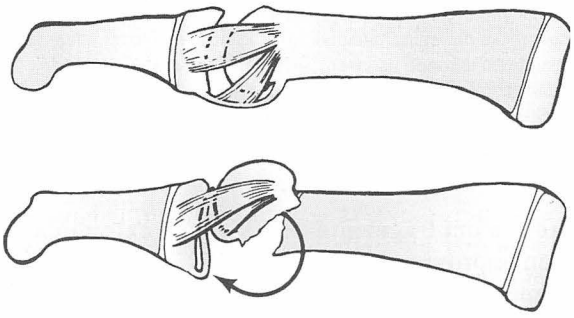

FIGURA 46.6 As fraturas do colo da falange geralmente são instáveis e rodadas. São fraturas de redução e controle difíceis por meios fechados, devido às forças exercidas pela placa volar e pelos ligamentos. (Adaptada de Wood BE. Fractures of the hand in children. *Orthop Clin North Am.* 1976;7:527-534.)

distalmente ao local da fratura, que pode permitir a interposição da placa volar na fratura.
- □ Redução fechada seguida por imobilização em posição protegida por 3–4 semanas pode ser tentada inicialmente, apesar de a redução fechada com pinagem cruzada percutânea geralmente ser necessária.

- **Tipo D**: intra-articular (condilar).
  - □ Originam-se a partir de diversos mecanismos, variando do cisalhamento à avulsão e resultando em fraturas simples por forças axiais e rotacionais combinadas, que podem causar fraturas intra-articulares cominutivas dos tipos T ou Y.
  - □ Redução aberta e fixação interna geralmente são necessárias para a restauração anatômica da superfície articular. A cirurgia na maioria dos casos é feita através de uma incisão lateral ou dorsal, com fixação por meio de fios de Kirschner ou miniparafusos.

Falange distal

- As lesões frequentemente estão associadas a comprometimento dos tecidos moles ou leito ungueal e podem necessitar da drenagem do hematoma subungueal, procedimentos reconstrutivos de tecidos moles ou reparo do leito ungueal.
- As fraturas da falange distal na população pediátrica são subclassificadas da seguinte forma:
  - □ Fisárias.
    - Lesões em martelo dorsal (Fig. 46.7).

      Tipo A: lesões dos tipos I ou II de Salter-Harris.

      Tipo B: lesões dos tipos III ou IV de Salter-Harris.

      Tipo C: Salter-Harris dos tipos I ou II associadas a luxação articular.

      Tipo D: fratura de Salter-Harris associada a avulsão do tendão extensor.
  - □ Um dedo em martelo pode resultar de uma fratura do aspecto dorsal, com ruptura do tendão extensor. Como alternativa, um dedo em martelo pode resultar de uma ruptura puramente tendinosa e, portanto, não ser radiologicamente aparente.
  - □ O tratamento das lesões do tipo A ou B com desvio mínimo ou sem desvio é imobilização em extensão por 4–6 semanas.
  - □ As lesões dos tipos C, D e lesão do tipo B com desvio em geral são tratáveis por meio de fixação com fios de Kirschner ou pinos lisos. As lesões dos tipos C e D geralmente necessitam de redução aberta e fixação interna.

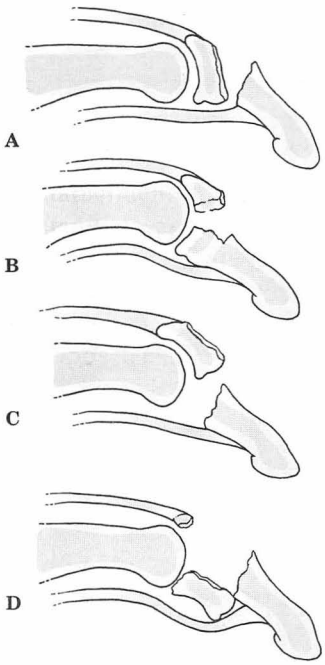

FIGRUA 46.7 (A–D) Tipos de fraturas fisárias equivalentes aos dedos em martelo. (De Bucholz RW, Heckman JD, Court-Brown C, *et al.*, eds. *Rockwood and Green's Fractures in Adults*, 6ª ed. Philadelphia: Lippincott Williams & Wilkins; 2006.)

- Lesões em martelo volar (reversas).
  - Estão associadas à ruptura do flexor profundo dos dedos ("dedo de *jersey*" vista em jogadores de futebol e rúgbi, mais comumente envolvendo o dedo anelar).
  - O tratamento é feito por reparo primário utilizando fio de sutura de grosso calibre, miniparafusos ou fios de Kirschner. A imobilização pós-operatória é mantida por 3 semanas.
- Extrafisárias:
  Tipo A: diafisária transversa.
  Tipo B: divisão longitudinal.
  Tipo C: cominutiva.
  - O mecanismo da lesão quase sempre é um traumatismo direto.
  - As lesões do leito ungueal devem ser diagnosticadas e tratadas.
  - O tratamento tipicamente é feito com redução fechada e imobilização por 3–4 semanas, com atenção para as lesões concomitantes. As lesões instáveis podem necessitar de pinagem

percutânea, seja longitudinal a partir da margem distal da falange distal ou através da articulação interfalangiana distal (incomum), nos casos das fraturas extremamente instáveis ou cominutivas.

Complicações

- **Crescimento ungueal prejudicado:** a falha no reparo adequado do leito ungueal pode resultar em distúrbios da matriz germinativa, que causa um crescimento anômalo da placa ungueal. Frequentemente, esse é um problema estético, mas pode ser tratado com procedimentos reconstrutivos na presença de dor, infecção ou problemas com a higiene.
- **Queda do extensor:** apesar do tratamento adequado, um retardo extensor de até 10° é comum, apesar de tipicamente não ter significado funcional. Ele ocorre mais comumente no nível da articulação interfalangiana proximal secundariamente à aderência tendinosa. Exploração, liberação e/ou reconstrução podem resultar em maior distúrbio estético ou funcional.
- **Consolidação viciosa:** a angulação com ápice dorsal pode causar distúrbios no equilíbrio intrínseco e também resultar em proeminência das cabeças metacarpianas na palma com dor durante os movimentos de preensão. Deformidades rotacionais ou angulares, especialmente do segundo e do terceiro metacarpianos, podem produzir distúrbios funcionais e estéticos, enfatizando a necessidade de manutenção de uma relação anatômica mais próxima possível do normal.
- **Pseudoartrose:** incomum, mas pode ocorrer especialmente nas extensas lesões dos tecidos moles e perda óssea, bem como nas fraturas abertas com contaminação macroscópica e infecção.
- **Infecção, osteomielite:** feridas com contaminação macroscópica necessitam de um debridamento meticuloso, cobertura antibiótica apropriada e possível fechamento por segunda intenção.
- **Contratura em extensão da articulação metacarpofalangiana:** pode ocorrer nos casos em que a imobilização não é feita em posição protegida (*i. e.*, articulações metacarpofalangianas >70°), devido a uma contratura dos tecidos moles.

47 Quadril pediátrico

FRATURAS PEDIÁTRICAS DO QUADRIL

Epidemiologia

- As fraturas do quadril são raras em crianças, ocorrendo em menos de 1% da frequência observada em adultos.

Anatomia

- Ossificação (Fig. 47.1).
  - □ **Fêmur proximal:** sétima semana uterina.
  - □ **Epífise proximal do fêmur:** entre os 4–8 meses.
  - □ **Trocânter:** 4 anos de idade.
- A epífise proximal do fêmur funde-se por volta dos 18 anos de idade, e as apófises trocantéricas entre os 16–18 anos de idade.
- A fise femoral proximal contribui de modo significativo para o crescimento metafisário do colo femoral e menos para o crescimento aposicional primário da cabeça femoral. Assim, rupturas nessa região podem levar a alterações arquitetônicas que podem afetar o desenvolvimento anatômico geral do fêmur proximal.
- A apófise trocantérica contribui de modo significativo para o crescimento aposicional do trocânter maior e menos para o crescimento metafisário do fêmur.
- O sangue para o quadril é fornecido pela artéria circunflexa femoral lateral e, com mais intensidade, pela artéria circunflexa femoral medial. Anastomoses na porção anterossuperior do sulco intertrocantérico formam o anel extracapsular. Vasos retinaculares ascendentes vão para a epífise (Fig. 47.2).
- Por volta dos 3 ou 4 anos de idade, os vasos posterossuperiores laterais (ramos da circunflexa femoral medial) predominam e suprem toda a porção anterolateral da epífise da cabeça femoral.
- Os vasos do ligamento redondo contribuem pouco antes dos 8 anos de idade e com aproximadamente 20% na vida adulta.

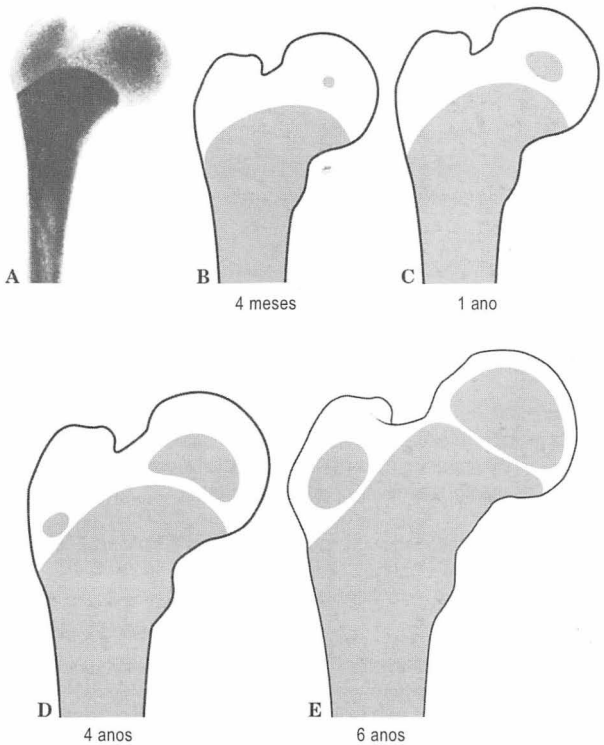

FIGURA 47.1 Transformação da pré-placa para zonas de crescimento separadas para a cabeça femoral e o trocânter maior. O diagrama demonstra o desenvolvimento do núcleo epifisário na extremidade proximal do fêmur. **(A)** Radiografia da extremidade proximal do fêmur em uma natimorta pesando 325 g. **(B–E)** Desenhos feitos com base em radiografias. (Adaptada de Edgren W. Coxa plana: a clinical radiological investigation with particular reference to the importance of the metaphyseal changes for the final shape of the proximal part of the femur. *Acta Orthop Scand.* 1965;84(suppl):24).

- A capsulotomia não danifica o suprimento sanguíneo para a cabeça femoral, mas a violação da incisura intertrocantérica ou dos vasos cervicais ascendentes pode deixar a cabeça femoral avascular.

Mecanismo da lesão

- Carregamento axial, torção, hiperabdução ou um impacto direto podem resultar em fratura do quadril. Traumatismo grave direto (p. ex., acidente automobilístico) é responsável por 75–80% das fraturas pediátricas do quadril.

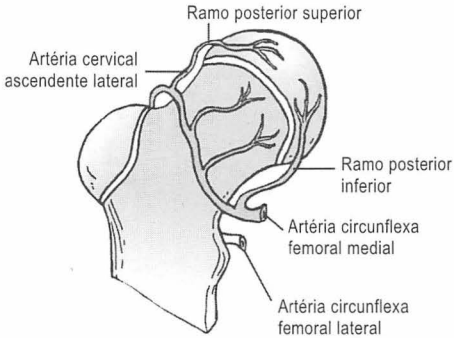

FIGURA 47.2 Suprimento arterial do fêmur proximal. A epífise e a fise da cabeça femoral são supridas pela artéria circunflexa medial, por 2 sistemas de vasos retinaculares: o posterossuperior e o posteroinferior. A artéria circunflexa lateral supre o trocânter maior e a porção lateral da fise femoral proximal e uma pequena área da metáfise anteromedial. (De Bucholz RW, Heckman JD, Court-Brown C, *et al.*, eds. *Rockwood and Green's Fractures in Adults.* 6ª ed. Philadelphia: Lippincott Williams & Wilkins; 2006.)

- **Patológicas:** fraturas que ocorrem através de cistos ósseos, displasia fibrosa ou invasão óssea por tumor são responsáveis pelo restante.
- **Fraturas de estresse:** raras na população pediátrica.

Avaliação clínica

- O paciente tipicamente apresenta-se com uma extremidade inferior encurtada e rodada externamente.
- O arco de movimento é doloroso, com crepitação variável.
- Geralmente há edema, equimose e sensibilidade à palpação sobre o quadril lesionado.
- Um exame neurovascular minucioso deve ser realizado.

Avaliação radiológica

- Incidência anteroposterior (AP) da pelve e uma incidência lateral, através da mesa, do quadril afetado devem ser obtidas, com o membro inferior estendido e rodado internamente o máximo tolerado pelo paciente.
- Uma coxa vara do desenvolvimento não deve ser confundida com uma fratura do quadril, especialmente em pacientes com

menos de 5 anos de idade. A comparação com o quadril contralateral pode auxiliar na distinção.
- As imagens de tomografia computadorizada podem auxiliar no diagnóstico das fraturas sem desvio ou de estresse.
- Uma cintilografia óssea obtida 48 h após a lesão pode demonstrar aumento da captação no local da fratura oculta.
- As imagens de ressonância magnética podem detectar fraturas ocultas 24 h após a lesão.

Classificação

Classificação de Delbet das fraturas pediátricas do quadril (Fig. 47.3)

Tipo I: fratura transepifisária.
- Abrange 8% das fraturas pediátricas do quadril.
- A incidência de osteonecrose aproxima-se dos 100%, especialmente se associada a uma luxação do quadril.
- Final do espectro de deslizamento da epífise da cabeça femoral; considerar hipotireoidismo, hipogonadismo e doença renal.
- Em recém-natos, o diagnóstico diferencial inclui displasia congênita de quadril e artrite séptica.

Tipo II: fratura transcervical.
- Abrange 45% das fraturas pediátricas do quadril (tipo mais comum).
- Com desvio em 80% dos casos.
- Osteonecrose em até 50% dos casos.

Tipo III: fratura cervicotrocantérica.
- 30% das fraturas pediátricas do quadril.
- Mais comum em crianças que em adultos.
- Índice de osteonecrose de 20–30%.

Tipo IV: fratura intertrocantérica.
- Abrange 10–15% das fraturas pediátricas do quadril.
- Menos complicações que em outras fraturas do quadril, porque o suprimento vascular é mais abundante.

Tratamento

Tipo I: redução fechada com fixação por pinos está indicada, utilizando-se pinos parcialmente rosqueados em uma criança mais velha e pinos lisos em uma criança mais nova. A redução aberta com fixação interna pode ser necessária se a fratura for irredutível por meios fechados.

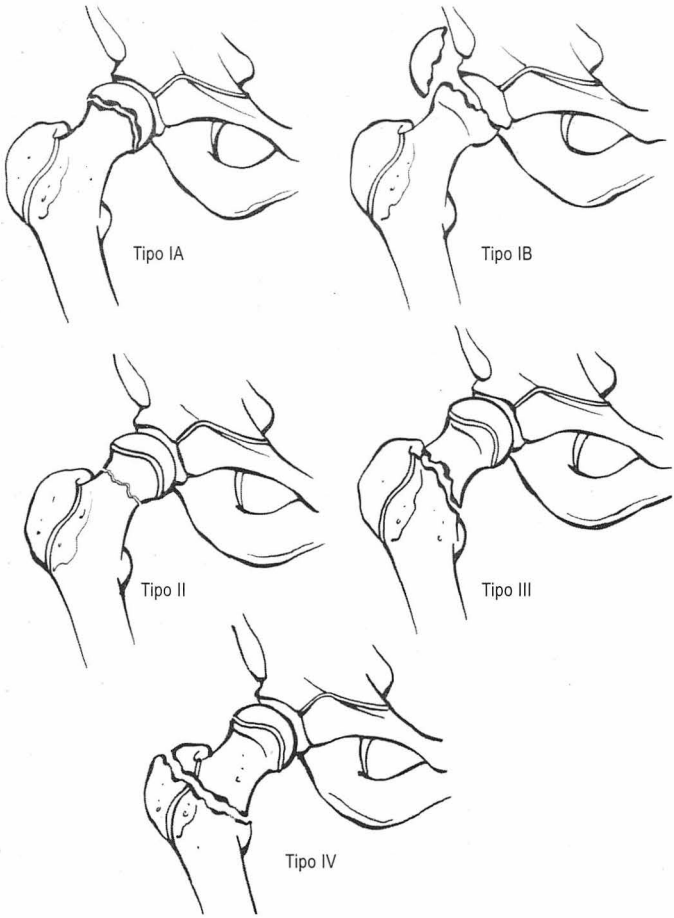

FIGURA 47.3 Classificação de Delbet das fraturas do quadril em crianças. Tipo I, transepifisárias, com (tipo IB) ou sem (tipo IA) luxação do acetábulo; tipo II, transcervicais; tipo III, cervicotrocantéricas, e tipo IV, intertrocantéricas. (De Bucholz RW., Heckman JD, Court-Brown C, *et al.*, eds. *Rockwood and Green's Fractures in Adults.* 6ª ed. Philadelphia: Lippincott Williams & Wilkins; 2006.)

Tipo II: **sem desvio:** a opção é pelo uso de um aparelho gessado em abdução *vs.* pinagem *in situ*; essas fraturas podem evoluir para coxa vara ou pseudoartrose.
Com desvio: redução fechada com pinagem (redução aberta se necessário) está indicada; deve-se evitar pinagem transfisária.

Tipo III: **sem desvio:** inicialmente indicada tração, seguida por um aparelho gessado *vs.* aparelho gessado em abdução imediata *vs.* pinagem *in situ*.
Com desvio: redução aberta e fixação interna estão recomendadas, evitando-se a pinagem transfisária.

Tipo IV: depende da idade e do tamanho do paciente. Duas a 3 semanas de tração estão indicadas, seguidas por gesso em abdução por 6–12 semanas nas fraturas sem desvio. Redução aberta e fixação interna podem ser necessárias nas fraturas instáveis ou nos casos em que a obtenção ou manutenção da redução fechada não é possível.

Complicações

- **Osteonecrose:** a incidência geral é de 40% após fraturas pediátricas do quadril. Está diretamente relacionada com o desvio inicial e a localização da fratura. Ratliff descreveu 3 tipos (Fig. 47.4):

Tipo I: envolvimento difuso e completo com colapso; prognóstico ruim (60%).

Tipo II: envolvimento localizado da cabeça; colapso mínimo (22%).

Tipo III: envolvimento somente do colo femoral: preservação da cabeça (18%).

- **Fechamento prematuro da fise:** a incidência é ≤60%, com incidência crescente com a penetração da fise pelos pinos. Pode resultar em encurtamento femoral, coxa vara e colo femoral cur-

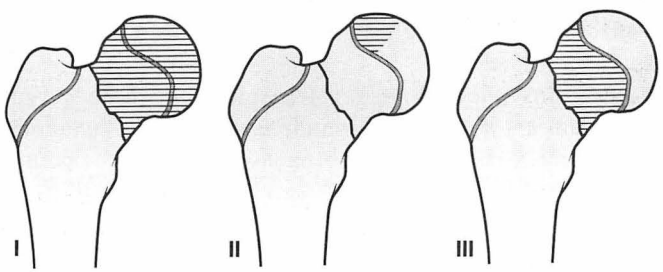

FIGURA 47.4 Três tipos de osteonecrose. (Adaptada de Ratliff AHC. Fractures of the neck of the femur in children. *J Bone Surg Br.* 1962;44:528.)

to. A epífise femoral proximal contribui com somente 15% do crescimento de toda a extremidade inferior. A presença de fechamento fisário prematuro em associação a osteonecrose pode resultar em discrepância significativa do comprimento dos membros inferiores.

- **Coxa vara:** a incidência é de 20%, geralmente secundária a redução inadequada. Redução aberta e fixação interna estão associadas a menor incidência de coxa vara.
- **Pseudoartrose:** a incidência é de 10%, primariamente devido à redução ou fixação interna inadequada. Pode requerer osteotomia em valgo, com ou sem enxertia óssea para obter-se consolidação.

LUXAÇÃO TRAUMÁTICA DO QUADRIL

Epidemiologia

- Mais comum que as fraturas do quadril.
- **Distribuição bimodal:** a incidência é maior entre 2–5 anos, devido à frouxidão articular e à cartilagem mole e elástica, e entre 11–15 anos de idade, na forma de lesões atléticas e aquelas associadas a traumatismo veicular, que se tornam mais comuns.
- **Luxações posteriores:** ocorrem 10 vezes mais frequentemente que as luxações anteriores.

Mecanismo da lesão

- **Pacientes mais jovens (idade <5 anos):** as lesões podem ocorrer como resultado de um traumatismo relativamente insignificante, como queda de altura.
- **Pacientes mais velhos (>11 anos):** as lesões tendem a ocorrer nas atividades desportivas e acidentes com veículos (bicicletas, automóveis). Nesse grupo etário, há alta associação a fraturas acetabulares.
- Luxações posteriores em geral resultam de uma carga axial aplicada em um quadril flexionado e aduzido; as luxações anteriores ocorrem com uma combinação de abdução e rotação externa.

Avaliação clínica

- Nos casos de luxação posterior do quadril, o paciente tipicamente apresenta-se com o quadril afetado flexionado, aduzi-

do e rodado internamente. A luxação anterior do quadril tipicamente apresenta-se com extensão, abdução e rotação externa do quadril afetado.

- Um exame neurovascular minucioso é essencial, com a documentação da integridade do nervo ciático e de seus ramos nas luxações posteriores. A função do nervo femoral e a perfusão do membro devem ser cuidadosamente avaliadas nas luxações anteriores. Esse exame deve ser repetido após a redução fechada.
- As fraturas ipsilaterais do fêmur geralmente ocorrem e devem ser descartadas antes da manipulação do quadril.

Avaliação radiológica

- Incidências AP da pelve e uma incidência lateral do quadril acometido devem ser obtidas. Dor, edema ou deformidade óbvia na região femoral são indicações para radiografias femorais, para descartar a presença de fraturas associadas.
- Os fragmentos da fratura da cabeça femoral ou do acetábulo tipicamente são detectados nas radiografias obtidas após a redução do quadril, porque os marcos anatômicos são mais claramente delineados. Dependendo da idade do paciente, esses padrões de fratura podem não ser visíveis nas radiografias simples ou TC.
- Após a redução, a tomografia computadorizada deve ser obtida para delinear fraturas associadas da cabeça femoral ou do acetábulo, bem como a presença de tecidos moles interpostos.

Classificação

Descritiva

Direção:	anterior *vs.* posterior.
Fratura-luxação:	fraturas da cabeça femoral ou acetábulo.
Lesões associadas:	presença de fratura ipsolateral do fêmur etc.

Tratamento

Conservador

- A redução fechada sob sedação consciente pode ser realizada em pacientes que se apresentem menos de 12 h após a luxação.

- Tração esquelética pode ser utilizada para uma luxação crônica do quadril ou que tenha sido diagnosticada tardiamente, com a redução ocorrendo durante um período de 3–6 dias e a tração mantida por mais 2–3 semanas, para que se obtenha estabilidade.

Cirúrgico

- As luxações com mais de 12 h podem necessitar de redução com o paciente sob anestesia geral. A redução aberta pode ser necessária, se for irredutível, com a remoção cirúrgica da cápsula interposta, limbo invertido ou fragmentos osteocartilaginosos.
- A redução aberta também está indicada nos casos de comprometimento do nervo ciático em que a exploração cirúrgica é necessária.
- As luxações do quadril associadas a fraturas ipsilaterais da diáfise femoral devem ser tratadas inicialmente com redução da luxação sob anestesia geral. Se uma redução fechada por manipulação não for bem-sucedida, pode-se aplicar tração esquelética sobre a região trocantérica para permitir o controle do fragmento proximal. A fixação interna ou externa da fratura da diáfise femoral pode ser feita. Ocasionalmente, a fixação cirúrgica da fratura da diáfise femoral é necessária para obter-se uma redução estável do quadril.
- A estabilidade do quadril deve ser avaliada durante a cirurgia. Luxações isoladas geralmente são estáveis.
- Após a cirurgia, o paciente deve ser colocado em tração esquelética ou aparelho gessado durante 4–6 semanas nos casos de dúvida sobre a estabilidade do quadril.

Complicações

- **Osteonecrose (8–10%):** esta apresenta menor incidência com pacientes < 5 anos de idade e maior incidência com o desvio severo e demora na redução.
- **Separação epifisária:** a lesão traumática da fise pode ocorrer no momento da luxação e pode resultar em osteonecrose ou interrupção do crescimento.
- **Luxação recorrente:** nos casos traumáticos, pode resultar de rupturas capsulares absolutas ou atenuação capsular. Também está associada a hiperfrouxidão ou síndromes congênitas

(p.ex., síndrome de Down). Pode ser tratada com o "tensionamento" cirúrgico do quadril, com reparo capsular ou com plicatura seguida por imobilização em aparelho gessado durante 4–6 semanas após a cirurgia.

- **Doença articular degenerativa:** pode resultar de uma redução não concêntrica do quadril, secundária a um encarceramento dos tecidos moles ou fragmentos ósseos ou pelo traumatismo inicial. A incongruência articular secundária à fratura da cabeça femoral ou acetabular associada, ou fragmentos osteocondrais encarcerados podem exacerbar os processos degenerativos.
- **Lesão nervosa (2–13%):** a lesão do nervo ciático pode ocorrer nas luxações posteriores e tipicamente é uma neuropraxia. O tratamento para as suspeitas de neuropraxia geralmente é observação. As indicações para a exploração incluem os casos suspeitos de laceração ou encarceramento do nervo na articulação (raros).
- **Condrólise (6%):** a lesão ocorre no momento da luxação do quadril. O tratamento é sintomático, com anti-inflamatórios não esteroides e diminuição de carga, conforme o necessário. A artroplastia de distração pode ser necessária em algum momento.

48 Diáfise femoral pediátrica

EPIDEMIOLOGIA

- Representam 1,6% de todas as fraturas na população pediátrica.
- Meninos são mais comumente acometidos, na proporção de 2,6:1 com relação a meninas.
- Distribuição de incidência bimodal: o primeiro pico é entre 2–4 anos de idade, e o segundo é no meio da adolescência.
- Também se observa uma distribuição sazonal, com maior incidência durante os meses do verão.
- Nas crianças que ainda não deambulam, 80% das fraturas são causadas por abuso cometido contra elas; esse número cai para 30% nas crianças que já deambulam.
- Na adolescência, mais de 90% das fraturas femorais são causadas por acidentes automobilísticos.

ANATOMIA

- Durante a infância, a remodelagem do fêmur causa uma mudança do osso entrtelaçado primário mais fraco para osso lamelar mais resistente.
- Até os 16 anos de idade, há um aumento geométrico no diâmetro da diáfise femoral e da espessura relativa da cortical do fêmur, resultando em um aumento acentuado no momento de inércia e resistência da área. Isso explica parcialmente a distribuição bimodal do padrão de lesão, na qual pacientes mais jovens sofrem fraturas sob condições de carga menores ou pequenos traumatismos, enquanto em adolescentes o traumatismo de alta energia é necessário para atingir o estresse capaz de causar uma fratura (Fig. 48.1).

MECANISMO DA LESÃO

- **Traumatismo direto:** acidente automobilístico, atropelamentos, quedas e abuso contra crianças são as causas.
- **Traumatismo indireto:** lesão rotacional.

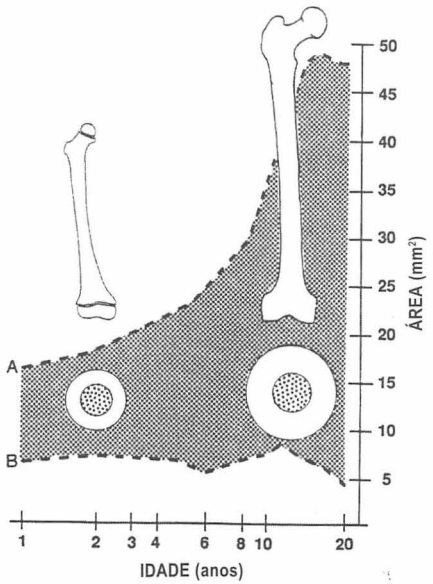

FIGURA 48.1 A *área sombreada* representa a espessura cortical por grupo etário. Esse rápido aumento na espessura cortical pode contribuir para a diminuição da incidência de fraturas femorais no final da infância. (Redesenhada de Netter FH. *The Ciba Collection of Medical Illustrations.* Vol. 8. Musculoskeletal system. Part I. Anatomy, physiology, and metabolic disorders. Summit, NJ, Ciba-Geigy,1987; em Bucholz RW, Heckman JD, eds. *Rockwood and Green's Fractures in Adults.* 5ª ed. Baltimore: Lippincott Williams & Wilkins; 2002.)

- **Fraturas patológicas:** as causas incluem osteogênese imperfeita, fibroma não ossificante, cistos ósseos e tumores. O envolvimento grave por mielomeningocele ou paralisia cerebral pode resultar em osteopenia generalizada e uma predisposição a fraturas por mínimos traumatismos.

AVALIAÇÃO CLÍNICA

- Pacientes com história de lesão por mecanismo de alta energia devem ser submetidos a uma completa avaliação do traumatismo, conforme indicado.

- A presença de uma fratura da diáfise femoral resulta em incapacidade para deambular, com extrema dor, edema e deformidade variáveis. O diagnóstico é mais difícil em pacientes com traumatismos múltiplos e traumatismo craniano, ou na criança que não deambula, ou gravemente incapacitada.
- Um exame neurovascular minucioso é essencial.
- Imobilizadores e bandagens colocadas no local do acidente devem ser removidos, com o exame cuidadoso dos tecidos moles para afastar a possibilidade de uma fratura exposta.
- A hipotensão após uma fratura isolada da diáfise femoral é incomum. A tríade de Waddell de traumatismo craniano, intra-abdominal ou intratorácico e fratura da diáfise femoral está fortemente associada a traumatismo veicular e é uma causa mais provável de perda de volume. Entretanto, a presença de uma coxa gravemente edemaciada pode indicar uma grande perda de volume para os compartimentos musculares ao redor da fratura.
- A síndrome compartimental é rara e ocorre somente com hemorragia grave nos compartimentos da coxa.
- O quadril e o joelho ipsilaterais devem ser examinados à procura de lesões associadas.

AVALIAÇÃO RADIOLÓGICA

- Radiografias anteroposteriores e laterais do fêmur devem ser obtidas.
- Radiografias do quadril e do joelho devem ser obtidas para descartar lesões associadas; fraturas intertrocantéricas, do colo femoral, luxações de quadril, lesões fisárias do fêmur distal, rupturas ligamentares, lesões meniscais e fraturas tibiais foram descritas em associação às fraturas da diáfise femoral.
- As imagens de RM ou TC em geral são desnecessárias, mas podem auxiliar no diagnóstico de fraturas sem desvio, impactadas ou de estresse.

CLASSIFICAÇÃO

Descritiva

- Aberta *vs.* fechada.
- **Nível da fratura:** terço proximal, médio, distal.
- **Padrão de fratura:** transverso, espiral, oblíquo, asa de borboleta.
- Cominuição.

- Desvio.
- Angulação.

Anatômica

- Subtrocantérica.
- Diáfise.
- Supracondilar.

TRATAMENTO

O tratamento depende da idade, com considerável superposição entre os grupos etários. O tamanho da criança deve ser considerado quando se escolhe um método de tratamento, bem como o mecanismo da lesão (*i. e.*, isolada, baixa energia *vs.* alta energia, politraumatismo). A American Academy of Orthopaedic Surgeons recentemente publicou um artigo baseado em evidências com recomendações para o tratamento das fraturas diafisárias pediátricas do fêmur, que pode ser encontrado em http:/www.aaos.org/research/guidelines/PDFFguidelines.asp.

Idade <6 meses

- Um suspensório do tipo Pavlik ou uma tala posterior estão indicados.
- Tração e imobilização do tipo aparelho gessado raramente são necessárias nesse grupo etário.

Idade de 6 meses a 4 anos

- Uma imobilização do tipo aparelho gessado quase sempre é o tratamento de escolha (>95%).
- Tração esquelética seguida por imobilização do tipo aparelho gessado pode ser necessária nos casos em que o comprimento e o alinhamento aceitáveis não podem ser mantidos; um pino de tração preferivelmente é passado proximal à fise femoral distal.
- A fixação externa pode ser considerada para as lesões múltiplas ou fraturas abertas.

Idade de 4 a 12 anos

- Hastes intramedulares flexíveis ou elásticas inseridas de modo retrógrado frequentemente são utilizadas nesse grupo etário.

(Hastes flexíveis ou elásticas geralmente estão contraindicadas para crianças maiores, com peso superior a 45 kg e nas fraturas altamente cominutivas, que podem encurtar.)

- Fixação externa ou placa ponte podem ser consideradas para as lesões múltiplas, algumas fraturas expostas e aquelas não tratáveis por meio de fixação intramedular elástica.
- Alguns centros estão utilizando hastes interbloqueadas inseridas através do trocânter maior ou lateralmente ao trocânter maior (controverso).
- Imobilização do tipo aparelho gessado pode ser utilizada para fraturas axialmente estáveis nesse grupo etário.

Entre 12 anos e a maturidade esquelética

- Fixação intramedular com hastes flexíveis (se o padrão e o tamanho permitirem) ou interbloqueadas que evitem a fossa piriforme se tornaram o tratamento de escolha
- Placas submusculares bloqueadas inseridas por via aberta ou percutânea podem ser consideradas para fraturas diafisárias, supracondilares ou subtrocantéricas.
- A fixação externa ainda pode ser considerada para lesões múltiplas ou fraturas expostas. Complicações como infecção do local do pino e fraturas repetidas levaram à perda de popularidade desse implante.

Critérios de redução (Tabela 48.1)

- Comprimento.
  - **Idade de 2–11 anos:** até 2 cm de superposição são aceitáveis.
  - **Idade >11 anos:** até 1 cm de superposição é aceitável.
- Angulação.
  - **Plano sagital:** até 30° de recurvato/procurvato são aceitáveis.

TABELA 48.1 Angulação aceitável

Idade	Varo/valgo (graus)	Anterior/posterior (graus)	Encurtamento (mm)
Nascimento a 2 anos	30	30	15
2–5 anos	15	20	20
6–10 anos	10	15	15
11 anos até a maturidade	5	10	10

De Bucholz RW, Heckman JD, eds. *Rockwood and Green's Fractures in Adults.* 5ª ed. Baltimore: Lippincott Williams & Wilkins; 2002:948.

- □ **Plano frontal:** até 10° de angulação em varo/valgo são aceitáveis (varo comumente visto na imobilização gessada).
- □ Varia com o padrão, a idade e a localização da fratura ao longo do fêmur.

- Rotação.
  - □ Até 10° são aceitáveis; a fixação externa é mais bem tolerada que a interna.

Indicações cirúrgicas

- Traumatismo múltiplo, incluindo craniano.
- Fratura exposta.
- Lesão vascular.
- Fratura patológica.
- Paciente não cooperativo.
- Hábito corporal não adequado ao uso de imobilização gessada do.

Opções cirúrgicas

- Fixação intramedular com haste.
  - □ **Hastes flexíveis (elásticas):** são inseridas retrogradamente proximal à fise femoral distal.
  - □ **Hastes intramedulares fresadas, bloqueadas:** são passadas de modo anterógrado através da fossa piriforme, do trocânter maior ou do portal lateral ao trocânter. A fise distal não deve ser transpassada. Um ponto de entrada no piriforme não é recomendado nos pacientes com fises abertas, devido ao risco de anormalidades de crescimento femoral proximal e osteonecrose da cabeça femoral em decorrência da ruptura do suprimento vascular. Um ponto de entrada trocantérico teoricamente reduz o risco de osteonecrose, mas pode afetar o crescimento na apófise trocantérica.
- Fixação externa.
  - □ **Estrutura lateral, unilateral:** abordagem que preserva o reto femoral, mas afeta o vasto lateral (rigidez de joelho ainda é um problema). A infecção do trajeto do pino e refratura são outros problemas.
  - □ Abordagem útil no traumatismo múltiplo, especialmente naqueles hemodinamicamente instáveis, que apresentam fraturas abertas ou pacientes queimados.
- Fixação com placa.

- Pode ser feita com o uso de placa de compressão de 3,5 ou 4,5 mm, com ou sem compressão interfragmentar dos fragmentos; é menos desejável, devido à longa incisão necessária, à dissecção perióstea significativa, à formação de tecido cicatricial no quadríceps, à necessidade frequente de remoção da placa e à infecção (Fig. 48.2).
- Placas bloqueadas submusculares passadas por via percutânea são úteis para as fraturas supracondilares, da diáfise e subtrocantéricas, nas quais a fixação dos implantes intramedulares é limitada. Uma dissecção menor dos tecidos moles é necessária, mas permanecem as preocupações com infecção e remoção da placa.

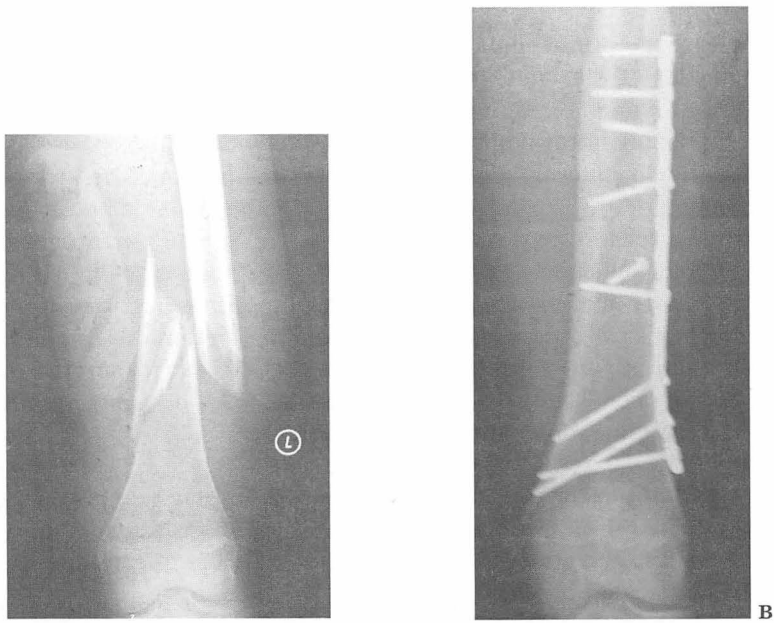

FIGURA 48.2 Paciente do sexo masculino com 12 anos de idade e fratura do fêmur distal esquerdo **(A)**. Tratado com redução aberta e fixação com placa e parafusos, apresentou consolidação após 4 meses, seguida de fechamento fisário **(B)**.

COMPLICAÇÕES

- **Consolidação viciosa:** a remodelagem não corrige deformidades rotacionais. Uma criança mais velha não terá uma remodelação tão boa quanto uma criança mais nova. A remodelagem anteroposterior ocorre de modo muito mais rápido e completo no fêmur que uma deformidade angular em varo/valgo. Por esse motivo, maiores graus de angulação sagital são aceitáveis.
- **Pseudoartrose:** rara; mesmo nas fraturas segmentares, as crianças em geral têm potencial osteogênico suficiente para preencher defeitos moderados. Crianças entre 5–10 anos de idade com pseudoartrose estabelecida podem necessitar de enxertia óssea e fixação com placa, apesar de a tendência em crianças mais velhas (>12 anos) ser o uso das hastes intramedulares bloqueadas.
- **Fraqueza muscular:** muitos pacientes demonstram fraqueza, tipicamente nos abdutores do quadril, quadríceps ou musculatura do jarrete, com até 30% de diminuição da força e 1 cm de atrofia da musculatura da coxa em comparação com a extremidade inferior contralateral ilesa, apesar de raramente ser significativa do ponto de vista clínico.
- **Discrepância no comprimento dos membros:** secundária ao encurtamento ou crescimento excessivo. Representa a complicação mais comum após fraturas da diáfise femoral.
  - **Crescimento excessivo:** um crescimento excessivo de 1,5–2 cm é comum no grupo etário de pacientes entre 2–10 anos tratados com imobilização gessada, mais ainda durante os 2 primeiros anos após a fratura, em especial nas fraturas do terço distal do fêmur e aquelas associadas a maiores graus de traumatismo.
  - **Encurtamento:** até 2 cm (dependente da idade) de encurtamento inicial são aceitáveis, devido ao potencial de crescimento. Para as fraturas com mais de 3 cm de encurtamento, tração esquelética pode ser empregada antes da imobilização com espica, para que se obtenha um comprimento adequado. Se o encurtamento for inaceitável 6 semanas após a fratura, deve-se decidir por uma osteoclasia e distração com fixação externa ou um procedimento de equalização do comprimento do membro após a consolidação da fratura.
- **Osteonecrose:** no fêmur proximal, pode resultar de uma passagem anterógrada de haste intramedular devido ao precário suprimento vascular, assunto que preocupa em particular quando

a fise femoral proximal não fechou, porque o grande suprimento vascular para a cabeça femoral deriva da artéria ascendente lateral, que cruza a cápsula no nível da incisura trocantérica. Recentemente, as hastes intramedulares com um ponto de partida trocantérico ou extratrocantérico foram defendidas, porque reduzem o risco de osteonecrose. Alterações radiológicas podem ser vistas até 15 meses após a passagem anterógrada de hastes intramedulares.

49 Joelho pediátrico

GENERALIDADES

- **O joelho é uma articulação ginglimoide (em dobradiça) que consiste em 3 articulações:** patelofemoral, tibiofemoral e tibiofibular.
- Em carga cíclica normal, o joelho pode experimentar até 5 vezes o peso corporal a cada passo.
- O arco normal de movimentos é do 0° em extensão para 140° em flexão, com 8–12° de rotação através do arco de flexão/extensão (muitas crianças hiperestendem o joelho).
- A estabilidade dinâmica e estática do joelho é conferida principalmente pelos tecidos moles (ligamentos, músculos, tendões, meniscos), além das articulações ósseas.
- Como os ligamentos no esqueleto imaturo são mais resistentes aos estresses tensores que as placas fisárias e osso metafisário, o traumatismo acarreta lesão fisária e avulsões não vistas no paciente esqueleticamente maduro.
- Existem 3 placas fisárias com centros de ossificação secundários.
- O aparecimento dos centros de ossificação se dá da seguinte forma:
  - **Fêmur distal:** 39ª semana fetal.
  - **Tíbia proximal:** por volta dos 2 meses.
  - **Tubérculo tibial:** 9 anos.
- O fechamento fisário ocorre da seguinte forma;
  - **Fêmur distal:** 16–19 anos.
  - **Tíbia proximal:** 16–19 anos.
  - **Tubérculo tibial:** 15–17 anos.
- A patela é um osso sesamoide, com seu próprio centro de ossificação, que aparece entre 3–5 anos.
- **Espinha tibial:** é o local de inserção do ligamento cruzado anterior (LCA).
- Dois terços do crescimento longitudinal da extremidade inferior são oriundos das fises femoral distal (9 mm/ano) e tibial proximal (6 mm/ano).

FRATURAS FISÁRIAS DO FÊMUR DISTAL

Epidemiologia

- A fise é mais comumente lesionada ao redor do joelho.
- Abrangem 1–6% de todas as lesões fisárias e menos de 1% de todas as fraturas em crianças.
- A maioria (2/3) é de fraturas do tipo II de Salter-Harris e ocorre em adolescentes.
- Correspondem a 12–15% de todas as fraturas que ocorrem em crianças.

Anatomia

- A epífise femoral distal é a maior e a de crescimento mais rápido no corpo.
- Não há proteção inerente da fise. As estruturas ligamentares e tendinosas inserem-se na epífise.
- O nervo ciático divide-se no nível do fêmur distal.
- A artéria poplítea dá origem a ramos geniculados superiores para o joelho imediatamente posterior à metáfise femoral.

Mecanismo da lesão

- Pode ocorrer traumatismo direto na face distal do fêmur por traumatismo veicular, queda sobre o joelho flexionado ou durante atividade atlética, como um impacto direto sobre o joelho com um pé fixo ao chão, como no futebol. Em lactentes, a fratura do fêmur distal pode estar associada a abuso infantil.
- **Lesão indireta:** força em varo/valgo ou hiperflexão/hiperextensão; resulta em compressão simultânea de uma região da fise com distração sobre a outra. O resultado da força indireta pode levar a uma separação epifisária da metáfise. Tipicamente, a separação fisária começa no lado da tensão e sai da metáfise pelo local de compressão (do tipo III de Salter-Harris).
- Lesão durante o nascimento secundária a uma apresentação pélvica ou artrogripose pode causar essa lesão em separação fisária.
- Traumatismo mínimo em condições que causam fraqueza generalizada da placa de crescimento (osteomielite, leucemia, mielodisplasia) também pode ser um fator causal.

Avaliação clínica

- Os pacientes tipicamente são incapazes de sustentar carga sobre a extremidade inferior lesionada, embora aqueles com uma lesão fisária sem desvio por um mecanismo de baixa energia (p. ex., lesão desportiva) possam deambular com marcha antálgica.
- Crianças mais velhas e adolescentes podem relatar uma história de "estalido"; juntamente com derrame associado do joelho e edema de tecidos moles que podem ser confundidos com lesão ligamentar.
- O joelho tipicamente está em flexão devido ao espasmo da musculatura flexora.
- Encurtamento macroscópico ou deformidade angular variável, com comprometimento potencial das estruturas neurovasculares, resultando de lesão por tração, laceração ou compressão. Uma avaliação neurovascular completa é importante.
- Sensibilidade local sobre a fise; geralmente realizada com a palpação do fêmur distal no nível do polo superior da patela e do tubérculo adutor.
- Comumente, o desvio epifisário é no plano coronal, produzindo uma deformidade em varo ou valgo.

Avaliação radiológica (Tabela 49.1)

- Incidências anteroposteriores (AP), laterais e oblíquas devem ser obtidas. As radiografias da extremidade inferior contralateral podem ser obtidas para comparação se o diagnóstico for duvidoso.
- Incidências de estresse podem ser obtidas para diagnosticar separações sem desvios nas quais o exame clínico é altamente sugestivo de lesão fisária (joelhos com derrame articular e sensibilidade sobre a fise na presença de radiografias AP e laterais negativas). A analgesia adequada é necessária para relaxar o espasmo muscular e prevenir contra radiografias de estresse falso-negativas e lesão fisária.
- A linha fisária deve ter entre 3–5 mm de espessura até a adolescência.
- As lesões do tipo III de Salter-Harris em geral apresentam uma fratura epifisária orientada verticalmente que são mais bem apreciados na incidência em AP.

TABELA 49.1 Estudos por imagens na avaliação das fraturas da fise distal do fêmur

Estudo	Indicações	Limitações
Radiografias simples	Primeiro estudo, geralmente suficiente	Pode não detectar fraturas dos tipos I ou III de Salter-Harris ou subestimar o desvio da fratura
Imagem de tomografia computadorizada	Define melhor o padrão da fratura e o grau de desvio, útil na decisão pela necessidade de cirurgia e no planejamento da cirurgia	Visualização ruim da cartilagem; menos útil do que as imagens de ressonância magnética na avaliação de fraturas ocultas dos tipos I ou III de Salter-Harris
Imagens de ressonância magnética	Avaliação de fraturas ocultas de Salter-Harris I ou III; lactentes com pouca ossificação epifisária	Disponibilidade, custo, autorizações pelas fontes pagadoras; identifica lesões associadas dos tecidos moles; não está claro se o estudo modifica o tratamento inicial
Incidências em estresse	Diferenciam entre fratura oculta de Salter e uma lesão ligamentar	Dolorosas, espasmo muscular pode não permitir a abertura da fratura se o paciente estiver acordado; não está claro se o estudo modifica o tratamento inicial
Radiografias contralaterais	Lactentes, ou para avaliar a largura da fise	Geralmente não é necessária

Modificado de Bucholz RW, Heckman JD, Court-Brown C, *et al.*, eds. *Rockwood and Green's Fractures in Adults*. 6ª ed. Philadelphia: Lippincott Williams & Wilkins; 2006.

- A tomografia computadorizada pode ser útil na avaliação da definição do fragmento da fratura.
- Em lactentes, a separação da fise femoral distal pode ser difícil de avaliar, a menos que haja um desvio evidente, pois somente o centro da epífise está ossificado no nascimento; parece estar em linha com o eixo anatômico do fêmur nas imagens AP e lateral. As imagens de ressonância magnética, ultrassonografia e arteriografia podem auxiliar no diagnóstico da lesão femoral distal nestes pacientes.
- A arteriografia da extremidade inferior deve ser feita na suspeita de lesão vascular.

Classificação

Salter-Harris (Fig. 49.1)

Tipo I: vista em recém-natos e adolescentes; diagnóstico facilmente passa despercebido; alargamento fisário pode ser aparente em imagens de comparação e instabilidade pode ser demonstrada nas radiografias de estresse.

Tipo II: lesão mais comum da fise femoral distal; o desvio geralmente é medial ou lateral, com fragmento metafisário no lado da compressão.

Tipo III: fratura intra-articular saindo pela epífise (tipicamente côndilo medial pelo estresse em valgo).

Tipo IV: fratura intra-articular saindo pela metáfise; alta incidência de inibição do crescimento com formação de barra; lesão rara.

Tipo V: lesão por esmagamento fisário; diagnóstico difícil, feita retrospectivamente após parada de crescimento; estreitamento da fise possível.

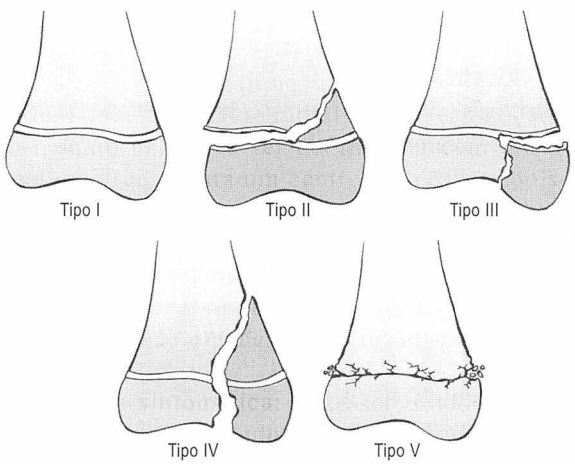

FIGURA 49.1 Classificação de Salter-Harris para as fraturas envolvendo a fise femoral distal. (De Bucholz RW, Heckman JD, Court-Brown C, *et al.*, eds. *Rockwood and Green's Fractures in Adults*. 6ª ed. Philadelphia: Lippincott Williams & Wilkins; 2006.)

Desvio

Anterior: resulta de uma lesão em hiperextensão; alta incidência de lesão neurovascular pela espícula metafisária proximal direcionada posteriormente.
Posterior: lesão rara causada por hiperflexão do joelho.
Medial: força em varo mais comum, geralmente do tipo II de Salter-Harris.
Lateral: força em varo.

Tratamento

Conservador

- Indicado para as fraturas sem desvio.
- Um derrame articular tenso no joelho pode ser aliviado através da punção aspirativa estéril para alívio dos sintomas.
- Redução fechada sob anestesia geral pode ser feita para as fraturas desviadas nas quais um resultado estável pode ser obtido (Fig. 49.2).
- Deve ser aplicada tração suficiente durante a manipulação de modo a minimizar o atrito sobre a cartilagem fisária (90% tração, 10% alavancagem). A posição de imobilização varia de acordo com a direção do desvio.
  - **Medial/lateral:** imobilizar em 15–20° de flexão do joelho. Moldar o gesso em valgo para o fragmento metafisário medial e em varo para o fragmento metafisário lateral para tensionar o periósteo intacto.
  - **Anterior:** inicialmente, imobilizar em 90° de flexão do joelho, diminuindo com o tempo.
  - **Posterior:** imobilizar em extensão.
- Uma deformidade residual em varo/valgo após a redução tende a não remodelar.
- Deambulação com muletas em carga parcial pode ser iniciada 3 semanas após a lesão.
- O aparelho gessado pode ser removido após 4–8 semanas dependendo da idade do paciente e do estado da consolidação. Uma tala posterior removível e exercícios ativos para o arco de movimentos são iniciados neste momento.
- Atividades desportivas devem ser restringidas até que o arco de movimentos do joelho tenha retornado, os sintomas resolvidos e a força do quadríceps recuperada.

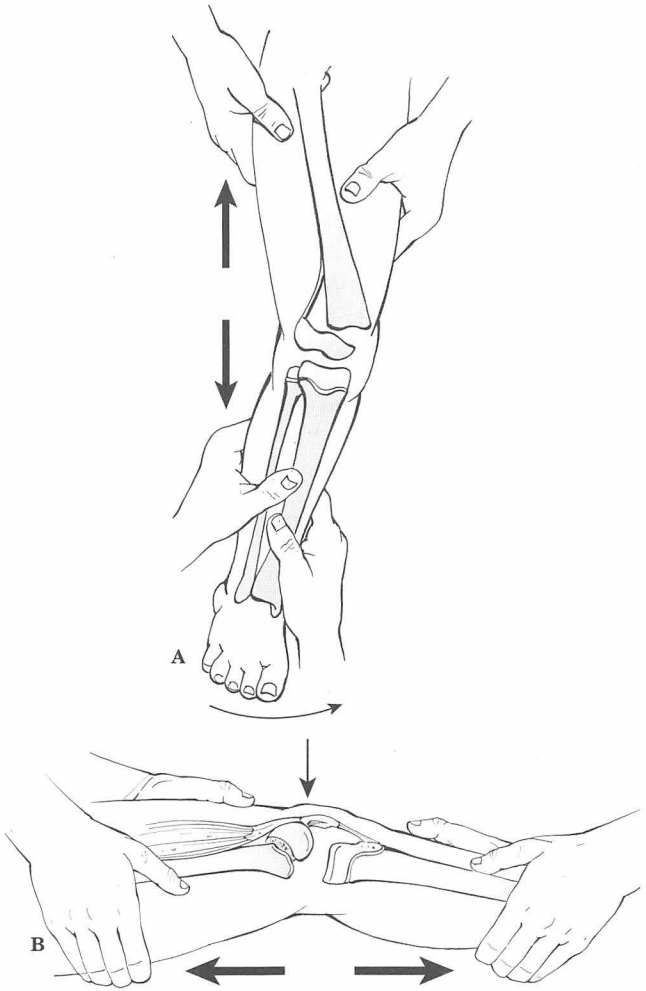

FIGURA 49.2 Redução fechada e estabilização de uma fratura do fêmur distal dos tipos I ou II de Salter-Harris. **(A)** Com um desvio medial ou lateral, a tração é aplicada longitudinalmente ao longo do eixo da deformidade para trazer o fragmento para o comprimento correto. **(B)** Nos desvios anteriores, a redução pode ser feita com o paciente em decúbito dorsal ou ventral. O comprimento é recuperado primeiro, depois é acrescentado um momento em flexão. (De Bucholz RW, Heckman JD, Court-Brown C, *et al.*, eds. *Rockwood and Green's Fractures in Adults*. 6ª ed. Philadelphia: Lippincott Williams & Wilkins; 2006.)

Cirúrgico

- Indicações para a redução aberta e fixação interna incluem:
  - □ **Fratura irredutível do tipo II de Salter-Harris com interposição de tecidos moles:** fixação com parafuso canulado de 4 ou 6,5 mm pode ser utilizada para prender a espícula metafisária (Fig. 49.3).
  - □ Redução instável.
  - □ **Salter-Harris dos tipos III, IV:** congruência articular deve ser restaurada.
- Para minimizar a deformidade residual e distúrbios de crescimento, princípios específicos devem ser observados para fixação interna.

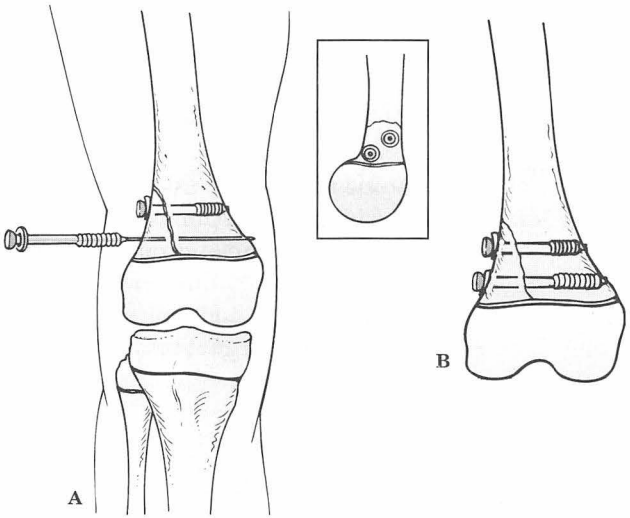

FIGURA 49.3 Fixação com parafuso após redução fechada ou aberta de uma fratura do tipo II de Salter-Harris com um grande fragmento metafisário. **(A)** Quando se utilizam parafusos canulados, colocam-se ambos os fios-guias antes da passagem dos parafusos, para evitar a rotação do fragmento enquanto se perfura ou insere o parafuso. As roscas do parafuso devem passar pelo local da fratura, para permitir compressão. Arruelas ajudam a aumentar a compressão. Os parafusos podem ser passados anterior e posteriormente entre si, o que é particularmente útil quando se tentam combinar vários parafusos em um pequeno fragmento metafisário. **(B)** Essa forma de fixação é localmente "rígida", mas deve ser protegida com imobilização do tipo tubo ou com um longo braço de alavanca. (De Bucholz RW, Heckman JD, Court-Brown C, *et al.*, eds. *Rockwood and Green's Fractures in Adults*. 6ª ed. Philadelphia: Lippincott Williams & Wilkins; 2006.)

- □ Evitar cruzar a fise, se possível.
- □ Se tiver de cruzar a fise, usar pinos lisos o mais perpendiculares possível à fise.
- □ Remover a fixação que cruza a fise o mais rapidamente possível.

- Após a cirurgia, o paciente é mantido em um aparelho gessado do tipo tubo em 10° de flexão do joelho. O paciente pode deambular com muletas em 1–2 dias sem carga sobre a extremidade lesionada. Após 1 semana, o paciente pode iniciar exercícios de elevação da perna estendida.
- Se, após 4 semanas, houver evidências radiológicas de consolidação óssea, o aparelho gessado pode ser substituído por uma tala posterior para proteção. O paciente pode progredir para carga parcial com exercícios ativos para o arco de movimentos.
- O paciente tipicamente retorna a um estilo de vida ativo e normal entre 4–6 meses após a lesão.

Complicações

Agudas

- **Lesão da artéria poplítea (menos de 2%):** associada a lesões em hiperextensão ou desvio epifisário anterior nos quais uma lesão por tração pode ocorrer ou por laceração direta pelos fragmentos cortantes da metáfise.
  - □ Um pé frio e sem pulso que persiste, apesar da redução, deve ser avaliado com angiografia para se destacar a possibilidade de laceração.
  - □ Compressão vascular que se resolve após a redução deve ser observada por 48–72 h para afastar a possibilidade de ruptura da íntima e trombose subsequente.
- **Paralisia do nervo fibular (3%):** causada por lesão por tração durante a fratura ou redução ou secundária a desvio anterior/medial inicial da epífise. A paralisia fibular persistente por 3–6 meses deve ser avaliada por eletromiografia e a exploração pode estar indicada.
- **Desvio recorrente:** fraturas de estabilidade questionável após redução fechada devem receber fixação cirúrgica (pinos percutâneos ou fixação interna) para prevenir contra desvios tardios ou recorrentes. Os desvios anteriores e posteriores são particularmente instáveis.

Tardias

- **Instabilidade de joelho (até 37% dos pacientes):** a instabilidade do joelho pode estar presente, indicando comprometimento ligamentar concomitante que não foi observado no momento inicial. O paciente pode ser tratado com reabilitação para fortalecimento da extremidade inferior ou pode necessitar de tratamento cirúrgico. Os ligamentos colaterais podem ser reparados agudamente na presença de instabilidade após a fixação da fratura.
- **Deformidade angular (19%):** resulta da lesão fisária inicial (dos tipos I e II de Salter-Harris), fechamento assimétrico da fise (formação de barra, dos tipos III e IV de Salter-Harris), ou lesão fisária não diagnosticada (do tipo V de Salter-Harris).
  - Observação, excisão da barra fisária (<30% da fise, mais de 2 anos de crescimento restantes), hemiepifisiodese, epifisiólise ou osteotomia em cunha podem estar indicadas.
- O fechamento fisário geralmente é a regra para as fraturas da fise distal do fêmur (quase 100%). A discrepância resultante do fêmur distal (24%) depende do crescimento restante do membro: em geral é clinicamente insignificante se a criança tiver menos de 2 anos de crescimento restante; caso contrário, a discrepância tende a progredir em uma proporção de 1 cm por ano.
  - Discrepância <2 cm na maturidade esquelética geralmente não apresenta significado funcional ou estético.
  - Discrepância entre 2,5–5 cm pode ser tratada com epifisiodese contralateral (femoral ou tibial ou ambos) ou encurtamento femoral dependendo da discrepância de crescimento projetada.
  - Discrepância >5 cm pode ser uma indicação de alongamento femoral combinado com epifisiodese do fêmur distal ou tíbia proximal contralateral.
- **Rigidez de joelho (16%):** resulta de adesões ou contratura capsular ou muscular após a cirurgia. Geralmente está relacionada com a duração da imobilização; portanto, é desejada a remoção do gesso e o início da movimentação ativa do joelho o mais rapidamente possível.

FRATURAS DA TÍBIA PROXIMAL

Epidemiologia

- Compreendem 0,6–0,8% de todas as lesões fisárias.

- Média de 14 anos de idade.
- A maioria ocorre em adolescentes do sexo masculino.

ANATOMIA

- A artéria poplítea atravessa a face posterior do joelho e é presa à cápsula posterior do joelho por septos de tecido conjuntivo posteriores à tíbia proximal. O suprimento vascular deriva de anastomoses das artérias geniculares inferiores.
- A fise é bem protegida pelas estruturas ósseas e de tecidos moles, que pode ser responsável pela baixa incidência de lesões dessa estrutura.
  - **Lateral:** fíbula.
  - **Anterior:** tendão/ligamento patelar.
  - **Medial:** ligamento colateral medial (LCM; insere-se na metáfise).
  - **Posteromedial:** inserção do semimembranoso.

Mecanismo da lesão

- **Direto:** traumatismo à tíbia proximal (parachoque de veículo, acidente com cortador de grama).
- **Indireto:** mais comum e envolve hiperextensão, abdução ou hiperflexão após lesão desportiva, acidente automobilístico, queda ou aterrissagem após um salto com ruptura concorrente do LCM.
- **Lesão ao nascer:** resulta de uma hiperextensão durante parto em apresentação pélvica ou artrogripose.
- **Condições patológicas:** as causas são osteomielite da tíbia proximal e mielomeningocele.

Avaliação clínica

- Os pacientes tipicamente apresentam-se com incapacidade de sustentar carga sobre a extremidade lesionada. O joelho pode estar tenso com hemartrose e extensão limitada pelo espasmo da musculatura flexora.
- Dor entre 1–1,5 cm distal à linha articular e deformidade variável podem estar presentes.
- O estado neurovascular deve ser cuidadosamente avaliado, em busca de comprometimento da artéria poplítea ou nervo fibular. Os compartimentos anterior, lateral, posterior superficial e posterior profundo devem ser palpados à procura de dor ou tur-

gor. Os pacientes em que se suspeita de elevação das pressões compartimentais devem ser submetidos a exames neurovasculares seriados, com mensuração das pressões compartimentais, conforme indicado.
- Deve-se suspeitar de lesões ligamentares associadas, embora possa ser difícil detectar essas lesões secundárias à apresentação dramática de uma fratura.

Avaliação radiológica

- Incidências em AP, lateral e oblíquas do joelho afetado devem ser obtidas. Radiografias do joelho contralateral podem ser observadas para comparação.
- Radiografias em estresse nos planos sagital e coronal podem ser obtidas, mas a hiperextensão do joelho deve ser evitada, devido à potencial lesão das estruturas poplíteas.
- A maioria dos pacientes com lesões da fise proximal da tíbia é composta por adolescentes nos quais o centro de ossificação secundário do tubérculo tibial apareceu. Uma radiolucência horizontal lisa na base do tubérculo tibial não deve ser confundida com uma fratura epifisária.
- As imagens de ressonância magnética podem auxiliar na identificação de interposição de tecidos moles, quando a redução é difícil ou impossível.
- A tomografia computadorizada pode auxiliar na definição da fratura, especialmente nas fraturas dos tipos III ou IV de Salter-Harris.
- A arteriografia pode estar indicada nos pacientes em que se suspeita de comprometimento vascular (artéria poplítea).

Classificação (Tabela 49.2)

Salter-Harris

Tipo I: lesão transfisária; diagnóstico geralmente tardio; pode necessitar de incidências em estresse ou comparativas; 50% inicialmente não deslocadas.

Tipo II: mais comum; lesão transfisária saindo pela metáfise; 1/3 sem desvio; naquelas com desvio, geralmente ele é medial em valgo.

Tipo III: fratura intra-articular do platô lateral; LCM geralmente rompido.

TABELA 49.2 Classificações e implicações das fraturas fisárias da tíbia proximal

Classificação	Implicações
Mecanismo da lesão	
I. Hiperextensão	Risco de distúrbio vascular
II. Varo/valgo	Geralmente resulta de um salto; muito próximo da maturidade
III. Flexão	Ver fraturas do tubérculo tibial, do tipo IV, na próxima seção
Padrão Salter-Harris	
I	50% sem desvio
II	30% sem desvio
III	Possibilidade de lesão associada do ligamento colateral
IV	Raro
V	Foi registrado; diagnóstico geralmente tardio

Modificada de Bucholz RW, Heckman JD, Court-Brown C, *et al.*, eds. *Rockwood and Green's Fractures in Adults*. 6ª ed. Philadelphia: Lippincott Williams & Wilkins; 2006.

Tipo IV: fratura intra-articular do platô medial ou lateral; linha de fratura saindo pela metáfise.

Tipo V: lesão por esmagamento; diagnóstico retrospectivo comum após interrupção do crescimento.

Tratamento

Conservador

- As fraturas sem desvio podem ser tratadas com um tubo gessado com o joelho flexionado 30°. O paciente deve ser acompanhado com radiografias seriadas para a detecção de desvios.
- Fraturas com desvio podem ser tratadas com redução fechada com estresse limitado em varo e hiperextensão, para minimizar a tração sobre o nervo fibular e a vasculatura poplítea, respectivamente. O paciente é colocado em um tubo gessado em flexão (tipicamente 30–60°, dependendo da posição de estabilidade).
- O aparelho gessado pode ser removido 4–6 semanas após a lesão. Se o paciente melhorar sintomaticamente e houver evidências documentadas de consolidação radiológica, são iniciados exercícios ativos para o arco de movimento e fortalecimento.

Cirúrgico

- Fraturas dos tipos I ou II de Salter com desvio em que a redução estável não pode ser mantida ou tratada por passagem de fio liso percutâneo através da fise (do tipo I) ou em paralelo à fise (metáfise) no do tipo II.
- Redução aberta e fixação interna estão indicadas para as fraturas dos tipos III e IV de Salter-Harris desviadas para restaurar a congruência articular. Esta fixação pode ser feita com a passagem de pinos ou parafuso em paralelo à fise; a congruência articular é o objetivo.
- Após a cirurgia, o joelho do paciente é imobilizado em tubo gessado em flexão de 30°. Essa imobilização é mantida durante 6–8 semanas, quando pode ser removida, com o início de exercícios ativos para o arco de movimentos.

Complicações

Agudas

- **Deslocamento recorrente:** pode ocorrer após reduções fechadas e imobilizadas sem fixação cirúrgica em uma lesão instável. Provavelmente secundária a uma lesão não reconhecida dos tecidos moles.
- **Lesão da artéria poplítea (10%):** ocorre especialmente nas lesões por hiperextensão; está relacionada com o pinçamento da artéria poplítea pela cápsula posterior sobre a tíbia proximal (Fig. 49.4). A arteriografia pode estar indicada quando os pulsos distais não retornam após a redução da lesão.
- **Paralisia do nervo fibular:** lesão por tração que resultante do desvio, seja no momento da lesão ou durante tentativas de redução fechada, especialmente com um momento em varo aplicado sobre o local da lesão.

Tardias

- **Deformidade angular:** resulta da lesão fisária (dos tipos I e II de Salter-Harris), levando a um fechamento assimétrico da fise (formação de barra, dos tipos III e IV de Salter-Harris), ou uma lesão fisária não diagnosticada (do tipo V de Salter-Harris). Entretanto, a classificação de Salter-Harris não se mostrou útil na previsão dos distúrbios de crescimento nas fraturas proximais da tíbia.

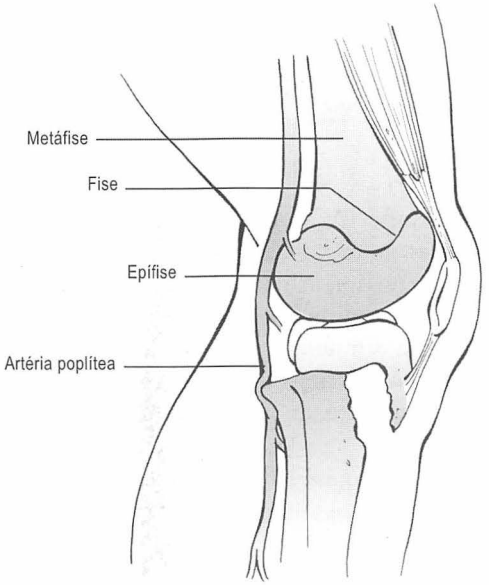

FIGURA 49.4 Desvio posterior da epífise após uma fratura-separação no momento da lesão pode causar lesão arterial. Além disso, um fragmento desviado posteriormente pode causar oclusão arterial por pressão direta. (De Bucholz RW, Heckman JD, Court-Brown C, *et al.*, eds. *Rockwood and Green's Fractures in Adults*. 6ª ed. Philadelphia: Lippincott Williams & Wilkins; 2006.)

- □ Observação, excisão de barra fisária (menos de 30% da fise, mais de 2 anos de crescimento restante), hemiepifisiodese, epifisiólise ou osteotomia em cunha podem estar indicadas.

- **Discrepância do comprimento dos membros inferiores:** em geral clinicamente insignificante se a criança tiver menos de 2 anos de crescimento restante; caso contrário, a discrepância tende a progredir a uma velocidade de 1 cm por ano. O tratamento para a discrepância do comprimento dos membros permanece similar à das lesões da fise distal do fêmur.

FRATURAS DO TUBÉRCULO TIBIAL

Epidemiologia

- Representam 0,4–2,7% de todas as lesões fisárias.

- Vistas mais comumente em adolescentes do sexo masculino, entre 14–16 anos de idade e praticantes de esportes.
- É importante diferenciar essas fraturas da doença de Osgood-Schlatter.

Anatomia (Fig. 49.5)

- A fise do tubérculo tibial, que é contínua com o platô tibial, é mais vulnerável entre 13–16 anos de idade, quando se fecha a partir da região posterior para a anterior.
- A inserção do retináculo medial estende-se além da fise proximal da tíbia para a metáfise; portanto, após uma fratura do tubérculo tibial, uma extensão ativa limitada do joelho ainda é possível, apesar da presença de patela alta e demora na extensão.
- O tubérculo se localiza a 1 ou 2 dedos abaixo da linha articular. Fica alinhado com a patela medial em flexão e com a patela lateral em extensão.

Mecanismo da lesão

- O mecanismo da lesão tipicamente é indireto, em geral resultante de uma força de aceleração ou desaceleração envolvendo o mecanismo do quadríceps.

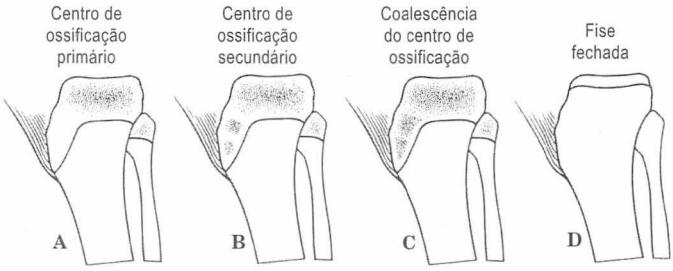

FIGURA 49.5 Desenvolvimento do tubérculo tibial. **(A)** No estágio cartilaginoso, não se observa centro de ossificação no arcabouço cartilaginoso do tubérculo tibial. **(B)** No *estágio apofisário*, o centro de ossificação secundário forma-se no arcabouço cartilaginoso do tubérculo tibial. **(C)** No *estágio epifisário*, os centros de ossificação primário e secundário da epífise proximal da tíbia coalescem. **(D)** No *estágio ósseo*, a fise proximal da tíbia se fecha. (De Rockwood CA Jr, Wilkins KE, Beaty JH, eds. *Rockwood and Green's Fractures in Children.* Vol. 3. 4ª ed. Philadelphia: Lippincott-Raven; 1996:1274.)

- Os fatores predisponentes incluem:
  - Patela baixa.
  - Musculatura posterior de coxa rígida (aumento do torque em flexão).
  - Doença de Osgood-Schlatter preexistente (incerto se vulnerabilidade mecânica ou superdesenvolvimento do mecanismo do quadríceps).
  - Distúrbios com anomalias fisárias.

Avaliação clínica

- Os pacientes tipicamente apresentam-se com incapacidade limitada de estender o joelho, bem como demora na extensão. O membro inferior é mantido em 20–40° de flexão, devido à espasticidade da musculatura flexora.
- Edema e sensibilidade sobre o tubérculo tibial tipicamente estão presentes, em geral com um defeito palpável.
- Hemartrose variável.
- Pode se observar patela alta nos casos de desvio grave. O retináculo transverso pode estar rompido. Meniscos e ligamentos cruzados podem ser encontrados nas lesões graves.

Avaliação radiológica

- Incidências AP e lateral do joelho são suficientes para o diagnóstico, apesar de uma incidência em leve rotação interna delinear melhor a lesão, pois o tubérculo tibial se localiza imediatamente lateral ao eixo tibial.
- Pode ser observada patela alta.

Classificação

Watson-Jones

Tipo I: pequeno fragmento avulsionado e desviado proximalmente; fratura através do centro de ossificação secundário.

Tipo II: o centro de ossificação secundário já coalesceu com a epífise tibial proximal; fratura no nível da porção horizontal da fise tibial.

Tipo III: linha de fratura passando proximalmente através da epífise tibial e na direção da articulação; possivelmente confundida com uma lesão fisária do tipo II de Salter-Harris da tíbia.

Ogden

Esta modificação da classificação de Watson-Jones (ver antes) subdivide cada tipo em categorias A e B, para levar em consideração o grau de desvio e cominuição (Fig. 49.6).

Tratamento

Conservador

- Indicado para fraturas do tipo IA com mecanismo extensor intacto.
- Consiste em redução manual e imobilização em tubo gessado com o joelho estendido, com moldagem patelar.
- O aparelho gessado é mantido por 4–6 semanas, quando o paciente pode utilizar uma tala posterior por mais 2 semanas.

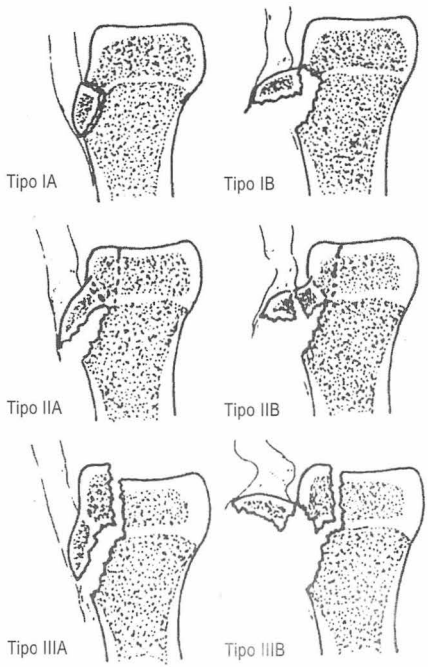

FIGURA 49.6 Classificação de Ogden para as fraturas da tuberosidade tibial em crianças. (Adaptada de Odgen JA. *Skeletal Injury in the Child*, 2ª ed. Philadelphia: WB Saunders; 1990:808).

Exercícios ativos suaves para o arco de movimentos e fortalecimento do quadríceps são instituídos e avançados conforme os sintomas diminuem.

Cirúrgico

- Indicado para as fraturas dos tipos IB, II, III ou fraturas irredutíveis do tipo IA (o periósteo pode estar interposto).
- Uma abordagem vertical na linha média é utilizada; a fratura pode ser estabilizada com o uso de pinos lisos (>3 anos até a maturidade esquelética), parafusos, pinos de Steinmann rosqueados ou uma banda de tensão.
- Após a cirurgia, a extremidade é colocada em um tubo gessado em extensão com moldagem da patela por 4–6 semanas, sendo substituído por uma tala gessada posterior por mais 2 semanas. Exercícios suaves para o arco de movimentos e de fortalecimento do quadríceps são instituídos e progredidos conforme os sintomas diminuam.

Complicações

- **Geno recurvato:** ocorre secundariamente ao fechamento prematuro da fise anterior; é raro, porque ocorre tipicamente em adolescentes próximo à maturidade esquelética.
- **Restrição de movimentos do joelho:** a restrição da flexão pode estar relacionada com a formação de tecido cicatricial ou imobilização pós-operatória. A limitação da extensão pode estar relacionada com uma redução não anatômica e enfatiza a necessidade de fixação cirúrgica para as fraturas dos tipos IB, II e III.
- **Patela alta:** pode ocorrer se a redução for insuficiente.
- **Osteonecrose do fragmento da fratura:** rara, devido à fixação aos tecidos moles.
- **Síndrome compartimental:** rara, mas pode ocorrer com ruptura concomitante dos vasos recorrentes tibiais anteriores, que se retraem para o compartimento anterior quando rompidos.

FRATURAS DA ESPINHA TIBIAL (EMINÊNCIA INTERCONDILAR)

Epidemiologia

- Lesão relativamente rara, ocorrendo em 3 por 100.000 crianças por ano.
- Comumente causada por uma queda de bicicleta (50%).

Anatomia

- **Existem 2 espinhas tibiais:** a anterior e a posterior. O LCA estende-se entre a face medial do côndilo femoral lateral até a espinha tibial anterior.
- No esqueleto imaturo, os ligamentos são mais resistentes a estresses tensores que a cartilagem fisária ou osso esponjoso; portanto, forças que levariam a uma ruptura do LCA em um adulto podem causar avulsão da espinha tibial incompletamente ossificada em uma criança.

Mecanismo da lesão

- **Traumatismo indireto:** inclui forças rotacionais, hiperextensão e em valgo.
- **Traumatismo direto:** extremamente raro, secundário a traumatismo múltiplo com lesão significante do joelho.

Avaliação clínica

- Os pacientes tipicamente relutam em exercer carga total sobre a extremidade afetada.
- A hemartrose geralmente está presente, com arco de movimentos doloroso e um bloqueio ósseo variável à extensão total.
- O LCM e o ligamento colateral lateral (LCL) devem ser submetidos a estresse com pressão em varo/valgo para se descartar lesão associada.

Avaliação radiológica

- Devem ser obtidas incidências AP e lateral. A incidência AP deve ser avaliada à procura de fragmentos ósseos dentro da articulação tibiofemoral; pode ser difícil detectá-los, porque somente uma fina camada ossificada pode ter sido avulsionada.
- A obtenção de uma radiografia AP para avaliar os 5° de inclinação posterior da tíbia proximal pode auxiliar na visualização de um fragmento avulsionado.
- Incidências em estresse podem ser úteis na identificação de rupturas ligamentares ou fisárias associadas.

Classificação

Meyers e McKeever (Fig. 49.7)

Tipo I: desvio mínimo ou fratura sem desvio.

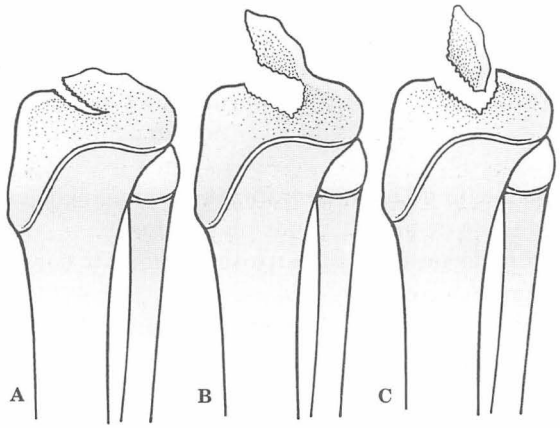

FIGURA 49.7 Classificação das fraturas da espinha tibial. **(A)** Tipo I, desvio mínimo. **(B)** Tipo II, dobradiça posterior. **(C)** Tipo III, separação completa. (De Bucholz RW, Heckman JD, Court-Brown C, *et al.*, eds. *Rockwood and Green's Fractures in Adults*. 6ª ed. Philadelphia: Lippincott Williams & Wilkins; 2006.)

Tipo II: elevação angular da porção anterior com dobradiça posterior intacta.
Tipo III: desvio completo, com ou sem rotação (15%).
Tipo IV: cominutiva (5%).

Os tipos I e II são responsáveis por 80% das fraturas da espinha tibial.

Tratamento

Conservador

- Indicado para fraturas dos tipos I e II da espinha tibial.
- O joelho deve ser imobilizado em extensão; o coxim adiposo pode entrar em contato com a espinha em extensão, ajudando na redução.
- Após 4–6 semanas, o gesso é removido, com o início de exercícios ativos para o arco de movimentos e fortalecimento do quadríceps e da musculatura flexora da perna.

Cirúrgico

- Indicado para fraturas dos tipos III e IV da espinha tibial, devido aos resultados historicamente ruins do tratamento conservador. (Evidências recentes de 2009 podem contradizer essa crença.)
- O debridamento do local da fratura é recomendado com fixação utilizando fios de sutura, pinos ou parafusos.
- A fratura pode ser reparada artroscopicamente com um guia de LCA ou por artrotomia.
- Após a cirurgia, o joelho do paciente é colocado em tubo gessado e flexão leve (10–20°). Em 4–6 semanas, o gesso é removido e têm início exercícios ativos para o arco de movimentos e fortalecimento do quadríceps e da musculatura flexora da perna.

Complicações

- **Limitação da extensão:** presente em até 60% dos casos. A limitação da extensão tipicamente é insignificante do ponto de vista clínico e pode representar um bloqueio ósseo à extensão, causado por uma consolidação viciosa de fratura do tipo III.
- **Instabilidade do joelho:** pode persistir com fraturas dos tipos III ou IV acompanhadas por lesões do ligamento colateral e/ou fraturas da fise.

FRATURAS DA PATELA

Epidemiologia

- Muito raras em crianças; somente 1% de todas as fraturas da patela é observado em pacientes com menos de 16 anos de idade.

Anatomia

- A patela é o maior osso sesamoide do corpo.
- A função da patela é aumentar a vantagem mecânica e a alavancagem do tendão do quadríceps, auxílio na nutrição da superfície articular do fêmur e proteção dos côndilos femorais contra traumatismo direto.
- As forças geradas pelo quadríceps de crianças não são tão altas quanto em adultos, devido à menor massa muscular e ao menor braço de momento.

- O suprimento sanguíneo da patela deriva do anel anastomótico das artérias geniculares superior e inferior. Um suprimento adicional através do polo distal é oriundo do coxim adiposo.
- O centro de ossificação aparece entre 3–5 anos. A ossificação a partir daí prossegue perifericamente e se completa entre 10–13 anos de idade.
- A fratura da patela deve ser diferenciada de uma patela bipartida (presente em até 8% dos pacientes), localizada superolateralmente. Devem ser obtidas imagens do joelho contralateral, pois uma patela bipartida bilateral está presente em até 50% dos casos.

Mecanismo da lesão

- **Direto:** mais comum e envolve traumatismo à patela secundário a uma queda ou acidente automobilístico. O arcabouço cartilaginoso atua como um amortecedor contra impactos diretos.
- **Indireto:** uma força de desaceleração ou de aceleração súbita exercida pelo quadríceps.
- **Fratura marginal:** geralmente medial, devido à subluxação patelar ou luxação lateral.
- Os fatores predisponentes incluem:
  - □ Traumatismo prévio sobre o mecanismo extensor do joelho.
  - □ Espasticidade ou contratura do mecanismo extensor.

Avaliação clínica

- Os pacientes apresentam-se tipicamente com recusa a sustentar carga sobre a extremidade afetada.
- Edema, sensibilidade e hemartrose em geral estão presentes, quase sempre com limitação ou ausência de extensão ativa do joelho.
- Patela alta pode estar presente nas fraturas por avulsão e um defeito ósseo palpável pode ser apreciado.
- O teste de apreensão pode ser positivo e indicar a presença de uma luxação patelar reduzida espontaneamente que resultou em uma fratura marginal.

Avaliação radiológica

- Incidências AP e lateral do joelho devem ser obtidas. Uma incidência axial da patela (Sunrise) geralmente é difícil de obter nos casos agudos, mas pode ser valiosa se as imagens AP e laterais forem negativas.

- Padrões transversais de fraturas são mais bem observados nas incidências laterais do joelho. A extensão do desvio pode ser mais bem vista em uma radiografia em estresse do joelho flexionado 30° (maior flexão não será tolerada pelo paciente).
- Fraturas orientadas longitudinalmente e as fraturas marginais podem ser mais bem vistas nas incidências AP e Sunrise. É importante distinguir das fraturas osteocondrais, que podem envolver uma grande quantidade da superfície articular.
- Fraturas estreladas e patela bipartida são mais bem observadadas nas radiografias AP. Incidências comparativas da patela oposta podem ajudar a delinear uma patela bipartida.

Classificação

Baseada no padrão (Fig. 49.8)

Transversa: completa *vs.* incompleta.

Fraturas marginais: geralmente resultado de uma subluxação lateral ou luxação da patela; pode ser medial (avulsão) ou lateral (traumatismo direto sobre o côndilo).

Fratura em camada: exclusiva do esqueleto imaturo; consiste em uma extensa camada de cartilagem puxada da patela óssea com ou sem um fragmento ósseo do polo.

Estrelada: geralmente por traumatismo direto em uma criança mais velha.

Avulsão longitudinal

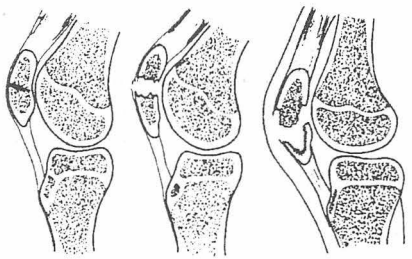

FIGURA 49.8 Fraturas patelares em crianças. (Adaptada, de Ogden JA. *Skeletal Injury in the Child.* 2ª ed. Philadelphia: WB Saunders; 1990:761.)

Tratamento

Conservador

- Indicado para fraturas sem desvio (<3 mm), com mecanismo extensor intacto.
- Consiste em um tubo de gesso bem moldado com o joelho em extensão.
- Carga progressiva é permitida conforme tolerada. O gesso geralmente é retirado após 4–6 semanas.

Cirúrgico

- **Fraturas com desvio (diastase >3 mm ou degrau articular >3 mm):** a estabilização envolve fios de cerclagem, técnica de banda de tensão, fios de sutura ou parafusos; o retináculo também deve ser reparado.
- **Fratura em camada:** redução cuidadosa do polo envolvido e camada cartilaginosa com fixação e reparo retinacular; se essa fratura não for diagnosticada, o resultado é uma patela alongada com queda do aparelho extensor e fraqueza do quadríceps.
- Após a cirurgia, o membro inferior é mantido em tubo gessado bem moldado por 4–6 semanas. Exercícios de fortalecimento do quadríceps e para o arco ativo de movimentos são instituídos o mais rapidamente possível.
- A patelectomia parcial deve ficar reservada para a cominuição grave.

Complicações

- **Fraqueza do quadríceps:** o comprometimento da função do quadríceps ocorre secundariamente a uma demora no diagnóstico ou tratamento inadequado, com alongamento funcional do mecanismo extensor e perda da vantagem mecânica.
- **Patela alta:** resulta do alongamento funcional do mecanismo extensor e está associada a atrofia e fraqueza do quadríceps.
- **Osteoartrite pós-traumática:** alterações degenerativas ocorrem secundariamente ao dano condral no momento da lesão.

FRATURAS OSTEOCONDRAIS

Epidemiologia

- Tipicamente envolve os côndilos medial ou lateral do fêmur ou patela.

- Geralmente ocorre em associação a luxação da patela.

Anatomia

- Com a flexão do joelho, a patela encaixa no sulco condilar. Entre 90–135°, a patela cursa dentro do sulco.

Mecanismo da lesão

- **Exógeno:** um impacto direto ou força de cisalhamento (luxação patelar). É o processo patológico mais comum.
- **Endógeno:** lesão em flexão/rotação do joelho. O contato entre a tíbia e o côndilo femoral resulta em fratura osteocondral do côndilo.

Avaliação clínica

- O paciente apresenta derrame articular e sensibilidade sobre o local da fratura.
- O joelho é mantido em posição de conforto, geralmente em 15–20° de flexão.

Avaliação radiológica

- Radiografias padrões em AP e lateral geralmente estabelecem o diagnóstico.
- Incidências de Schuss e *tunnel view* podem ser úteis para a localização do fragmento próximo ao sulco.

Tratamento

- Excisão cirúrgica *vs.* fixação do fragmento depende do tamanho e da localização do defeito, bem como do tempo decorrido até a cirurgia.
- Pequenos fragmentos ou fragmentos de fraturas fora das áreas de carga podem ser excisados por via aberta ou artroscópica.
- Grandes fragmentos podem ser fixados com parafusos subcondrais ou parafusos de compressão sem cabeça.
- Se a cirurgia for adiada por mais de 10 dias após a lesão, a peça deve ser excisada, pois tipicamente a cartilagem não é mais viável.
- Após a cirurgia, nos pacientes com fixação interna, um tubo gessado em 30° de flexão é colocado. Tipicamente, o paciente é colocado em restrição total de carga por 6 semanas.

- Se uma excisão for realizada, o paciente pode sustentar carga conforme tolerada e iniciar exercícios para o arco de movimentos após a cicatrização dos tecidos moles.

LUXAÇÃO PATELAR

Epidemiologia

- A luxação da patela é mais comum em mulheres. A luxação também está associada a frouxidão fisiológica e em pacientes com hipermobilidade e distúrbios do tecido conjuntivo (p. ex síndrome de Ehlers-Danlos ou de Marfan).

Anatomia

- O "ângulo Q" é definido como o ângulo subentendido por uma linha traçada da espinha ilíaca anterior superior através do centro da patela e uma segunda linha do centro da patela até o tubérculo tibial (Fig. 35.4). O ângulo Q assegura que o vetor resultante de tração com ação do quadríceps seja direcionado lateralmente; esse momento lateral normalmente é contrabalançado pelas estruturas patelofemorais, patelotibiais e retinaculares, bem como pelo encaixe patelar dentro do sulco troclear. Um aumento do ângulo Q predispõe à luxação da patela.
- As luxações estão associadas a patela alta, anormalidades congênitas da patela e da tróclea, hipoplasia do vasto medial e retináculo lateral hipertrofiado.

Mecanismo da lesão

- **Luxação lateral:** o mecanismo é uma rotação interna forçada do fêmur sobre uma tíbia fixa e em rotação externa com o joelho em flexão. Está associada a um risco de 5% de fraturas osteocondrais.
- Instabilidade medial é rara e geralmente iatrogênica, congênita, traumática ou associada a atrofia da musculatura do quadríceps.
- **Luxação intra-articular:** incomum, mas pode ocorrer após traumatismo de joelho em adolescentes do sexo masculino. A patela é avulsionada do tendão do quadríceps e está rodada ao redor do eixo horizontal, com o polo proximal alojado no sulco intercondilar.

Avaliação clínica

- Pacientes com luxação não reduzida da patela se apresentarão com hemartrose, incapacidade de flexionar o joelho e patela desviada à palpação.
- Pacientes com luxação lateral também podem apresentar-se com dor retinacular medial.
- Pacientes com luxação reduzida ou crônica da patela podem demonstrar um "teste de apreensão" positivo, no qual uma força direcionada lateralmente sobre a patela com o joelho em extensão reproduz a sensação de luxação iminente, causando dor e contração do quadríceps, o que limita a mobilidade patelar.

Avaliação radiológica

- Incidências AP e lateral do joelho devem ser obtidas. Além disto, uma incidência axial (Sunrise) de ambas as patelas deve ser obtida. Várias incidências axiais foram descritas por vários autores (Fig. 49.9).

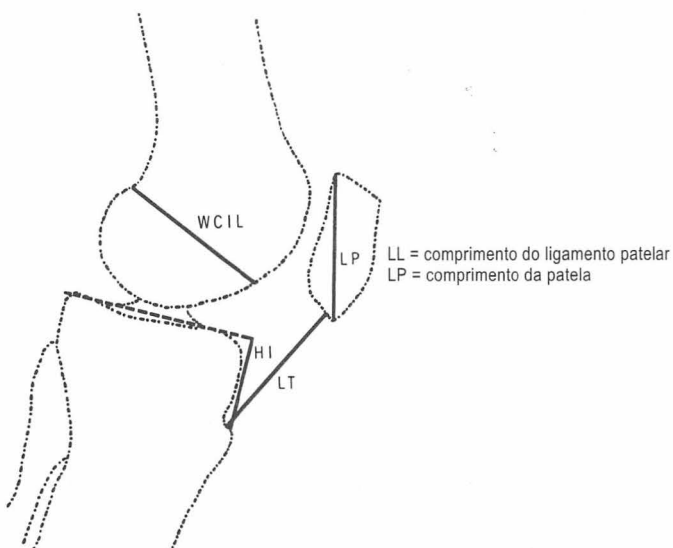

FIGURA 49.9 Técnica de Insall-Salvati para mensuração da altura patelar. (Adaptada de Insall NJ. *Surgery.* New York: Churchill Livingstone; 1984.)

- □ **Hughston 55° de flexão do joelho:** ângulo do sulco, índice patelar.
- □ **Merchant 45° de flexão do joelho:** ângulo do sulco, ângulo de congruência.
- □ **Laurin 20° de flexão do joelho:** índice patelofemoral, ângulo patelofemoral lateral.

- A avaliação da patela alta ou baixa baseia-se na radiografia lateral do joelho.
  - □ **Linha de Blumensaat:** o polo inferior da patela deve localizar-se em uma linha projetada anteriormente do sulco intercondilar na radiografia lateral com o joelho do paciente flexionado 30°.
  - □ **Proporção Insall-Salvati:** a proporção entre o comprimento do ligamento patelar (LL; do polo inferior da patela até o tubérculo tibial) e o comprimento patelar (LP; o maior comprimento diagonal da patela) deve ser de 1. Uma proporção de 1,2 indica patela alta, enquanto 0,8 indica patela baixa (Fig. 35.5).

Classificação

Reduzida *vs.* luxada.
Congênita *vs.* adquirida.
Aguda (traumática) *vs.* crônica (recorrente).
Lateral, medial, intra-articular, superior.

Tratamento

Conservador

- Redução e imobilização com o joelho em extensão, com ou sem artrocentese para maior conforto do paciente.
- O paciente pode deambular em posição de extensão bloqueada por 3 semanas, quando passa para flexão progressiva mediante fisioterapia e fortalecimento do quadríceps. Após 6–8 semanas, o paciente pode remover completamente a imobilização.
- A intervenção cirúrgica para as luxações agudas raramente está indicada, exceto para as fraturas intra-articulares desviadas.
- As luxações intra-articulares podem necessitar de redução com o paciente sob anestesia.
- Imobilização funcional com atadura com sucesso moderado é descrita na literatura fisioterápica.

Cirúrgico

- Primariamente utilizado nos casos de luxações recorrentes.
- Nenhum procedimento isolado corrige todos os problemas de desalinhamento patelar, pois a idade do paciente, o diagnóstico, o nível de atividade e a condição da articulação patelofemoral devem ser levados em consideração.
- A instabilidade patelofemoral deve ser tratada com a correção de todos os fatores de desalinhamento.
- Alterações articulares degenerativas influenciam a escolha do procedimento de realinhamento.
- As intervenções cirúrgicas incluem as seguintes
  - **Liberação lateral:** indicada para dor patelofemoral com inclinação lateral, dor retinacular lateral com posicionamento lateral da patela e síndrome da compressão patelar. Pode ser realizada artroscopicamente ou por via aberta.
  - **Plicatura medial:** pode ser realizada no momento da liberação lateral para centralizar a patela.
  - **Realinhamento proximal da patela:** a medialização da tração proximal da patela está indicada quando uma liberação lateral/plicatura medial falha em centralizar a patela. A liberação das estruturas proximais laterais tensas e o reforço da tração das estruturas de suporte medial, especialmente o vasto medial oblíquo, são realizados, na tentativa de diminuir a trilha patelar lateral e melhorar a congruência da articulação patelofemoral. As indicações incluem luxações recorrentes da patela após terapia conservadora sem sucesso e luxações agudas em pacientes jovens e desportistas, especialmente com fraturas em avulsão da patela medial ou subluxação/inclinação lateral radiológica após redução fechada.
  - **Realinhamento distal da patela:** a reorientação do ligamento patelar e do tubérculo tibial está indicada quando um paciente adulto experimenta luxações recorrentes e dor patelofemoral com desalinhamento do mecanismo extensor. Está contraindicado em pacientes com fises abertas (em crianças, o tendão do grácil pode ser transferido para a patela) e ângulos Q normais. Destina-se a um avanço e medialização do tubérculo medial, corrigindo a patela alta e normalizando o ângulo Q.

Complicações

- **Luxação recorrente:** pacientes muito jovens à luxação inicial estão sujeitos a risco elevado de luxação recorrente. A luxação recorrente é uma indicação para intervenção cirúrgica.
- **Limitação funcional do joelho:** pode resultar de imobilização prolongada.
- **Dor patelofemoral:** pode resultar da ruptura retinacular no momento da luxação ou lesão condral.

LUXAÇÃO DO JOELHO

Epidemiologia

- Infrequente em indivíduos esqueleticamente imaturos, pois as lesões fisárias do fêmur distal ou da tíbia proximal são mais prováveis.

Anatomia

- Tipicamente, ocorre com grandes rupturas ligamentares (ambos os cruzados e lesões equivalentes da espinha com ruptura do LCM e/ou LCL) do joelho.
- Associada a grande ruptura dos tecidos moles e dano das estruturas neurovasculares; o reparo vascular deve acontecer nas primeiras 6–8 h para evitar-se dano permanente.
- Associada a outras lesões do joelho, incluindo fraturas da espinha tibial, lesões osteocondrais e rupturas meniscais.

Mecanismo da lesão

- A maioria das luxações ocorre como resultado de traumatismo múltiplo após acidentes automobilísticos ou quedas de alturas.

Avaliação clínica

- Os pacientes quase sempre se apresentam com grande deformidade do joelho. A redução imediata deve ser feita sem esperar pelas radiografias na posição luxada. O suprimento arterial é muito importante, com consideração secundária para o estado neurológico.
- A extensão da lesão ligamentar está relacionada com o grau de desvio, com a lesão ocorrendo com desvio >10–25% do com-

primento em repouso do ligamento. Instabilidade grosseira pode ser vista após a redução.

- Um exame neurológico cuidadoso é importante antes e depois da redução. A artéria poplítea está em risco durante a luxação traumática do joelho, devido ao efeito em corda de arco através da fossa poplítea, secundário às fixações proximal e distal. Lesões do nervo fibular também são comuns, principalmente na forma de neuropraxias de tração.

Avaliação radiológica

- As luxações grosseiras devem ser reduzidas primeiro; a redução não deve ser retardada para a realização de exames radiológicos.
- Incidências em AP e lateral são suficientes para estabelecer o diagnóstico; a direção mais comum é a anterior.
- As radiografias devem ser avaliadas à procura de lesões associadas sobre a espinha tibial, a fise femoral distal ou a fise tibial proximal. Incidências em estresse podem ser obtidas para detectar lesões do ligamento colateral.
- Permanece controverso se todos os pacientes devem ser submetidos a uma arteriografia. Alguns autores declaram que, se os pulsos estiverem presentes antes e após a redução, a arteriografia não está indicada. O paciente deve ser monitorado por 48–72 h após a redução, pela possibilidade de trombose tardia como resultado do dano inicial.

Classificação

Descritiva

Baseada no desvio da tíbia proximal com relação ao fêmur distal. Deve incluir aberta *vs.* fechada e redutível *vs.* irredutível. A lesão pode ser classificada como oculta, indicando uma luxação com redução espontânea.

Anterior: hiperextensão forçada do joelho além de 30°; mais comum; associada a ruptura do LCP, com ou sem ruptura do LCA e incidência crescente de ruptura da artéria poplítea com o aumento do grau de hiperextensão.

Posterior: força direcionada posteriormente contra a tíbia proximal em um joelho flexionado; lesão contra o "painel do carro"; acompanhada pela ruptura do LCA/LCP,

bem como comprometimento da artéria poplítea com a progressão do desvio da tíbia proximal.

Lateral: força em valgo; estruturas de suporte medial rompidas, geralmente com ruptura de ambos os ligamentos cruzados.

Medial: força em varo; ruptura das estruturas laterais e posterolaterais.

Rotacional: varo/valgo com componente rotacional; geralmente resulta em lesão em casa de botão do côndilo femoral através da cápsula.

Tratamento

- O tratamento baseia-se no pronto reconhecimento e na redução da luxação do joelho, com reconhecimento da lesão vascular e intervenção cirúrgica, se necessário.
- Não existem grandes séries, mas o reparo ligamentar precoce está indicado para pacientes jovens.

Complicações

- **Comprometimento vascular:** o comprometimento vascular não diagnosticado e não tratado no membro inferior, geralmente na forma de uma lesão não diagnosticada da íntima com trombose tardia e isquemia, representa a mais séria e devastadora complicação de uma luxação do joelho. A avaliação cuidadosa e seriada do estado neurovascular é essencial durante as primeiras 48–72 h após a lesão, com o uso agressivo da arteriografia conforme indicado.
- **Lesão do nervo fibular:** geralmente representa uma neuropraxia por tração que irá resolver-se. A eletromiografia pode estar indicada, se não ocorrer resolução em 3–6 meses.

50 Tíbia e fíbula pediátricas

EPIDEMIOLOGIA

- As fraturas da tíbia representam a terceira fratura mais comum em ossos longos em crianças, seguindo as fraturas do fêmur e do antebraço.
- Representam 15% das fraturas pediátricas.
- A média etária de ocorrência é aos 8 anos de idade.
- Dessas fraturas, 30% estão associadas a fraturas ipsilaterais da fíbula.
- A proporção da incidência entre meninos e meninas é de 2:1.
- A tíbia é o segundo osso mais fraturado em crianças que sofrem abusos; 26% das crianças que sofrem abuso com fraturas apresentam uma fratura de tíbia.

ANATOMIA (GERAL)

- A face anteromedial da tíbia é subcutânea, sem musculatura para proteção.
- Existem 3 centros de ossificação para a tíbia:
  - **Diáfise:** ossifica na sétima semana de gestação.
  - **Epífise proximal:** o centro de ossificação surge logo após o nascimento, com fechamento aos 16 anos.
  - **Epífise distal:** o centro de ossificação surge no segundo ano, com fechamento aos 15 anos.
- O maléolo medial e o tubérculo tibial podem apresentar-se como centros de ossificação separados e não devem ser confundidos com fraturas.
- Os centros de ossificação da fíbula são os seguintes:
  - **Diáfise:** se ossifica na oitava semana da gestação.
  - **Epífise distal:** o centro de ossificação surge aos 2 anos de idade, com o fechamento ocorrendo aos 16 anos.
  - **Epífise proximal:** o centro de ossificação surge aos 4 anos de idade, com o fechamento entre os 16–18 anos.

MECANISMO DA LESÃO

- Das fraturas ipsilaterais da tíbia e da fíbula, 50% resultam de acidentes automobilísticos.
- Das fraturas da tíbia com a fíbula intacta, 81% são causadas por forças rotacionais indiretas.
- Crianças com idades de 1–4 anos estão sujeitas a traumatismos em quedas de bicicleta, enquanto crianças entre 4–14 anos geralmente sofrem fraturas da tíbia durante acidentes desportivos ou automobilísticos.
- Fraturas isoladas da fíbula em geral resultam de um impacto direto.

AVALIAÇÃO CLÍNICA

- O protocolo pediátrico completo para traumatismo deve ser observado, porque mais de 60% das fraturas tibiais estão associadas a acidentes automobilísticos ou atropelamentos.
- Os pacientes tipicamente se apresentam com incapacidade de carga sobre a extremidade lesionada, bem como dor, deformidade variável e arco de movimento doloroso do joelho e do tornozelo.
- A avaliação neurovascular é essencial, com a avaliação do pulso das artérias dorsal do pé e tibial posterior.
- A palpação dos compartimentos musculares anterior, lateral e posterior (superficial e profundo) deve ser feita para avaliar possível síndrome compartimental. Quando suspeitada, a mensuração da pressão compartimental deve ser realizada, com fasciotomia de emergência feita no caso de síndrome compartimental.
- Os curativos/imobilizações devem ser removidos, para a exposição de todo o membro inferior para avaliar-se o comprometimento dos tecidos moles e descartar a possibilidade de fratura exposta.

AVALIAÇÃO RADIOLÓGICA

- Incidências anteroposterior (AP) e lateral da tíbia e do joelho devem ser obtidas. Radiografias AP, lateral e da articulação tibiotalar do tornozelo devem ser obtidas para descartar a possibilidade de lesão concomitante do tornozelo.
- Radiografias de comparação da extremidade contralateral ilesa raramente são necessárias.

- A RM pode ser obtida para afastar a possibilidade de fraturas ocultas nas situações clínicas apropriadas. Suspeita clínica de fratura oculta geralmente é tratada sem um teste confirmatório.

FRATURAS DA METÁFISE PROXIMAL DA TÍBIA

Epidemiologia

- Incomum, representando menos de 5% das fraturas pediátricas e 11% das fraturas pediátricas da tíbia.
- O pico de incidência é entre 3–6 anos de idade.

Anatomia

- A fise proximal da tíbia geralmente é mais fraca do ponto de vista estrutural que a região metafisária; motivo da menor incidência de fraturas na metáfise tibial.

Mecanismo da lesão

- Na maioria das vezes, a força é aplicada sobre a face lateral do joelho estendido, causando a falha sob tensão da cortical da metáfise medial, geralmente na forma de fraturas em galho verde sem desvio da cortical medial.
- A fíbula em geral não fratura, apesar de poder ocorrer deformação plástica.

Avaliação clínica

- O paciente tipicamente apresenta-se com dor, edema e sensibilidade na região da fratura.
- O movimento do joelho é doloroso, e a criança geralmente recusa-se a deambular.
- Pode estar presente uma deformidade em valgo.

Avaliação radiológica

- Ver antes.

Classificação

Descritiva

Angulação.
Desvio.

Aberta *vs.* fechada.
Padrão: transverso, oblíquo, espiral, em galho verde, deformação plástica, torus.
Cominuição.

Tratamento

Conservador

- As fraturas sem desvio podem ser tratadas com um aparelho gessado pelvipodálico com o joelho em extensão quase completa e moldagem em varo.
- As fraturas desviadas devem sofrer redução fechada com o paciente sob anestesia geral, com a aplicação de um aparelho pelvipodálico com o joelho em extensão total e um momento em varo para prevenir contra o colapso em valgo.
- O aparelho gessado deve ser mantido por 6–8 semanas, com avaliação radiológica frequente para afastar a possibilidade de desvio.
- As atividades normais podem ser retomadas quando os movimentos normais do joelho e do tornozelo forem restaurados e o local da fratura não apresentar sensibilidade.

Cirúrgico

- As fraturas que não podem ser reduzidas por meios fechados devem ser submetidas a redução aberta e remoção dos tecidos moles interpostos.
- A inserção da pata de ganso deve ser reparada se estiver rompida, com a restauração da tensão.
- Um aparelho gessado do tipo pelvipodálico em extensão total deve ser colocado e mantido por 6–8 semanas após a cirurgia, com radiografias seriadas para monitorar a consolidação.
- Fraturas expostas ou contaminadas com comprometimento vascular associado podem ser tratadas com debridamento dos tecidos comprometidos e fixação externa, particularmente em crianças mais velhas. Retalhos de pele regional ou livre ou enxertos de pele podem ser necessários para o fechamento da pele.

Complicações

- **Angulação progressiva em valgo:** pode resultar de uma combinação de fatores, incluindo a lesão da fise lateral no momen-

to da lesão, formação de calo exuberante que resulta em proliferação excessiva na fratura, encarceramento do periósteo no lado medial da fratura, com consequente estimulação da fise, ou lesão concomitante da pata de ganso, que resulta na perda da ação inibitória sobre a fise, permitindo crescimento excessivo. A deformidade é mais proeminente 1 ano após a fratura; pacientes mais jovens podem apresentar uma correção espontânea com remodelagem, apesar de pacientes mais velhos poderem necessitar de hemiepifisiodese ou osteotomia corretiva.

- **Fechamento prematuro da fise proximal da tíbia:** pode ocorrer nas lesões por esmagamento não diagnosticadas (Salter V) sobre a fise proximal da tíbia, resultando em interrupção do crescimento. É mais comum tal lesão afetar a fise anterior e levar a uma deformidade em recurvato do joelho afetado.

FRATURAS DIAFISÁRIAS DA TÍBIA E DA FÍBULA

Epidemiologia

- Das fraturas pediátricas da tíbia, 39% ocorrem no terço médio.
- Aproximadamente 30% das fraturas diafisárias pediátricas estão associadas a uma fratura da fíbula. Ocasionalmente essa fratura apresenta-se na forma de deformação plástica, produzindo um alinhamento em valgo da tíbia.
- As fraturas isoladas da diáfise fibular são raras e resultam de traumatismo direto sobre a face lateral da perna.

Anatomia

- A artéria nutridora se origina da artéria tibial posterior, entrando no córtex posterolateral distal à origem do músculo sóleo, na linha oblíqua da tíbia. Quando o vaso entra no canal intramedular, emite 3 ramos ascendentes e um ramo descendente, originando a árvore vascular endosteal, que faz anastomose com os vasos periósteos que se originam da artéria tibial anterior.
- A artéria tibial anterior é particularmente vulnerável a lesões, já que passa através de um hiato na membrana interóssea.
- A artéria fibular possui um ramo comunicante anterior para a artéria dorsal do pé.
- A fíbula é responsável por 6–17% da sustentação do peso corporal. O nervo fibular comum cursa ao redor do colo da fíbula,

que é quase subcutâneo nessa região; portanto, ele é especialmente vulnerável a impactos diretos neste nível.

Mecanismo da lesão

- **Direto:** traumatismo sobre a perna, principalmente na forma de traumatismo veicular ou atropelamento.
- **Indireto:** em crianças mais jovens, a maioria das fraturas resulta de forças torcionais. Essas fraturas espirais e oblíquas ocorrem conforme a massa corporal roda sobre um pé fixo no solo. A fíbula impede um encurtamento significativo quando intacta, mas a fratura frequentemente angula em varo.

Avaliação clínica

- O paciente tipicamente apresenta-se com dor, edema e sensibilidade na região da fratura.
- A mobilização do joelho é dolorosa e a criança geralmente recusa-se a deambular.
- Crianças com fraturas de estresse da tíbia podem queixar-se de dor com a carga, que é parcialmente aliviada com o repouso.
- Síndrome compartimental: nas fraturas pediátricas da tíbia, a síndrome compartimental é mais comum após lesões graves nas quais a membrana interóssea que circunda o compartimento anterior se rompe. Pacientes com pressões compartimentais elevadas acima de 30 mm Hg ou dentro de 30 mm Hg da pressão arterial diastólica devem ser submetidos a fasciotomia de emergência de todos os 4 compartimentos da perna, para evitar sequelas neurológicas e isquêmicas.

Avaliação Radiológica

- Ver antes.

Classificação

Descritiva

Angulação.
Desvio.
Exposta *vs.* fechada.
Padrão: transverso, oblíquo, espiral, em galho verde, deformação plástica, *torus*.
Cominuição.

Tratamento

Conservador

- A maioria das fraturas pediátricas da tíbia e da fíbula não apresentam complicações e pode ser tratada com manipulação simples e imobilização gessada, especialmente quando não estão desviadas ou têm desvio mínimo. Entretanto, fraturas da diáfise tibial isoladas tendem a desviar para varo, enquanto as fraturas da tíbia e da fíbula tendem a desviar para valgo, com encurtamento e recurvato (Fig. 50.1).
- As fraturas desviadas inicialmente podem ser tratadas com redução fechada e imobilização gessada, com o paciente sob anestesia geral.
  - Em crianças, a redução aceitável inclui aposição de 50% das extremidades da fratura, menos de 1 cm de encurtamento e de 5–10° de angulação nos planos sagital e coronal com menos de 5° de rotação.
  - Um aparelho gessado pelvipodálico é aplicado com o tornozelo em leve flexão plantar (20° para as fraturas do terço médio e distal, 10° para as fraturas do terço proximal) para prevenir a angulação da fratura durante as 2–3 semanas iniciais. O joelho é flexionado 45° para gerar controle rotacional e impedir carga.
  - O alinhamento deve ser cuidadosamente monitorado, em particular durante as 3 primeiras semanas. Atrofia e diminuição do edema podem levar à perda da redução. Alguns pacientes necessitam de nova manipulação e aplicação do gesso sob anestesia geral 2–3 semanas após a imobilização inicial.
  - O aparelho gessado pode necessitar de uma cunha (em abertura ou fechamento) para correção da deformidade angular. Se a cunha for >15°, é aconselhável trocar o gesso.
  - O tempo para consolidação varia de acordo com a idade do paciente.
    - **Neonatos:** 2–3 semanas.
    - **Crianças:** 4–6 semanas.
    - **Adolescentes:** 8–12 semanas.

Cirúrgico

- O tratamento cirúrgico das fraturas tibiais em crianças tipicamente é necessário em menos de 5% dos casos.
- As indicações para o tratamento cirúrgico incluem:

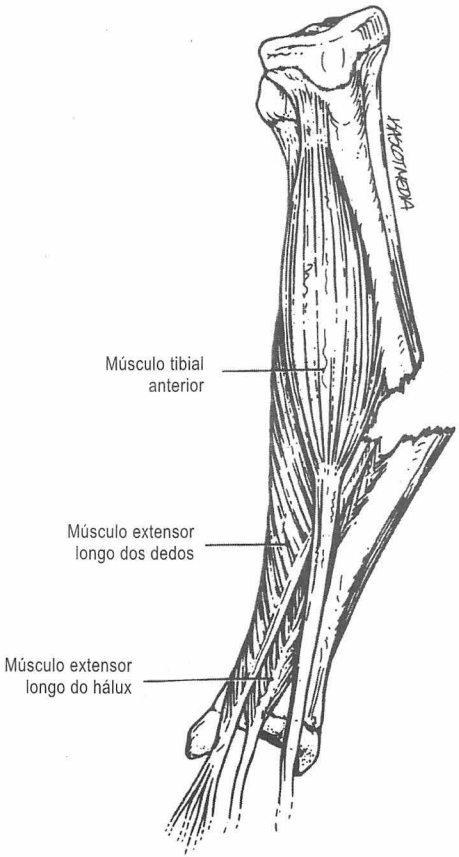

FIGURA 50.1 Os músculos dos compartimentos anterior e lateral da perna produzem uma deformidade em valgo nas fraturas completas ipsilaterais da tíbia e da fíbula. (De Bucholz RW, Hackman JD, eds. *Rockwood and Green's Fractures in Adults.* 5ª ed. Baltimore: Lippincott Williams & Wilkins; 2002.)

- □ Fraturas expostas.
- □ Fraturas nas quais uma redução estável não pode ser obtida ou mantida.
- □ Lesão vascular associada.
- □ Fraturas associadas a síndrome compartimental.

■ **As indicações relativas incluem:** fraturas gravemente cominutivas.

- □ Fratura associada do fêmur (joelho flutuante).

- Fraturas em pacientes com síndromes espásticas (paralisia cerebral, traumatismo craniano).
- Pacientes com problemas de sangramento (hemofilia).
- Pacientes com lesões de múltiplos sistemas.

- Fraturas expostas ou contaminadas com comprometimento vascular associado podem ser tratadas com debridamento dos tecidos comprometidos e fixação externa, particularmente em crianças mais velhas. Retalhos regionais ou livres ou enxerto de pele podem ser necessários para o fechamento da pele.
- Outros métodos de fixação cirúrgica incluem pinos percutâneos, placas e parafusos, hastes intramedulares flexíveis ou "elásticas" ou rígidas (em adolescentes após o fechamento da fise proximal da tíbia).
- Após a cirurgia, geralmente aplica-se gesso (com o comprimento dependendo da localização e do método de fixação), mantido por 4–16 semanas, dependendo do estado da consolidação, conforme evidenciado em radiografias seriadas, bem como pela cicatrização das lesões associadas.

Complicações

- **Deformidade angular:** a correção da deformidade varia com a idade e o sexo do paciente.
  - Meninas com menos de 8 anos de idade e meninos com menos de 10 anos de idade geralmente apresentam remodelagem significativa.
  - Em meninas entre 9–12 anos e meninos de 11–12 anos pode haver correção até de 50% da angulação.
  - Em crianças com mais de 13 anos, são esperados menos de 25% de correção angular.
  - A angulação posterior e em valgo tende a ser menos corrigida com remodelamento.
- **Rotação inadequada:** a deformidade rotacional da tíbia não se corrige com a remodelagem e é mal tolerada, geralmente resultando em um posicionamento inadequado do pé, com o desenvolvimento de problemas de tornozelo e pé. A osteotomia supramaleolar pode ser necessária para a correção rotacional.
- **Fechamento prematuro da fise tibial proximal:** pode ocorrer nas lesões por esmagamento não reconhecidas (do tipo V de Salter-Harris) da fise proximal da tíbia, resultando em interrupção do crescimento. Esse fechamento comumente afeta a fise anterior e leva a uma deformidade em recurvato do joelho afetado.

- **Demora na consolidação e pseudoartrose:** incomuns em crianças, mas podem ocorrer como resultado de infecção, uso de fixação externa ou imobilização inadequada. Fibulectomia, enxertia óssea, haste intramedular fresada (adolescentes) e fixação por placa com enxertia óssea foram descritas como métodos de tratamento das pseudoartroses tibiais na população pediátrica.

FRATURAS DA METÁFISE DISTAL DA TÍBIA

Epidemiologia

- As fraturas do terço distal da tíbia compreendem aproximadamente 50% das fraturas pediátricas da tíbia.
- A maioria ocorre em pacientes com menos de 14 anos de idade, com o pico variando em crianças entre 2–8 anos de idade.

Anatomia

- Distalmente, a tíbia se alarga conforme o osso muda para osso metafisário esponjoso sobre a superfície articular, transição similar à do platô tibial, onde se observa um osso primariamente esponjoso dentro de uma fina camada cortical.

Mecanismo da lesão

- **Indireto:** uma carga axial resultante de salto ou queda de altura.
- **Direto:** traumatismo da perna, como nos casos em que a criança prende a perna na roda da bicicleta, resultando em esmagamento grave da perna, do tornozelo e do pé, com lesão variável dos tecidos moles.

Avaliação clínica

- Os pacientes tipicamente estão incapacitados de deambular ou deambulam com dor intensa.
- Apesar da possível presença de edema com abrasões e lacerações variáveis, o pé, o tornozelo e a perna em geral parecem relativamente normais, sem deformidade macroscópica.
- Todo o pé, o tornozelo e a perna devem ser expostos para avaliar-se a extensão da lesão dos tecidos moles, bem como a possibilidade de fratura exposta.
- Um exame neurovascular cuidadoso é importante e a presença de síndrome compartimental deve ser excluída.

- Nos casos em que a criança prende a perna na roda da bicicleta, a palpação de todas as estruturas ósseas do pé e do tornozelo deve ser feita, bem como a avaliação da integridade e da estabilidade ligamentares.

Avaliação radiológica

- Ver antes.
- A tomografia computadorizada geralmente é desnecessária, mas pode auxiliar na definição de fraturas cominutivas ou complexas.

Classificação

Descritiva

Angulação.
Desvio.
Exposta *vs.* fechada.
Padrão: transverso, oblíquo, espiral, em galho verde, deformação plástica, *torus*.
Cominuição.
Lesões associadas: joelho, tornozelo, pé.

Tratamento

Conservador

- Fraturas sem desvio, com desvio mínimo, *torus* ou em galho verde devem ser tratadas com manipulação e imobilização em aparelho gessado pelvipodálico.
- Nos casos de deformidade em recurvato da fratura tibial, o pé deve ser colocado em flexão plantar para impedir a angulação em recurvato.
- Após 3–4 semanas de imobilização gessada, se a fratura demonstrar evidências radiológicas de consolidação, o aparelho gessado pelvipodálico é removido e trocado por uma bota gessada com salto e o tornozelo em posição neutra.
- Uma criança que teve a perna presa em uma roda de bicicleta deve ser internada imediatamente para observação, porque a extensão do comprometimento dos tecidos moles pode não ser evidente inicialmente.

- Uma tala gessada tipo pelvipodálica deve ser aplicada com a extremidade inferior elevada durante 24 h, com exames seriados dos tecidos moles durante as próximas 48 h.
- Na ausência de fratura exposta e comprometimento mínimo, um aparelho gessado pelvipodálico pode ser colocado antes da alta hospitalar, com a imobilização feita do modo descrito previamente.

Cirúrgico

- A intervenção cirúrgica é aconselhada para os casos de fratura exposta ou quando a redução estável não é possível por meios fechados.
- Fraturas instáveis da tíbia distal tipicamente podem ser tratadas com redução fechada e fixação percutânea utilizando pinos de Steinmann ou fios de Kirschner. Raramente, uma fratura cominutiva pode requerer redução aberta e fixação interna com o uso de pinos ou placas e parafusos colocados de modo aberto ou percutâneo. Hastes intramedulares flexíveis ou elásticas também podem ser utilizadas (Fig. 50.2).
  - Após a cirurgia, o paciente pode ser imobilizado em um aparelho gessado. A fratura deve ser monitorada com radiografias seriadas, para avaliar-se a consolidação. Após 3–4 semanas, os pinos podem ser removidos, com a troca do gesso tanto por um aparelho pelvipodálico ou uma bota gessada com salto, com base na extensão da consolidação.
- Fraturas expostas podem requerer fixação externa, para permitir o tratamento da ferida. Tecidos desvitalizados devem ser debridados conforme a necrose torna-se aparente. A aspiração de grandes hematomas deve ser feita, para evitar o comprometimento da pele sobrejacente. Enxertos de pele ou retalhos (regionais ou livres) podem ser necessários para o fechamento da ferida.

Complicações

- **Recurvato:** a redução inadequada ou deslocamento da fratura pode resultar em uma deformidade em recurvato na fratura. Pacientes mais jovens tendem a tolerar melhor essa deformidade, porque a remodelagem costuma tornar a deformidade clinicamente insignificante. Pacientes mais velhos podem necessitar

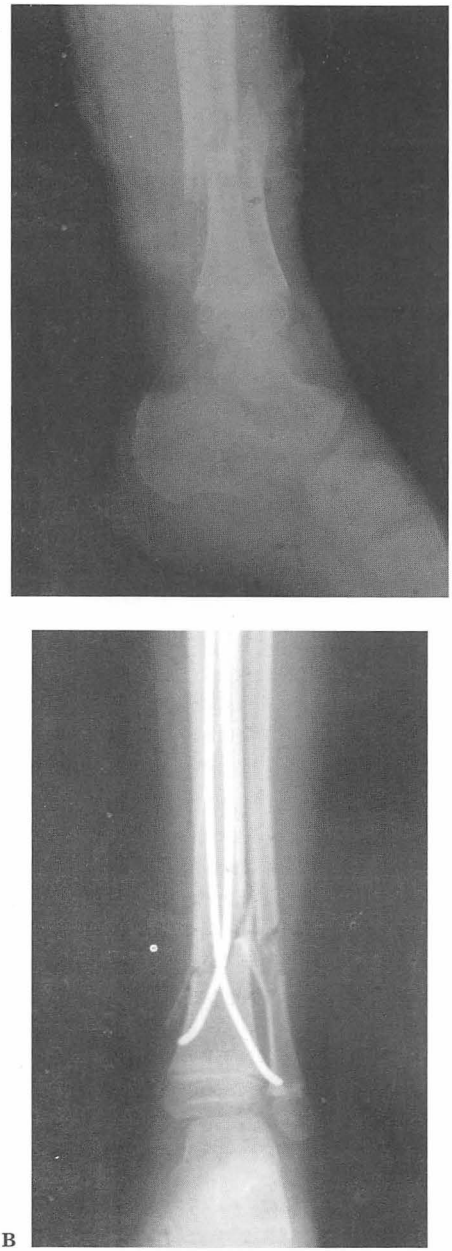

FIGURA 50.2 Criança de 8 anos de idade com uma fratura metafisária distal aberta da tíbia **(A)**. Tratada com HIE **(B)**.

de uma osteotomia supramaleolar para as deformidades graves em recurvato que comprometam a função do tornozelo e da marcha.

- **Fechamento prematuro da fise tibial distal:** pode ocorrer nas lesões por esmagamento não reconhecidas (do tipo V de Salter-Harris) sobre a fise tibial distal, resultando em parada do crescimento.

FRATURA DO DEAMBULADOR INICIANTE

Epidemiologia

- Fratura que por definição é uma fratura em espiral da tíbia no grupo etário apropriado.
- A maioria dessas fraturas ocorre em crianças com menos de 2 anos e meio de idade.
- A média etária é de 27 meses.
- Tende a ocorrer mais em meninos que em meninas, e na perna direita mais que na esquerda.

Anatomia

- A epífise distal aparece aproximadamente aos 2 anos de idade; dessa forma, as lesões fisárias da tíbia distal podem não ser prontamente aparentes, mas deve-se suspeitar delas.

Mecanismo da lesão

- A descrição clássica do mecanismo de uma fratura do lactente é rotação externa do pé com o joelho em posição fixa, produzindo uma fratura espiral da tíbia, com ou sem fratura concomitante da fíbula.
- Essa lesão também foi detectada após quedas.

Avaliação clínica

- Os pacientes tipicamente apresentam-se irritados, não deambulam ou apresentam claudicação antálgica aguda.
- O exame de uma criança que se recusa a deambular sem prontamente identificar-se a causa deve incluir uma anamnese cuidadosa, com atenção para a progressão temporal dos sinais e sintomas (p. ex., febre), bem como uma avaliação sistemática do quadril, da coxa, do joelho, da perna, do tornozelo e do pé, com atenção para os pontos de sensibilidade, edema ou equi-

mose. Esse exame deve ser acompanhado por uma avaliação radiológica, bem como por análises laboratoriais apropriadas, se o diagnóstico continuar duvidoso.

- No caso de uma fratura do deambulador iniciante, a dor e o edema são variáveis à palpação da tíbia. Essas fraturas em geral são identificadas sobre a face anteromedial da tíbia, onde sua natureza subcutânea gera mínima proteção dos tecidos moles.

Avaliação radiológica

- Ver antes.
- Ocasionalmente, uma fratura incompleta pode não ser verificada nas radiografias iniciais, mas pode tornar-se radiologicamente evidentes 7–10 dias após a lesão, conforme ocorre a formação de calo ósseo subperiosteal.
- Cintilografias ósseas com tecnécio podem auxiliar no diagnóstico das fraturas do lactente pela visualização de captação difusamente elevada por toda a tíbia, podendo ser diferenciada de infecções, que tendem a produzir uma área mais localizada de aumento de captação.

Tratamento

- Um aparelho pelvipodálico durante 2–3 semanas, seguido pela conversão para bota gessada com salto por mais 2–3 semanas, em geral é suficiente.
- A manipulação não costuma ser necessária, porque a angulação e o desvio geralmente são mínimos e dentro dos limites aceitáveis.

Complicações

- As complicações das fraturas do lactente são raras, devido à natureza de baixa energia da lesão, à idade do paciente e à consolidação rápida e completa que tipicamente acompanha esse padrão de fratura.
- **Deformidade rotacional:** as fraturas do deambulador iniciante podem resultar clinicamente em deformidade rotacional insignificante da tíbia, conforme a fratura desliza minimamente ao longo da configuração espiral. Esse deslizamento em geral não é notado pelo paciente, mas pode ser detectado ao exame comparativo dos membros inferiores.

FRATURAS DE ESTRESSE

Epidemiologia

- A maioria das fraturas de estresse da tíbia ocorre no terço proximal.
- O pico de incidência das fraturas de estresse da tíbia em crianças é entre 10–15 anos de idade.
- A maioria das fraturas de estresse da fíbula ocorre no terço distal, mas também pode ocorrer no terço proximal.
- O pico de incidência das fraturas de estresse da fíbula em crianças é entre 2–8 anos de idade.
- A tíbia geralmente é mais afetada que a fíbula em crianças, e o oposto é verdadeiro em adultos.

Mecanismo da lesão

- Ocorre uma fratura aguda quando a força aplicada sobre o osso excede a capacidade de resistência do osso. Uma fratura de estresse ocorre quando um osso normal é sujeito a uma carga anormal e repetida.
- Com microtraumatismos, a formação de um túnel osteoclástico aumenta para a remodelação das microfissuras. A formação de osso novo resulta na produção de osso enovelado imaturo, que não possui a força do osso maduro que substitui, predispondo a área a fraturas com a continuação do traumatismo.
- As fraturas de estresse em crianças mais velhas e adolescentes tendem a ser o resultado de participações em atividades desportivas.
- As fraturas de estresse da fíbula distal são denominadas fraturas do "patinador no gelo", porque o movimento repetido da patinação resulta em uma fratura fibular característica a aproximadamente 4 cm proximais do maléolo lateral.

Avaliação clínica

- Os pacientes tipicamente apresentam-se com marcha antálgica, aliviada com o repouso, apesar de pacientes mais jovens se recusarem a deambular.
- A dor geralmente é descrita como de início insidioso, piora com a atividade e melhora durante a noite.
- Em geral não há edema, apesar de o paciente poder queixar-se de uma dor vaga sobre o local da fratura, com sensibilidade à palpação.

- Os arcos de movimento do joelho e do tornozelo geralmente são completos e indolores.
- Ocasionalmente, os sintomas e sinais do paciente podem ser bilaterais.
- Distensões musculares, infecção e osteossarcoma devem ser excluídos. A síndrome compartimental induzida pelo exercício sobre a tíbia pode ter uma apresentação clínica semelhante.

Avaliação radiológica

- Incidências AP e lateral da perna devem ser obtidas, para afastar-se a possibilidade de fratura aguda ou outras lesões, apesar de as fraturas de estresse tipicamente não serem evidentes nas radiografias padrões durante 10–14 dias após o início dos sintomas.
- A evidência radiológica de reparo da fratura pode ser visualizada como uma formação de calo ósseo subperiosteal, radiodensidade endosteal ou a presença de calo em "casca de ovo" no local da fratura.
- A cintilografia óssea com tecnécio revela uma área localizada de captação elevada do marcador no local da fratura e pode ser feita 1–2 dias após a lesão.
- A tomografia computadorizada raramente demonstra a linha de fratura, apesar de poder delinear um aumento da densidade medular e a formação de osso novo endosteal/periosteal e edema de tecidos moles.
- As imagens de ressonância magnética podem demonstrar uma faixa localizada de intensidade de sinal muito baixa, contínua com o córtex.

Classificação

- As fraturas de estresse podem ser classificadas como completas *vs.* incompletas, ou agudas *vs.* crônicas ou recorrentes. Raramente estão desviadas ou anguladas.

Tratamento

- O tratamento de uma criança que se apresenta com fratura de estresse da tíbia ou fíbula começa com a modificação das atividades.
- A criança pode ser colocada em um aparelho gessado pelvipodálico (tíbia) ou bota gessada (fíbula), inicialmente sem carga,

com progressão gradual no nível de atividade. O gesso deve ser mantido por 4–6 semanas, até que o local da fratura não apresente sensibilidade e que ocorra evidência radiológica de consolidação.

- A pseudoartrose pode ser tratada com excisão aberta do local da pseudoartrose e enxertia de osso da crista ilíaca ou estimulação elétrica.

Complicações

- **Fratura de estresse recorrente:** pode resultar de excesso de treinamento, como os de ginastas ou patinadores no gelo. A modificação da atividade deve ser enfatizada para prevenção da recorrência.
- **Pseudoartrose:** rara, ocorrendo mais comumente no terço médio da tíbia.

51 Tornozelo pediátrico

EPIDEMIOLOGIA

- As lesões do tornozelo são responsáveis por até 25% de todas as lesões fisárias, terceiras em frequência após as lesões falangianas e da fise radial distal.
  - Cinquenta e oito por cento das lesões fisárias do tornozelo ocorrem durante a participação em atividades desportivas.
  - Elas representam 10–40% de todas as lesões em atletas esqueleticamente imaturos.
  - As lesões fisárias da tíbia são mais comuns entre os 8–15 anos de idade.
  - As lesões fisárias da fíbula são mais comuns entre os 8–14 anos de idade.
- As lesões ligamentares são raras em crianças, porque seus ligamentos são mais fortes com relação à fise.
- Após 15–16 anos, ver os padrões adultos de fraturas do tornozelo.

ANATOMIA

- O tornozelo é uma articulação em dobradiça modificada, estabilizada por complexos ligamentares medial e lateral. Todos os ligamentos fixam-se distalmente às fises da tíbia e da fíbula, o que é importante na anatomia patológica dos padrões de fraturas pediátricas do tornozelo.
- O núcleo de ossificação da tíbia distal aparece entre 6–24 meses fundindo-se à diáfise da tíbia aos 15 anos nas meninas e aos 17 anos nos meninos. Durante um período de 18 meses, a porção lateral da fise tibial distal permanece aberta, enquanto a parte medial se fecha.
- O núcleo de ossificação da fíbula distal aparece entre 9–24 meses e funde-se à diáfise da fíbula 12–24 meses após o fechamento da fise tibial.
- Existem centros de ossificação secundária e podem ser confundidos com uma fratura tanto do maléolo medial como do lateral; geralmente são bilaterais.

MECANISMO DA LESÃO

- **Direto:** traumatismo de tornozelo causado por uma queda, acidente automobilístico ou atropelamento.
- **Indireto:** transmissão axial da força através do antepé e do retropé ou força de rotação do corpo sobre o pé fixo ao solo; pode ser secundário a uma queda ou, mais comumente, atividades físicas.

AVALIAÇÃO CLÍNICA

- Pacientes com fraturas desviadas do tornozelo tipicamente apresentam-se com dor e deformidade macroscópica, bem como incapacidade de deambular.
- O exame físico pode demonstrar sensibilidade, edema e equimoses.
- A instabilidade ligamentar pode estar presente, mas geralmente é difícil de avaliar à apresentação, devido à dor e ao edema da lesão aguda.
- As entorses de tornozelo são diagnósticos de exclusão e devem ser diferenciadas de uma fratura sem desvio, com base na localização e na sensibilidade.
- O exame neurovascular é essencial, com documentação dos pulsos dorsal do pé e tibial posterior, enchimento capilar, sensação ao toque leve e a alfinetadas e teste motor.
- Curativos e imobilizações devem ser removidos, e as condições dos tecidos moles avaliadas, com atenção para lacerações de pele que podem indicar fraturas expostas ou bolhas de fratura que podem comprometer a cicatrização das feridas.
- O pé, a perna e o joelho ipsolaterais devem ser examinados em busca de lesões concomitantes.

AVALIAÇÃO RADIOLÓGICA

- Radiografias anteroposterior (AP), lateral e da articulação tibiotalar do tornozelo devem ser obtidas. A sensibilidade na fíbula proximal deve levar à realização de imagens apropriadas da perna.
- O exame clínico determinará a possível indicação para a obtenção de incidências do joelho e do pé.
- Incidências de estresse do tornozelo podem ser obtidas para se verificar se há possíveis fraturas transfisárias sem desvio.

- A presença de centros de ossificação secundários (um *os subtibial* medial em 20% dos pacientes ou um *os subfibular* lateral em 1% dos pacientes) não deve ser confundida com fraturas, apesar da sensibilidade local, que pode indicar lesão.
- Um fragmento Tillaux representa um fragmento ósseo da tíbia distal lateral que foi avulsionado durante a lesão.
- A tomografia computadorizada (TC) geralmente é útil na avaliação das fraturas intra-articulares complexas, como a Tillaux juvenil ou a fratura em 3 planos.
- Imagens de ressonância magnética são utilizadas para delinear lesões osteocondrais em associação às fraturas do tornozelo.

CLASSIFICAÇÃO

Dias e Tachdjian

- Os princípios de Lauge-Hansen são seguidos, incorporando a classificação de Salter-Harris.
- A tipologia é simplificada, observando-se a direção do deslocamento fisário, o tipo de Salter-Harris e a localização do fragmento metafisário.
- A classificação ajuda na determinação da manobra adequada para redução fechada (Fig. 51.1).

Supinação–rotação externa (SRE)

Estágio I: fratura do tipo II de Salter-Harris da tíbia distal, com o fragmento metafisário localizado posterolateralmente; o fragmento distal está desviado posterior-

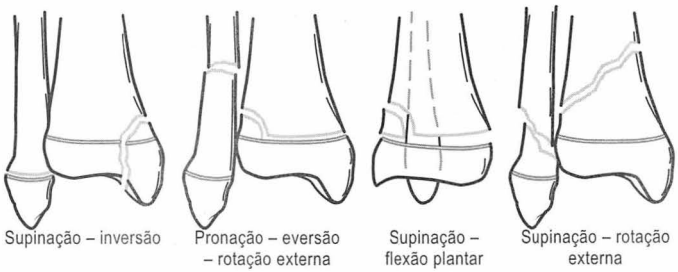

FIGURA 51.1 Classificação de Dias–Tachdjian das lesões fisárias da tíbia e da fíbula distal. (De Bucholz RW, Heckman JD, eds. *Rockwood and Green's Fractures in Adults*. 5ª ed. Baltimore: Lippincott Williams & Wilkins; 2002.)

mente, mas o fragmento de Thurston-Holland é visto na radiografia AP, o que o diferencia da lesão em supinação e flexão plantar (SFP).

Estágio II: conforme a força em rotação externa continua, ocorre uma fratura espiral da fíbula, começando medialmente e estendendo-se posterossuperiormente; é diferente da lesão SRE do adulto.

Pronação–eversão–rotação externa (PERE)

- Tipo que compreende 15–20% das fraturas pediátricas do tornozelo.
- Ocorre uma deformidade acentuada em valgo.
- Fratura tibial e fibular ocorre simultaneamente.
- Fratura do tipo II de Salter-Harris da fise tibial distal é a mais observada, mas também ocorre a do tipo I; o fragmento metafisário localiza-se lateralmente.
- A fratura oblíqua curta da fíbula distal ocorre 4–7 cm proximais à ponta da fíbula.

Supinação–flexão plantar (SFP)

- Mais comumente, é uma fratura do tipo II de Salter-Harris da fise da tíbia distal, com o fragmento metafisário localizado posteriormente; as fraturas do tipo I de Salter-Harris são raras.
- A fratura da fíbula é rara.

Supinação–inversão (SI)

- É o mecanismo mais comum de fratura e apresenta a maior incidência de complicações.

Estágio I: a fratura do tipo I ou II de Salter-Harris da fise distal da fíbula é mais comum, porque a força em adução ou supinação avulsiona a epífise; dor observada ao longo da fise quando as radiografias são negativas. É a fratura mais comum no tornozelo pediátrico.

Estágio II: a fratura do tipo III ou IV de Salter-Harris da fise tibial medial ocorre conforme o tálus encunha na superfície articular medial da tíbia; raramente, é uma fratura do tipo I ou II. São fraturas intra-articulares que exibem os maiores índices de distúrbios do crescimento (*i.e.*, formação de barra fisária).

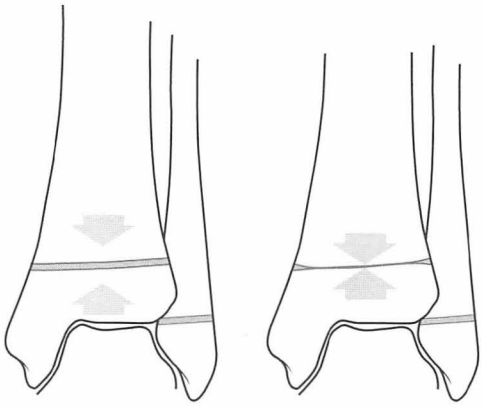

FIGURA 51.2 Lesão do tipo compressão da fise tibial. Uma interrupção precoce do crescimento fisário pode causar discrepância no comprimento dos membros inferiores. (De Bucholz RW, Heckman JD, eds. *Rockwood and Green's Fractures in Adults.* 5ª ed. Baltimore: Lippincott Williams & Wilkins; 2002.)

Compressão axial

- Uma lesão do tipo V de Salter-Harris da tíbia distal (Fig. 51.2).
- Lesão rara, com prognóstico ruim, devido à interrupção do crescimento fisário.
- O diagnóstico em geral é feito tardiamente, depois que se observa um fechamento prematuro da fise, com discrepância no comprimento dos membros inferiores.

Fraturas juvenis de Tillaux

- São fraturas do tipo III de Salter-Harris da epífise anterolateral da tíbia; ocorrem em 2,9% das fraturas do tornozelo (Fig. 51.3).
- Uma força em rotação externa causa uma avulsão do fragmento pelo ligamento tibiofibular anterior.
- Essas fraturas ocorrem no grupo etário entre 13–16 anos, quando as porções central e medial da fise tibial distal já se fundiram e a fise lateral permanece aberta (Fig. 51.4).
- Pacientes com fraturas de Tillaux em geral são mais velhos que aqueles com fraturas em 3 planos.
- As imagens de TC são úteis na distinção entre essas fraturas e aquelas em 3 planos.

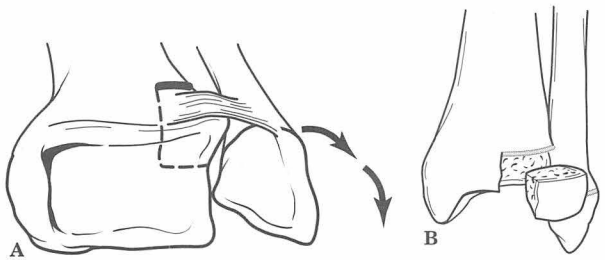

FIGURA 51.3 Fratura juvenil de Tillaux. Como mecanismo da lesão, o ligamento tibiofibular anterior avulsiona um fragmento da epífise lateral **(A)** correspondente à porção da fise que ainda está aberta **(B)**. (De Bucholz RW, Heckman JD, eds. *Rockwood and Green's Fractures in Adults.* 5ª ed. Baltimore: Lippincott Williams & Wilkins; 2002.)

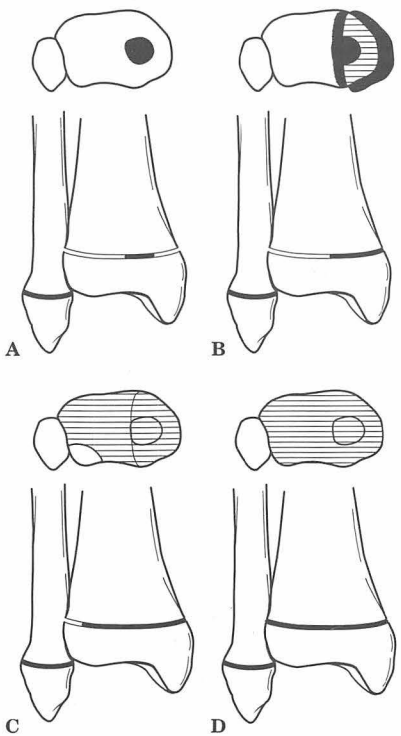

FIGURA 51.4 O fechamento da fise tibial distal começa centralmente **(A)**, estende-se medialmente **(B)** e, depois, lateralmente **(C)**, antes do fechamento final **(D)**. (De Bucholz RW, Heckman JD, eds. *Rockwood and Green's Fractures in Adults.* 5ª ed. Baltimore: Lippincott Williams & Wilkins; 2002.)

Fraturas em 3 planos

- **Ocorrem em 3 planos:** transverso, coronal e sagital.
- As fraturas são explicadas pela fusão da fise tibial da região central para a anteromedial, depois para posteromedial e finalmente para lateral.
- O pico de incidência é aos 13–15 anos em meninos e 12–14 anos em meninas.
- O mecanismo é considerado como o de rotação externa do pé e do tornozelo.
- A fratura da fíbula é possível; geralmente oblíqua da região anteroinferior para posterossuperior 4–6 cm proximais à ponta da fíbula.
- A TC é valiosa na avaliação pré-operatória.
- Foram descritos tipos em 2 e 3 partes (Figs. 51.5 e 51.6):
  - As fraturas em 2 partes podem ser mediais, nas quais o fragmento coronal é posteromedial, ou laterais, nas quais o fragmento coronal é posterolateral.
  - As fraturas em 3 partes consistem em (1) um fragmento anterolateral que simula uma fratura de Tillaux juvenil (tipo III de Salter-Harris), (2) o restante da fise com uma espícula da metáfise tibial e (3) o restante da metáfise tibial distal.

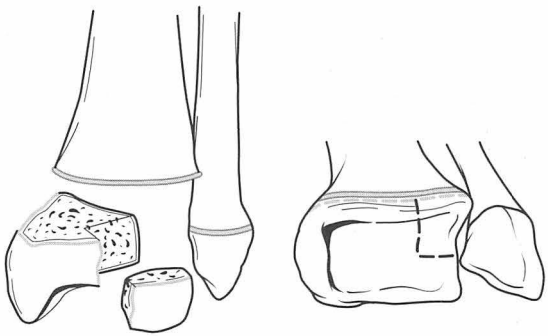

FIGURA 51.5 Anatomia da fratura em 3 planos de 2 partes (tornozelo esquerdo). Observar o grande fragmento epifisário posterolateral com seu fragmento metafisário posterior. A porção anterior do maléolo medial permanece intacta. (De Bucholz RW, Heckman JD, eds. *Rockwood and Green's Fractures in Adults.* 5ª ed. Baltimore: Lippincott Williams & Wilkins; 2002.)

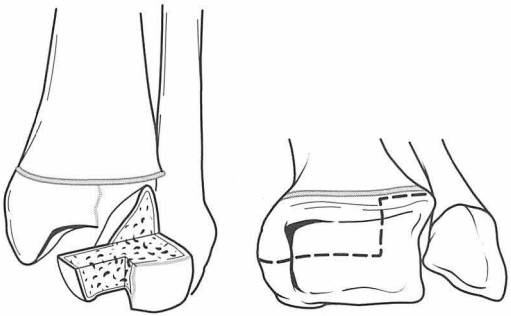

FIGURA 51.6 Anatomia de uma fratura em 3 planos com 3 partes (tornozelo esquerdo). Observar o grande fragmento epifisário com seu componente metafisário e o fragmento epifisário anterolateral menor. (De Bucholz RW, Heckman JD, eds. *Rockwood and Green's Fractures in Adults.* 5ª ed. Baltimore: Lippincott Williams & Wilkins; 2002.)

TRATAMENTO

Fratura do maléolo lateral (fíbula distal)

Salter-Harris do tipo I ou II

- Recomendam-se redução fechada e imobilização gessada com salto durante 4–6 semanas.

Salter-Harris do tipo III ou IV

- Redução fechada e fixação percutânea com fios de Kirschner, seguidas por imobilização em bota gessada.
- A redução aberta pode ser necessária, devido à interposição do periósteo, com fixação utilizando-se fios de Kirschner intramedular perpendicular à fise.

Fratura do maléolo medial (tíbia distal)

Salter-Harris do tipo I ou II

- A redução fechada é o tratamento de escolha; geralmente é possível, a menos que a interposição por tecidos moles impeça a redução.
- Em crianças com menos de 10 anos de idade, alguma angulação residual é aceitável porque ocorre remodelagem.

- A redução aberta pode ser necessária, devido à interposição do periósteo, com a colocação de um parafuso de compressão transmetafisária ou fios de Kirschner em paralelo e proximal à fise.
- Um aparelho gessado longo durante 3 semanas é trocado por uma bota gessada com salto por mais 3 semanas.

Salter-Harris do tipo III ou IV

- A redução anatômica é essencial.
- Um desvio intra-articular >2 mm é inaceitável; a redução aberta com fixação interna está indicada.
- Redução aberta e fixação interna podem ser feitas através de uma abordagem anteromedial, com parafusos esponjosos passados em paralelo acima e/ou abaixo da fise.
- A imobilização pós-operatória consiste em uma bota gessada por 6 semanas.
- Radiografias semanais devem ser obtidas durante as primeiras semanas, para assegurar que o fragmento intra-articular não desviou.

Fratura juvenil de Tillaux

- A redução fechada pode ser tentada por meio de distração suave acompanhada por rotação interna do pé e pressão direta sobre a tíbia anterolateral; a redução pode ser mantida em um aparelho gessado longo ou curto, dependendo da estabilidade rotacional. O paciente fica em restrição total de carga durante as 3 primeiras semanas, seguida pela utilização de bota gessada com salto por mais 3 semanas.
- As lesões instáveis podem necessitar de fixação percutânea com fios de Kirschner.
- Desvio vertical >2 mm ou desvio horizontal >3–5 mm são inaceitáveis e necessitam de redução aberta com fixação interna.
- Redução aberta e fixação interna podem ser obtidas via abordagem anterolateral com fixação, utilizando-se parafuso esponjoso.
- A TC pode ser utilizada para avaliar a redução.

Fratura em 3 planos

- As fraturas sem desvio podem ser tratadas em um aparelho gessado pelvipodálico com o joelho flexionado em 30° durante 3–4

semanas, seguido por mais 3 semanas em uma bota gessada com salto.

- Um desvio articular >2 mm necessita de fixação cirúrgica, seja por redução fechada e fixação percutânea ou por redução aberta e fixação interna, utilizando-se uma combinação de parafusos esponjosos e fios de Kirschner.
- A TC pode ser utilizada para avaliar-se a adequação da redução.
- A imobilização pós-operatória consiste em bota gessada ou aparelho pelvipodálico com o joelho em flexão de 30° durante 3–4 semanas, seguindo-se por mais 3 semanas de bota gessada com salto.

COMPLICAÇÕES

- **Deformidade angular:** pode ocorrer secundariamente a uma interrupção prematura do crescimento fisário, especialmente após lesões dos tipos III e IV de Salter-Harris. As linhas de crescimento de Harris podem ser vistas entre 6–12 semanas após a lesão, como uma indicação de parada do crescimento.
- A deformidade em varo é mais comum nas lesões SI, com interrupção prematura do crescimento da fise tibial medial.
- A deformidade em valgo é observada com a interrupção do crescimento da fise distal da fíbula; pode resultar da redução inadequada ou interposição de tecidos moles.
- Deformidades rotacionais podem ocorrer nas fraturas em 3 planos reduzidas de modo inadequado; deformidades rotacionais extra-articulares podem ser tratadas com osteotomias derrotatórias, mas as intra-articulares não.
- **Discrepância no comprimento dos membros inferiores:** complica 10–30% dos casos e depende da idade do paciente. Uma discrepância de 2–5 cm pode ser tratada com epifisiodese da extremidade oposta, apesar de indivíduos esqueleticamente maduros poderem necessitar de osteotomia.
- **Artrite pós-traumática:** pode ocorrer como resultado de redução inadequada da superfície articular nas fraturas dos tipos III e IV de Salter-Harris.

52 Pé pediátrico

TÁLUS

Epidemiologia

- Extremamente rara em crianças (0,01–0,08% de todas as fraturas pediátricas).
- A maioria representa fraturas através do colo do tálus.

Anatomia

- O centro de ossificação do tálus aparece aos 8 meses no útero (Fig. 52.1).
- Dois terços do tálus são cobertos por cartilagem articular.
- O corpo do tálus é coberto superiormente pela superfície articular da tróclea, através da qual o peso corporal é transmitido. A região anterior é mais ampla que a posterior, o que confere uma estabilidade intrínseca ao tornozelo.
- O suprimento arterial para o tálus deriva de 2 fontes principais.
  - **Artéria para o canal tarsal:** surge da artéria tibial posterior, 1 cm proximal à origem das artérias plantares medial e lateral. Ela emite um ramo deltoide imediatamente após sua origem, que se anastomosa com ramos da artéria dorsal do pé sobre o colo do tálus.
  - **Artéria do seio do tarso:** origina-se do anel anastomótico dos ramos perfurantes fibular e tarsal lateral da artéria dorsal do pé.
- Um *os trigonum* está presente em até 50% dos pés normais, origina-se de um centro de ossificação separado, localizado imediatamente posterior ao tubérculo lateral do processo posterior do tálus.

Mecanismo da lesão

- Flexão dorsal forçada do tornozelo após acidente automobilístico ou queda representam os mecanismos mais comuns de lesão em crianças, resultando tipicamente em uma fratura do colo do tálus.

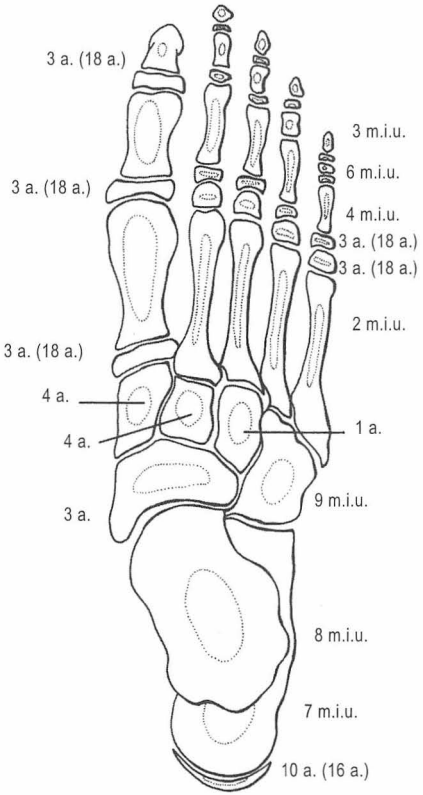

FIGURA 52.1 Momento de aparecimento e fusão dos centros de ossificação do pé. Os números entre parênteses indicam o momento da fusão dos centros de ossificação primários e secundários. *a.*, anos; *m.i.u.*, meses intra-uterinos. (Redesenhada de Aitken JT, Joseph J, Causey G, *et al. A Manual of Human Anatomy.* Vol. 4, 2ª ed. Londres: E&S Livingstone; 1966:80.)

- Fraturas isoladas do colo e do corpo talares foram descritas, mas são extremamente raras.

Avaliação clínica

- Os pacientes tipicamente apresentam-se com dor para apoiar a extremidade afetada.
- O arco de movimentos do tornozelo costuma ser doloroso, em especial à flexão dorsal, e pode desencadear crepitação.

- Um edema difuso do retropé pode estar presente, com sensibilidade à palpação do tálus e da articulação subtalar.
- Um exame neurovascular deve ser realizado.

Avaliação radiológica

- Radiografias anteroposterior padrão (AP), da articulação tibiotalar e lateral do tornozelo devem ser obtidas, bem como AP, lateral e oblíqua do pé.
- Imagens de tomografia computadorizada podem ser úteis para o planejamento pré-operatório.
- As imagens de ressonância magnética podem ser utilizadas para identificar lesões ocultas em crianças com menos de 10 anos de idade, devido à ossificação limitada nessa idade.

Classificação

Descritiva

- **Localização:** a maioria das fraturas talares em crianças ocorre através do colo do tálus.
- Angulação.
- Desvio.
- **Luxação:** subtalar, talonavicular ou articulação do tornozelo.
- **Padrão:** presença de cominuição.

Classificação de Hawkins das fraturas do colo do tálus

Feita para adultos, mas em geral é utilizada para crianças.

Tipo I: sem desvio.
Tipo II: desviada, com subluxação ou luxação subtalar associada.
Tipo III: desviada, com luxações subtalar e do tornozelo associadas.
Tipo IV: tipo III com subluxação ou luxação talonavicular associada.

Ver figuras do Cap. 40.

Tratamento

Conservador

- Fraturas sem desvio podem ser tratadas em bota gessada com o joelho flexionado em 30°, para impedir a carga. Essa imobiliza-

ção é mantida por 6–8 semanas, com radiografias seriadas para avaliar-se o estado da consolidação. A seguir, o paciente pode ser liberado para carga em bota gessada com salto por mais 2–3 semanas.

Cirúrgico

- Indicado para as fraturas com desvio (definido como desvio >5 mm ou desalinhamento >5° na radiografia em AP).
- As fraturas com desvio mínimo em geral podem ser tratadas de modo bem-sucedido com redução fechada com flexão plantar do antepé, bem como eversão ou inversão do retropé, dependendo do desvio.
  - Uma bota gessada é colocada por 6–8 semanas; pode haver necessidade de flexão plantar do pé para manter a redução. Se a redução não puder ser mantida pelo simples posicionamento, a fixação cirúrgica está indicada.
- As fraturas desviadas geralmente são tratáveis por meio da fixação interna, com o uso de abordagem posterolateral e parafusos canulados de 4 mm ou fios de Kirschner passados da região posterior para a anterior. Dessa forma, evita-se a dissecção ao redor do colo do tálus.
- Após a cirurgia, o paciente é mantido em uma bota gessada por 6–8 semanas, com a remoção dos pinos em 3–4 semanas.

Complicações

- **Osteonecrose:** pode ocorrer com a ruptura ou trombose do tênue suprimento vascular para o tálus. Está relacionada com o grau de desvio e angulação e, teoricamente, com o tempo decorrido até a redução da fratura. Ela tende a ocorrer em um período de 6 meses após a lesão.
- O sinal de Hawkins representa osteopenia subcondral no tálus vascularizado sem carga após 6–8 semanas; embora esse sinal tenda a indicar a viabilidade do tálus, sua presença não afasta a possibilidade de osteonecrose.

Fraturas do tipo I:	incidência de 0–27% de osteonecrose.
Fraturas do tipo II:	incidência de 42%.
Fraturas dos tipos III e IV:	incidência >90%.

CALCÂNEO

Epidemiologia

- Lesão rara (incidência <2%), tipicamente envolvendo crianças mais velhas (com mais de 9 anos) e adolescentes.
- A maioria das lesões é extra-articular, envolvendo a apófise ou tuberosidade. A maioria ocorre secundariamente a uma queda da própria altura.
- Dessas, 33% estão associadas a outras lesões, incluindo de vértebras lombares e lesões ipsilaterais da extremidade inferior.

Anatomia

- O centro de ossificação primário aparece aos 7 meses de vida intrauterina; um centro de ossificação secundário aparece por volta dos 10 anos de idade e funde-se aos 16 anos.
- Os padrões das fraturas do calcâneo em crianças diferem dos encontrados em adultos, primariamente por 3 motivos:
  1. O processo lateral, que é responsável pela impactação do calcâneo, resultando em lesão por depressão articular em adultos, é diminuto no calcâneo imaturo.
  2. A faceta posterior é paralela ao chão, em vez de ser inclinada, como nos adultos.
  3. Em crianças, o calcâneo é composto por um núcleo de ossificação circundado por cartilagem.

São responsáveis pela dissipação das forças causadoras de lesão que produzem os padrões clássicos de fraturas em adultos.

Mecanismo da lesão

- A maioria das fraturas do calcâneo ocorre como resultado de uma queda ou salto, apesar de a lesão tipicamente ocorrer por mecanismo de menor energia do que observado nos padrões clássicos de fraturas em adultos.
- As fraturas expostas podem resultar de lesões por cortadores de grama.

Avaliação clínica

- Os pacientes tipicamente são incapazes de deambular, devido à dor no retropé.
- Ao exame físico, dor, edema e sensibilidade geralmente podem ser detectados no local da lesão.

- O exame da extremidade inferior ipsolateral e da coluna lombar é essencial, porque lesões associadas são comuns.
- Um exame neurovascular minucioso deve ser feito.
- Inicialmente, a lesão não é detectada em 44–55% dos casos.

Avaliação radiológica

- Incidências dorsoplantar, lateral, axial e oblíqua lateral devem ser obtidas para a avaliação das fraturas de calcâneo em crianças.
- **O ângulo de Böhler da tuberosidade articular:** representado pelo ângulo suplementar (180° – ângulo medido) de 2 linhas, uma do ponto mais alto do processo anterior do calcâneo até o ponto mais alto da superfície articular posterior e uma traçada entre o mesmo ponto na superfície articular posterior e o ponto mais superior da tuberosidade posterior. Normalmente, esse ângulo fica entre 25–40°; seu achatamento indica colapso da faceta posterior (Fig. 52.2).

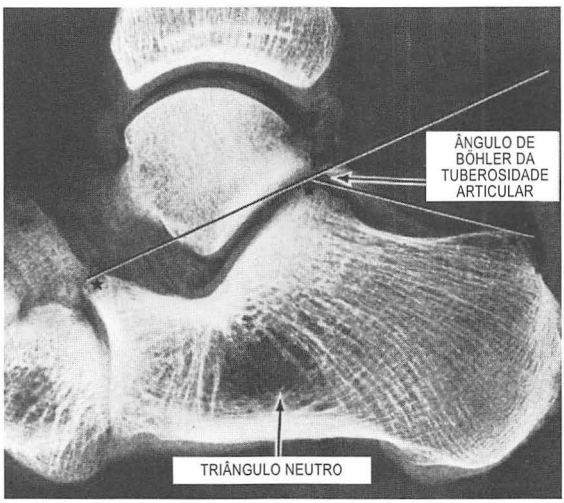

FIGURA 52.2 Ângulo de Böhler: os marcos anatômicos para a mensuração do ângulo de Böhler são as facetas anterior e posterior do calcâneo e a borda superior da tuberosidade. O triângulo neutro, em grande parte ocupado por vasos sanguíneos, oferece pouco suporte para as trabéculas diretamente abaixo do processo lateral do tálus. (De Harty MJ. Anatomic considerations in injuries of the calcaneus. *Orthop Clin North Am.* 1973;4:180.)

- Incidências comparativas do pé contralateral podem ajudar a detectar alterações sutis no ângulo de Böhler.
- As cintilografias ósseas podem ser utilizadas nas suspeitas de fratura do calcâneo, que não são detectadas nas radiografias padrões.
- A tomografia computadorizada pode auxiliar na definição da fratura, em particular nas fraturas intra-articulares, nas quais o planejamento pré-operatório pode ser facilitado pela caracterização tridimensional dos fragmentos.

Classificação

Schmidt e Weiner

Tipo I: A. Fratura da tuberosidade ou apófise.
B. Fratura do sustentáculo.
C. Fratura do processo anterior.
D. Fratura do processo inferolateral anterior.
E. Fratura em avulsão do corpo (Fig. 52.3).

Tipo II: fratura das partes posterior e/ou superior da tuberosidade (Fig. 52.3).

Tipo III: fratura do corpo não envolvendo a articulação subtalar (Fig. 52.3).

Tipo IV: fratura sem desvio ou com desvio mínimo através da articulação subtalar (Fig. 52.3).

Tipo V: fratura desviada através da articulação subtalar.
A. Tipo língua.
B. Tipo depressão articular.

Tipo VI: lesão não classificada (Rasmussen e Schantz) ou séria dos tecidos moles, perda óssea e das inserções do tendão de Aquiles.

Tratamento

Conservador

- Imobilização gessada recomendada para pacientes pediátricos com fraturas extra-articulares, bem como fraturas intra-articulares sem desvio (<4 mm) do calcâneo. A carga é restrita por 6 semanas, apesar de alguns autores sugerirem que, no caso das fraturas verdadeiramente sem desvio em uma criança muito nova, a carga pode ser permitida com o uso de imobilização gessada.

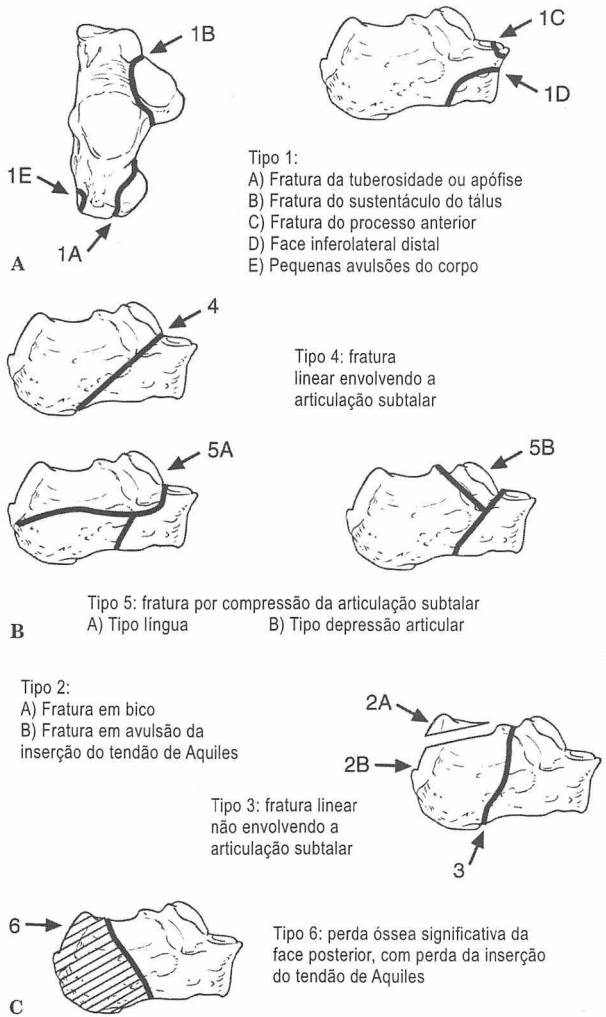

FIGURA 52.3 Classificação utilizada para avaliar o padrão das fraturas do calcâneo em crianças. **(A)** Fraturas extra-articulares. **(B)** Fraturas intra-articulares. **(C)** Lesão do tipo IV com perda óssea significativa, lesão dos tecidos moles e perda da inserção do tendão de Aquiles. (De Schmidt TL, Weiner DS. Calcaneus fractures in children: an evaluation of the nature of injury in 56 children. *Clin Orthop.* 1982;171;150.)

- Graus leves de incongruência articular tendem a remodelar bem, apesar de a depressão articular grave ser uma indicação para o tratamento cirúrgico.

Cirúrgico

- O tratamento cirúrgico está indicado para as fraturas articulares com desvio, particularmente em crianças mais velhas e adolescentes.
- As fraturas com desvio do processo anterior do calcâneo representam indicações relativas para redução aberta e fixação interna, pois até 30% podem resultar em pseudoartrose.
- A reconstituição anatômica da superfície articular é obrigatória, com a técnica do parafuso de compressão para fixação cirúrgica.

Complicações

- **Osteoartrite pós-traumática:** pode ser secundária a uma incongruência articular residual ou não detectada. Apesar de crianças mais jovens apresentarem remodelação muito boa, isso enfatiza a necessidade de redução anatômica e reconstrução da superfície articular em crianças mais velhas e adolescentes.
- **Alargamento do calcanhar:** não é um problema tão significativo em crianças como é em adultos, pois os mecanismos de lesão tendem a não ser de energias tão elevadas (*i. e.*, quedas de alturas menores, com menor impacto explosivo sobre o calcâneo) e a remodelação pode restaurar parcialmente a integridade arquitetural.
- **Pseudoartrose:** complicação rara, na maioria das vezes envolve fraturas desviadas do processo anterior tratadas de modo conservador com aparelho gessado. A pseudoartrose provavelmente é causada pela inserção do ligamento bifurcado, que tende a produzir uma força de deslocamento sobre o fragmento anterior, com movimentos de flexão plantar e inversão do pé.
- **Síndrome compartimental:** até 10% dos pacientes com fraturas de calcanhar apresentam elevação da pressão hidrostática no pé; a metade desses pacientes (5%) desenvolverá dedos em garra se a liberação cirúrgica do compartimento não for realizada.

LESÕES TARSOMETATARSIANAS (LISFRANC)

Epidemiologia

- Extremamente incomuns em crianças.
- Tendem a ocorrer em crianças mais velhas e adolescentes (com mais de 10 anos de idade).

Anatomia (Fig. 52.4)

- A base do segundo metatarsiano é a "pedra fundamental" de um arco interconectado através de rígidos ligamentos plantares.
- Os ligamentos plantares tendem a ser mais fortes que o complexo ligamentar dorsal.
- A conexão ligamentar entre as bases do primeiro e do segundo metatarsianos é fraca com relação àquelas entre a segunda e a quinta bases metatarsianas.
- O ligamento de Lisfranc liga a base do segundo metatarsiano ao cuneiforme medial.

Mecanismo da lesão

- **Direto:** secundário a um objeto pesado impactando o dorso do pé, causando desvio plantar dos metatarsianos, com comprometimento dos ligamentos intermetatarsianos.
- **Indireto:** mais comum e resulta de abdução violenta, flexão plantar forçada ou giro do antepé.
  - A abdução tende a fraturar a base do segundo metatarsiano, com o desvio lateral do antepé causando variavelmente uma fratura em "quebra-nozes" do cuboide.
  - A flexão plantar em geral é acompanhada por fraturas das diáfises metatarsianas, já que a carga axial é transmitida proximalmente.

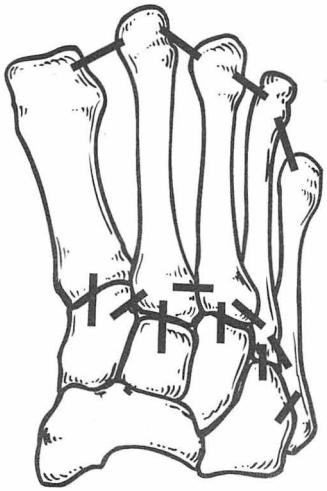

FIGURA 52.4 Fixações ligamentares nas articulações tarsometatarsianas. Há somente uma conexão frouxa entre as bases do primeiro e do segundo metatarsos (não ilustradas). O segundo metatarsiano fica em recessão e firmemente ancorado. (De Wiley JJ. The mechanism of tarsometatarsal joint injuries. *J Bone Joint Surg Br.* 1971;53:474.)

- Os giros podem resultar em lesões puramente ligamentares.

Avaliação clínica

- Os pacientes tipicamente apresentam-se com edema sobre o dorso do pé e incapacidade de deambulação ou deambulação dolorosa.
- A deformidade é variável, porque a redução espontânea da lesão ligamentar é comum.
- A sensibilidade sobre a articulação tarsometatarsiana geralmente pode ser desencadeada por manobras que estressam a articulação tarsometatarsiana.
- Dessas lesões, 20% não são diagnosticadas inicialmente.

Avaliação radiológica

- Devem ser obtidas incidências AP, lateral e oblíquas do pé.
- Radiografia AP.
  - A borda medial do segundo metatarsiano deve ser colinear com a borda medial do cuneiforme médio.
  - Uma fratura da base do segundo metatarsiano deve alertar o examinador sobre a probabilidade de uma luxação tarsometatarsiana, pois em geral a luxação reduz espontaneamente. Pode-se observar somente o "sinal do floco", indicando a avulsão do ligamento de Lisfranc.
  - A combinação de uma fratura na base do segundo metatarsiano com uma fratura do cuboide indica lesão ligamentar grave, com luxação da articulação tarsometatarsiana.
  - Uma diastase superior a 2–3 mm entre as bases do primeiro e do segundo metatarsianos indica comprometimento ligamentar.
- Radiografia lateral.
  - O desvio dorsal dos metatarsianos indica comprometimento ligamentar.
  - O desvio plantar do cuneiforme medial com relação ao quinto metatarsiano em uma incidência lateral com carga pode indicar uma lesão ligamentar sutil.
- Radiografia oblíqua.
  - A borda medial do quarto metatarsiano deve ser colinear com a borda medial do cuboide.

Classificação

Quenu e Kuss

Tipo A: incongruência de toda a articulação tarsometatarsiana.
Tipo B: instabilidade parcial; tanto medial como lateral.
Tipo C: divergente parcial ou instabilidade total.

Tratamento

Conservador

- Luxações tarsometatarsianas com desvio mínimo (<2–3 mm) podem ser tratadas com elevação e enfaixamento compressivo até que o edema diminua. Esse procedimento é seguido pelo uso de uma bota gessada por 5–6 semanas, até que haja melhora dos sintomas. A seguir, o paciente pode passar a utilizar um calçado de solado rígido ou uma bota gessada, até que a deambulação seja bem tolerada.
- As luxações desviadas geralmente respondem bem à redução fechada sob anestesia geral.
  - Essa redução em geral é feita com o paciente em decúbito dorsal e aplicação de tração percutânea através dos pododáctilos.
  - Se a redução for considerada estável, uma bota gessada é colocada por 4–6 semanas, seguida pelo uso de calçados de solado rígido ou bota gessada até que a deambulação seja bem tolerada.

Cirúrgico

- O tratamento cirúrgico está indicado nas luxações desviadas, quando a redução não pode ser obtida ou mantida.
- A redução fechada pode ser tentada do modo descrito anteriormente, com a passagem percutânea de fios de Kirschner para manter a redução.
- Em casos raros quando a redução fechada não pode ser obtida, a redução aberta com o uso de uma incisão dorsal pode ser tentada. Fios de Kirschner são utilizados para manter a redução; esses fios tipicamente são deixados protrusos para fora da pele, para facilitar a remoção.

- Uma bota gessada é colocada após a cirurgia e mantida por 4 semanas, período após o qual os fios e o aparelho gessado podem ser removidos, e o paciente pode passar a utilizar um calçado de solado rígido até que a deambulação seja bem tolerada.

Complicações

- **Dor persistente:** pode resultar de lesões não reconhecidas ou não tratadas da articulação tarsometatarsiana, causadas por comprometimento ligamentar e instabilidade residual.
- **Deformidade angular:** pode resultar, apesar do tratamento, o que enfatiza a necessidade de redução e imobilização por intervenção cirúrgica, se indicada.

METATARSIANOS

Epidemiologia

- Lesões muito comuns em crianças, sendo responsáveis por até 60% das fraturas de pé nessa faixa etária.
- Os metatarsianos estão envolvidos em somente 2% das fraturas por estresse ocorridas em crianças; em adultos, os metatarsianos estão envolvidos em 14% das fraturas por estresse.

Anatomia

- A ossificação dos metatarsianos é aparente por volta do segundo mês de vida intrauterina.
- Os metatarsianos estão interconectados por rígidos ligamentos intermetatarsianos em suas bases.
- A configuração dos metatarsianos em um corte coronal forma um arco, com o segundo metatarsiano formando a "pedra fundamental" do arco.
- As fraturas através do colo do metatarsiano na maioria das vezes resultam de seu diâmetro relativamente pequeno.
- As fraturas da base do quinto metatarsiano devem ser diferenciadas de um centro de crescimento apofisário ou um *os vesalianum*, um sesamoide proximal à inserção do fibular curto. A apófise não está presente antes dos 8 anos de idade e geralmente funde-se à diáfise por volta dos 12 anos nas meninas e 15 anos nos meninos.

Mecanismo da lesão

- **Direto:** traumatismo sobre o dorso do pé, principalmente queda de objetos.
- **Indireto:** mais comum e resulta de uma carga axial com a transmissão da força através do tornozelo em flexão plantar ou por forças torcionais conforme o pé é girado.
- Avulsão na base do quinto metatarsiano pode resultar da tensão na inserção do músculo fibular curto, a porção tendinosa do abdutor do dedo mínimo ou inserção do fascículo lateral da aponeurose plantar.
- **Fratura do "beliche":** esta fratura do primeiro metatarsiano é causada quando o indivíduo salta de um beliche, caindo sobre o pé em flexão plantar.
- Podem ocorrer fraturas de estresse com a carga repetitiva, como em corridas de longa distância.

Avaliação clínica

- Os pacientes tipicamente apresentam-se com edema, dor e equimose; podem estar incapacitados de deambular sobre o pé acometido.
- Fraturas com desvio mínimo podem estar presentes, com edema mínimo e sensibilidade à palpação.
- Deve ser feito um exame neurovascular minucioso.
- A presença de síndrome compartimental do pé deve ser afastada nos casos de edema importante, dor, congestão venosa dos pododáctilos ou história de lesão por esmagamento. Os músculos interósseos e plantar curto estão contidos em compartimentos fasciais fechados.

Avaliação radiológica

- Devem ser obtidas radiografias AP, lateral e oblíquas do pé.
- Cintilografias podem ser úteis na identificação de fraturas ocultas em casos clínicos apropriados ou fraturas de estresse com radiografias simples aparentemente negativas.
- Com as radiografias convencionais do pé, a exposição suficiente para a penetração dos ossos tarsais resulta em uma penetração excessiva dos metatarsianos e falanges; portanto, ante a suspeita de lesões do antepé, a exposição ideal da região pode necessitar de uma subpenetração do retropé.

Classificação

Descritiva

- **Localização:** número do metatarsiano, proximal, diáfise média, distal.
- **Padrão:** espiral, transverso, oblíquo.
- Angulação.
- Desvio.
- Cominuição.
- Envolvimento articular.

Tratamento

Conservador

- A maioria das fraturas dos metatarsianos pode ser tratada inicialmente com imobilização provisória, seguida por uma bota gessada assim que o edema diminuir. Na presença de edema grave, o tornozelo deve ser imobilizado em leve posição de equino, para minimizar o comprometimento neurovascular no tornozelo. Deve-se tomar cuidado para assegurar que bandagens circunferenciais não sejam constritivas no tornozelo, causando uma congestão ainda maior e possível comprometimento neurovascular.
- Como alternativa, nos casos das fraturas verdadeiramente sem desvio com pouco edema ou ausência dele, pode-se aplicar um aparelho gessado inicialmente, mantendo essa imobilização por 3–6 semanas, até que haja evidência radiográfica de união.
- As fraturas da base do quinto metatarsiano podem ser tratadas com uma bota gessada por 3–6 semanas, até que haja evidência radiológica de consolidação. As fraturas que ocorrem na junção metafisária-diafisária apresentam menores índices de consolidação e devem ser tratadas com imobilização gessada do tipo bota, sem carga por 6 semanas; pode-se considerar a redução aberta com fixação com parafuso intramedular, especialmente se houver história de dor por 3 meses ou mais antes da lesão, o que indica lesão por estresse crônico.
- As fraturas de estresse da diáfise metatarsiana podem ser tratadas com uma bota gessada com salto por 2 semanas, período após o qual a imobilização pode ser removida se a sensibilidade diminuir e a deambulação for indolor. A dor pela movimentação metatarsofalangiana excessiva pode ser minimizada pelo uso de um reforço colocado no solado do calçado.

Cirúrgico

- Na presença de síndrome compartimental, a liberação de todos os 9 compartimentos fasciais do pé deve ser realizada.
- As fraturas instáveis podem necessitar de pinagem percutânea com fios de Kirschner, particularmente nas fraturas do primeiro e do quinto metatarsianos. O desvio lateral considerável e a angulação dorsal podem ser aceitos em pacientes mais jovens, pois ocorrerá remodelação.
- A redução aberta e fixação com pinos estão indicadas quando a redução não pode ser obtida ou mantida. A técnica padrão inclui exposição dorsal, passagem do fio de Kirschner no fragmento distal, redução da fratura e introdução intramedular do fio por via retrógrada para que haja a fixação da fratura.
- Após a cirurgia, o paciente deve ser imobilizado em bota gessada sem carga por 3 semanas; após esse período, os pinos são removidos e o paciente é colocado em uma bota gessada com salto por mais 2–4 semanas.

Complicações

- **Consolidação viciosa:** tipicamente, não resulta em incapacidade funcional, porque a remodelação pode levar a uma correção parcial. A consolidação viciosa grave que resulta em incapacidade pode ser tratada com osteotomia e fixação por pinos.
- **Síndrome compartimental:** complicação incomum, mas devastadora, que pode resultar da fibrose dos interósseos e um pé em intrínseco *minus* com dedos em garra. A suspeita clínica deve ser alta nos quadros clínicos apropriados: a avaliação deve ser agressiva e o tratamento imediato, porque os compartimentos do pé são pequenos em volume e limitados por rígidas estruturas fasciais.

FALANGES

Epidemiologia

- Incomum: a verdadeira incidência é desconhecida, porque muitos casos não são registrados.

Anatomia

- A ossificação das falanges varia de 3 meses de vida intrauterina no caso as falanges distais dos pododáctilos, 4 meses de vi-

da intrauterina no das falanges proximais, 6 meses de vida intrauterina no das falanges médias e até 3 anos de idade no dos centros de ossificação secundários.

Mecanismo da lesão

- O traumatismo direto é responsável por quase todas as lesões, com a força de transmissão tipicamente ocorrendo sobre a face dorsal por queda de objetos pesados ou axialmente após traumatismos frontais, como nos chutes.
- Mecanismos indiretos são raros, com forças rotacionais sendo responsáveis pela maioria.

Avaliação clínica

- O paciente tipicamente apresenta-se deambulando, mas com defesa na região do antepé afetado.
- Equimoses, edemas e sensibilidade à palpação podem ser encontrados.
- Um exame neurovascular é importante, com documentação da sensação digital nas faces medial e lateral do pododáctilo, bem como a avaliação do enchimento capilar.
- Todo o pododáctilo deve ser exposto e examinado, em busca de fraturas expostas ou presença de feridas puntiformes.

Avaliação radiológica

- Imagens AP, lateral e oblíquas do pé devem ser obtidas.
- O diagnóstico geralmente é feito com base nas imagens AP e oblíquas; radiografias laterais das falanges dos pododáctilos geralmente têm valor limitado.
- Incidências contralaterais podem ser obtidas para comparação.

Classificação

Descritiva

- **Localização:** número do pododáctilo, falange proximal, média, distal.
- **Padrão:** espiral, transverso, oblíquo.
- Angulação.
- Desvio.
- Cominuição.
- Envolvimento articular.

Tratamento

Conservador

- O tratamento conservador está indicado para quase todas as fraturas de falanges em crianças, a menos que haja uma incongruência articular grave ou uma fratura desviada e instável da primeira falange proximal.
- As manobras de redução raramente são necessárias; as angulações graves ou desvios podem ser tratados por simples tração longitudinal.
- A imobilização externa tipicamente consiste em imobilização com esparadrapo com gaze entre os pododáctilos, para prevenir a maceração da pele; uma órtese de solado rígido pode gerar conforto adicional, por limitar o movimento do antepé, sendo mantida até que o paciente esteja livre de dores, tipicamente por 2–4 semanas (Fig. 52.5).
- Esportes que necessitem de chutes e corridas devem ser limitados por mais 2–3 semanas.

Cirúrgico

- O tratamento cirúrgico está indicado quando a redução da fratura não pode ser obtida ou mantida, em particular nas fraturas com desvio ou anguladas da primeira falange proximal.
- As indicações relativas incluem desvio rotacional que não possa ser corrigido por meios fechados e deformidades angulares graves que, se não corrigidas, podem levar a deformidades cavalgadas ou a uma abdução do quinto pododáctilo.
- A redução da fratura é mantida com o uso de um fio de Kirschner intramedular passado de modo retrógrado.

FIGURA 52.5 Método de imobilização com esparadrapo dos pododáctilos adjacentes nas fraturas ou luxações das falanges. Uma gaze é colocada entre os pododáctilos, para prevenir macerações. Os leitos ungueais são expostos, para assegurar que o pododáctilo lesionado não fique rodado. (De Weber BG, Brunner C, Freuler F. *Treatments of Fractures in Children and Adolescents.* Nova Iorque: Springer-Verlag; 1980:392.)

- As lesões do leito ungueal devem ser reparadas. A redução aberta pode ser necessária para remover tecidos moles interpostos ou para que haja uma congruência articular adequada.
- A imobilização pós-operatória consiste em uma órtese com solado rígido ou imobilizador. Os fios de Kirschner tipicamente são removidos após 3 semanas.

Complicações

- A consolidação viciosa raramente resulta em distúrbio funcional significativo, geralmente consequência das fraturas da primeira falange proximal, que podem levar a uma deformidade em varo ou valgo. Deformidades "cavalgadas" e abdução do quinto pododáctilo podem causar resultados esteticamente indesejados, bem como incapacidade de utilizar alguns calçados ou irritações.

A

Abuso, 625
- infantil, 680
- estigmas na pele sugestivos de, 625
Acetábulo, fratura(s) do, 376-392
- anatomia, 376
- avaliação clínica, 378
- avaliação radiológica, 379
- classificação, 380
- complicações, 391
- epidemiologia, 376
- mecanismo da lesão, 378
- tratamento, 384
- - cirúrgico, 386
- - conservador, 386
- - inicial, 386
Acromiale, 649
Acrômio, fraturas do, 184
Allen-Ferguson, classificação de, e fraturas, 123
Allgöwer, classificação de, e fraturas, 543
Allis, método de, 401
Alongamento, 712
American Academy of Orthopaedic Surgeons, classificação da, e fraturas, 56
American Spinal Injury Association, 91, 102
Analgesia ortopédica, 69-83
- anestésicos locais, 69
- bloqueios regionais e sedação consciente, 74
- farmacologia, classe de drogas, 69
- opiáceos, 70
- óxido nítrico, 73
- sedação moderada, 81
- sedativos, 72
- vasoconstritores, 70
Anatomia óssea do ombro, 189
Anderson, classificação de, e fraturas, 113, 336, 516
Anel pélvico, 357
- fraturas do, 370
Anestésico(s) local(is), 69
- mais amplamente utilizado, 70
Ângulo, 662
- capitolunar, 308
- de Baumann, 662
- de Böhler, 560
- - da tuberosidade articular, 837
- de Gissane, 561
- diafisário-condilar, 664
- metafisário-diafisário, 662
- talocrural, 529
- umeral-ulnar, 662
Animais, mordeduras de, 337
Antebraço pediátrico, fratura de, 713-728
- anatomia, 713
- avaliação clínica, 716
- avaliação radiológica, 716
- da diáfise do rádio e da ulna, 717
- - classificação, 717
- - complicações, 721
- - indicações cirúrgicas, 720
- - tratamento, 717
- - - cirúrgico, 721
- - - conservador, 717
- de Galeazzi, 724
- de Monteggia, 722
- - equivalentes da, 723
- do rádio distal, 725
- epidemiologia, 713
- mecanismo da lesão, 715
Antepé, fratura(s) do, 604-617
- anatomia, 609
- articulações metatarsofalangianas, 608
- avaliação clínica, 609
- avaliação radiológica, 610
- classificação, 610
- complicações, 611
- epidemiologia, 608
- falanges e articulações interfalangianas, 615
- mecanismo da lesão, 609
- metatarsianos, 604
- - do primeiro, 606
- - do quinto, 607

- - do segundo, do terceiro e do quarto, 606
- sesamoides, 613
Anteversão femoral, 412
Aorta, ruptura da, 19
Aparelho gessado, 225
- pendente, 224
- tipo espica, 225
Apófise do epicôndilo, fraturas da, 683
- lateral, 687
- medial, 683
Aposição em baioneta, 720
Aquiles, tendão de, ruptura do, 553
Ar nos tecidos moles, 515
Arco reflexo, 88
- bulbocavernoso, 140
Arma de fogo, ferimento(s) por, 40-44, 128, 151, 231
- avaliação clínica, 42
- avaliação radiológica, 42
- balística, 40
- complicações, 43
- energia, 40
- parâmetros do tecido, 40
- tratamento das lesões ortopédicas, 42
Arqueamento, 512
- por mecanismo de alta energia, 512
- por mecanismo de baixa energia, 512
Artéria(s), 509
- axilar, 187
- ilíaca externa, trombose da, 390
- poplítea, 779
- - laceração da, 509
- - lesão da, 779
- - ruptura da, 472
- subclávia, 187
Articulação(ões), 327
- acromioclavicular, lesão(ões) da, 165-170, 644
- - anatomia, 165, 644
- - avaliação clínica, 167, 644
- - avaliação radiográfica, 167, 645
- - classificação, 167, 645
- - complicações, 167, 646
- - epidemiologia, 165, 644
- - fraturas e lesões associadas, 166
- - mecanismo da lesão, 166, 644
- - tratamento, 645
- escafolunar, ruptura da, 327
- esternoclavicular, lesões da, 170-177
- - anatomia, 170
- - avaliação clínica, 173
- - avaliação radiológica, 173
- - classificação, 175
- - complicações, 177
- - epidemiologia, 170
- - mecanismo da lesão, 172
- - tratamento, 175
- ginglimoide, 470, 771
- glenoumeral, luxação inferior bloqueada da, 207
- interfalangianas, falanges e, 615
- lunopiramidal, ruptura da, 327
- mediocarpal, ruptura da, 327
- mediotarsal, 584
- - anatomia, 584
- - avaliação clínica, 585
- - avaliação radiológica, 587
- - classificação, 587
- - complicações, 588
- - epidemiologia, 584
- - mecanismo da lesão, 584
- - tratamento, 588
- metacarpofalangiana, 339, 348
- - contratura em extensão da, 353
- - luxações da, 348
- metatarsofalangianas, 608
- radiolunar, ruptura da, 327
- tarsometatarsiana, 596
- - anatomia, 597
- - avaliação clínica, 598
- - avaliação radiológica, 599
- - classificação, 600
- - complicações, 604
- - epidemiologia, 596
- - lesões associadas, 600
- - mecanismo da lesão, 598
- - tratamento, 600
- tibiotalar, 524
Artrite, 241
- mediocarpal, 323, 737
- pós-traumática, 164, 241, 247, 540, 547, 571, 581, 831
Artroplastia, 433
- com prótese, 421
- de cotovelo, 66, 241
- de joelho, 59, 515
- de ombro, 64
- de quadril, 54
- de revisão, 468

Artroscopia, redução das fraturas intra-articulares assistidas por, 305
Artrose, 264
ASIA (v. American Spinal Injury Association)
Astrágalo do aviador, 573
Atlas, fraturas do, 115
Aviador, astrágalo do, 573
Axilar de Velpeau, 194

B

Baço, lesão de, 19
Bado, classificação de, e fraturas, 286, 722
Bailarino, 514
Baioneta, aposição em, 720
Baloteamento, teste do, 331
Bandagem pélvica, 363
Bankart, lesão de, 198
Barton, fratura de, 299
Baumann, ângulo de, 662
Beliche, fratura do, 845
Bennett, fratura de, 341
Bexiga, 364
- estimulação da, 140
- lesão da, 364
Bier, bloqueio de, 78
Bigelow, manobras de, e Bigelow reversa, 401
Bloqueio(s), 77
- axilar, 77
- de Bier, 78
- digital, 75
- do cotovelo, 77
- do punho, 75
- do tornozelo, 77
- no hematoma, 74
- poplíteo, 78
- regionais e sedação consciente, 74
Blumensaat, linha de, 490, 799
Böhler, ângulo de, 560, 837
Bota gessada, 4
Braço, anatomia neurovascular do, 222
Bradford, classificação de, e fraturas, 151
Brown-Séquard, síndrome de, 99
Bupivacaína, 70
Burgess, classificação de, para fraturas, 366

C

Cabeça femoral, 435
- fratura(s) da, 338, 405-411
- - anatomia, 406
- - avaliação clínica, 407
- - avaliação radiológica, 408
- - classificação, 408
- - complicações, 411
- - epidemiologia, 406
- - mecanismo da lesão, 406
- - tratamento, 409
- osteonecrose da, 435
Cabeça radial, fratura(s) da, 272-280
- anatomia, 272
- avaliação clínica, 273
- avaliação radiológica, 273
- classificação, 275
- complicações, 279
- envolvendo toda a cabeça, 278
- epidemiologia, 272
- instabilidade da, 290
- mecanismo da lesão, 272
- parcial(is), 277
- - como parte de uma lesão complexa, 277
- - isoladas, 276
- tratamento, 276
Cabeça talar, fratura da, 580
Calcâneo, fratura(s) do, 558-571, 836
- anatomia, 558, 836
- avaliação clínica, 559, 836
- avaliação radiológica, 559, 837
- classificação, 562, 538
- complicações, 571, 840
- epidemiologia, 558, 836
- mecanismo da lesão, 559, 836
- tratamento, 566, 838
Calcanhar, 571
- alargamento do, 840
- aumento da largura do, 571
Calcar femoral, 412
Calças militares antichoque, 19
Camissa, classificação de, e fraturas, 153
Canale, incidência de, 574
Capitato (v. Osso capitato)
Capitélio, fratura do, 243, 689
Cápsula, 309
- articular, 190
- palmar, 309

Carpo, 729
- lesão(ões) do, 314
- - anatomia, 729
- - avaliação clínica, 730
- - avaliação radiológica, 731
- - epidemiologia, 729
- - fratura(s), 734
- - - do capitato, 736
- - - do escafoide, 731
- - - do hamato, 737
- - - do piramidal, 734
- - - do pisiforme, 734
- - - do semilunar, 733
- - - do trapézio, 735
- - - do trapezoide, 735
- - mecanismo das, 729
- síndrome do túnel do, 726
- zonas vulneráveis do, 325
Carregamento, 413
- axial, 559
- cíclico, fratura de estresse por, 413
Cassetete, fraturas do, 288
Cateter de Foley, 140
Cauda equina, 87
- síndrome da, 101
Chaffeur, fratura de, 300
Chanfradura, incidência da, de Stryker, 657
Chance, fratura de, 145
Chopart, articulação de, 584
Choque, 96
- cardiogênico, 17
- hemorrágico, 18
- hipovolêmico, 96
- medular, 90
- neurogênico, 17, 92
- séptico, 17
- tratamento inicial do paciente em, e traumatismo múltiplo, 17
Chumbo, envenenamento pelo, 44
Cintilografia óssea, 47
Cinto de segurança abdominal, uso de, 145
Circulação, 16
- do punho, 311
- e traumatismo múltiplo, 16
Cirurgia(s), 19
- indicações de, em traumatismo múltiplo, 19
- ortopédica pediátrica, 621-630
- - anatomia, 622
- - avaliação clínica, 624
- - avaliação radiológica, 625
- - classificação, 626
- - complicações, 629
- - epidemiologia, 621
- - generalidades, 621
- - mecanismo da lesão, 622
- - tratamento, 628
Cisalhamento, 710
- fratura-luxação do tipo, 146
- lesões por, 710
- teste do, 331
Clavícula, 642
- distal, osteólise da, 170
- fratura(s) da, 155-164, 638
- - anatomia, 157, 638
- - avaliação clínica, 158, 639
- - avaliação radiológica, 158, 640
- - classificação, 159, 641
- - complicações, 163, 643
- - epidemiologia, 157, 638
- - lesões associadas, 158
- - mecanismo da lesão, 158, 639
- - tratamento, 162, 642
Clitóris, estimulação da glande do, 140
Coaptação, gesso e, 225
Colar Philadelphia, 129
Colles, fratura de, 296
Colo, 742
- da glenoide, fraturas do, 184
- escapular, displasia do, 179
- femoral, fraturas do, 412-423
- - anatomia, 412
- - avaliação clínica, 413
- - avaliação radiológica, 414
- - classificação, 414
- - complicações, 422
- - epidemiologia, 412
- - mecanismo da lesão, 413
- - tratamento, 419
- metacarpiano, 339, 742
- talar, fraturas do, 575
Coluna, lesão(ões) da, 87-105, 179, 648
- anatomia, 87
- avaliação clínica, 89
- avaliação radiográfica, 96
- cervical, 106-134
- - anatomia, 106
- - avaliação clínica, 108
- - avaliação radiológica, 109

- - classificação, 111
- - complicações, 134
- - epidemiologia, 106
- - estabilização da, 131
- - - inferior, 132
- - - superior, 131
- - lesões, 112
- - - de C3-C7, 122
- - - do complexo occipital C1-C2, 112
- - mecanismo de lesão, 108
- - tratamento, 128
- classificação, 98
- complicações, 104
- das raízes nervosas, 101
- epidemiologia, 87
- fraturas, 53
- graduação da lesão neurológica, 98
- liberação do paciente com traumatismo, 105
- mecanismo de, 88
- padrões de lesão incompleta da medula espinhal, 99
- síndrome da cauda equina, 101
- sistema de graduação para a lesão da medula espinhal, 102
- toracolombar, 135-153
- - anatomia, 135
- - avaliação clínica, 136
- - avaliação radiológica, 139
- - classificação, 141
- - complicações, 153
- - epidemiologia, 135
- - estabilidade espinhal, 148
- - feridas por projéteis de arma de fogo, 151
- - mecanismo da lesão, 136
- - prognóstico e recuperação neurológica, 151
- tratamento, 103
Coma, escala de, de Glasgow, 20
Comolli, sinal de, 179
Compartimento, síndrome do, 459
- da perna ou pé, 540
- e fraturas, 509
- - da diáfise da tíbia e fíbula, 522
- - do platô tibial, 509
Complexo, 357
- gastrocnêmio-sóleo, 554
- ligamentar sacroilíaco, 357
- occipital C1-C2, lesões do, 112
Compressão, 142
- axial, 542, 826
- do nervo ciático, 393
- fraturas em, 142
Comprimento radial, 296
Comprometimento
- neurológico, 263
- neurovascular, 208
- vascular, 481
Côndilo, 233
- fratura(s) do, 670 (v.t. Fraturas condilares)
- - fisárias, 674
- - - lateral, 670
- - - medial, 674
- lateral, hipercrescimento do, com formação de esporões, 674
- occipital, fraturas do, 112
Condrólise, 392, 761
Cone medular, 87
- síndrome do, 101
Consciência, nível de, 109, 138
Consolidação, 581
- índices de, 520
- pseudoartrose e demora na, 460
- retardada, 712
- tempo de, 518
- viciosa, 220, 581
- - clavícula, 163
- - diáfise, 460
- - - do rádio e da ulna, 285
- - - femoral, 460
- - - femoral pediátrica, 769
- - escápula, 186
- - fêmur distal, 469
- - mão, 352
- - pelve, 374
- - platô tibial, 509
- - rádio distal, 306
- - subtrocantéricas, 446
- - tíbia e fíbula, 521
- - tornozelo, 540, 547
Contração do esfíncter retal, 140
Contratura, 264
- de Volkmann, 238, 264, 709
- em extensão da articulação metacarpofalangiana, 353
Contusão pulmonar, 648
- tórax frágil com, 15
Cooke-Newman, classificação de, e fraturas, 55
Coracoide, fraturas do, 185

Coronoide, fraturas do, 257
Corpo(s), 579
- escapular, fratura do, 184
- estranhos, 37
- - e fraturas expostas, 37
- talar, fratura do, 579
- - e do colo talar, 575
- vertebrais, relação entre os mielômeros e os, 137
Cotovelo, 77
- artroplastia total de, 66, 241
- bloqueio do, 77
- diminuição do arco de movimentos do, 238, 271
- em pediatria, fratura(s) do, 660-712
- - anatomia, 660
- - avaliação clínica, 662
- - avaliação radiológica, 662
- - epidemiologia, 660
- - específicas, 666
- - - condilares em T, 691
- - - da apófise do epicôndilo lateral, 687
- - - da apófise do epicôndilo medial, 683
- - - da cabeça e do colo do rádio, 695
- - - do capitelo, 689
- - - do olécrano, 710
- - - fisárias do côndilo lateral, 670
- - - fisárias do côndilo medial, 674
- - - luxações, 704
- - - subluxação da cabeça do rádio, 701
- - - transfisárias, 679
- - - umerais supracondilares, 666
- - mecanismo da lesão, 662
- instabilidade do, tipos de, 258
- luxação do, 251-264
- - anatomia, 251
- - avaliação clínica, 253
- - avaliação radiológica, 255
- - classificação, 255
- - complicações, 262
- - epidemiologia, 251
- - fraturas-luxações, 256
- - lesões associadas, 255
- - mecanismo da lesão, 253
- - princípios do tratamento, 255
- - tratamento, 260
- rigidez dos dedos, punho e, 306
Coxa, 449
- diagrama transversal da, 449
- vara, 758
Coxins adiposos, 665
Crescimento, 728
- distúrbios do, 728
- fisário ulnar, interrupção do, 724
- parada do, 695
Cruropodálico, 5
Curativo VAC, 37

D

Dall, classificação de, e fraturas, 152
Damholt, classificação de, e fraturas, 180
Danis-Weber, classificação de, e fraturas, 534
Dano neurológico, 109, 138
Dedo(s), 306
- em garra, deformidade de, 522
- rigidez dos, punho e cotovelo, 306
Defeitos ósseos, 515
Déficits neurais nas lesões do tipo explosão, 129
Deformidade(s), 670
- angular, 670
- de dedo em garra, 522
- muscular, forças de, 632
- plástica, 720
- rotacionais, 720
Delbet, classificação de, e fraturas, 755
Denis, classificação de, e fratura, 142, 148
Depressão articular, fratura em, 564
Dermátomos, tabela de, para dor e temperatura, 139
Desvio
- do escafoide, teste do, 315
- radial, 718
- - incidência com, 331
- ulnar, 718
Diáfise, 340
- fratura(s) da, 281-293
- - da tíbia e da fíbula, 510-522
- - - anatomia, 510
- - - avaliação clínica, 513
- - - avaliação radiológica, 515
- - - classificação, 516
- - - complicações, 521
- - - epidemiologia, 510
- - - mecanismo da lesão, 512

- - - tratamento, 517
- - do rádio e da ulna, 281-293, 717
- - - anatomia, 281
- - - avaliação clínica, 283
- - - avaliação radiológica, 283
- - - classificação, 283, 717
- - - complicações, 285, 721
- - - epidemiologia, 281
- - - fraturas das, 281
- - - indicações cirúrgicas, 720
- - - tratamento, 284
- - - tratamento cirúrgico, 721
- - - tratamento conservador, 717
- - femoral, 54, 447-460
- - - anatomia, 447
- - - avaliação clínica, 450
- - - avaliação radiológica, 451
- - - classificação, 451
- - - complicações, 459
- - - epidemiologia, 447
- - - lesões associadas, 451
- - - mecanismo da lesão, 449
- - - reabilitação, 459
- - - tratamento, 452
- - femoral pediátrica, 762-770
- - - anatomia, 762
- - - avaliação clínica, 763
- - - avaliação radiológica, 764
- - - classificação, 764
- - - complicações, 769
- - - epidemiologia, 762
- - - mecanismo da lesão, 762
- - - tratamento, 765
- - umeral, 221-232
- - - anatomia, 221
- - - avaliação clínica, 223
- - - avaliação radiológica, 223
- - - classificação, 223
- - - complicações, 230
- - - epidemiologia, 221
- - - mecanismo da lesão, 221
- - - tratamento, 224
- metacarpiana, 340, 742
Diagrama de Koch, 438
Dias, classificação de, e fraturas, 824
Disfunção do nervo, 686
- mediano, 305
- ulnar, 686
Disostose cleidocraniana, 640
Displasia do colo escapular, 179
Dissociação, 331
- craniovertebral, 113
- escafolunar, 330
- escapulotorácica, 186
- lunopiramidal, 331
- ulnocarpal, 332
Distrofia simpático reflexa, 522
- tornozelo, 540
Distúrbio(s), 47
- de crescimento, 728
- que produzem osteopenia, 47
Doença(s), 49
- articular degenerativa, 761
- de Paget, 49
- esquelética sistêmica, 48
- metabólica do osso, 48
Dor(es), 81
- complexa regional, síndrome da, 280, 571
- crônica, 571
- na região do torniquete, 81
- no joelho, 521
- patelofemoral, 494
- tabela de dermátomos para, e temperatura, 139
Dorso superior, lesões ipsolaterais do, 178

E

Efeito Z, 435
Embolia pulmonar, 6
Emergência, sala de, 33, 536
Eminência intercondilar, 789
Empurrão, teoria do, 671
Encarceramento intra-articular não reconhecido, 686
Encurtamento tibial, 547
Enders, hastes de, 519
Energia transmitida pelo mecanismo de lesão, 29
Enforcado, fratura do, 121
Entorses do tornozelo, 548
Envenenamento pelo chumbo, 44
Enxertia óssea, cobertura de tecidos moles e, 38
Epicôndilo, fraturas da apófise do, 233
- lateral, 687
- medial, 683
Epinefrina, áreas em que não se deve utilizar, 70
Epstein, classificação de, e fraturas, 399

Equipe, traumatismo múltiplo, 13
Escafoide, 315 (v.t. Osso escafoide)
- fratura do, 314
- teste do desvio do, 315
Escala, 148
- de coma de Glasgow, 20
- de estabilidade da coluna torácica e toracolombar, 148
- de Morrey, 260
Escápula, fratura(s) da, 178-188, 647
- anatomia, 178, 647
- avaliação clínica, 179, 649
- avaliação radiológica, 179, 649
- classificação, 180, 650
- complicações, 186, 653
- epidemiologia, 178, 647
- lesões associadas, 178
- mecanismo da lesão, 178, 648
- tratamento, 182, 651
Escavador de terra, fratura do, 126
Esfíncter retal, contração do, 140
Espaço, 719
- de Poirier, 310
- interósseo, 719
Espinha tibial, fratura(s) da, 789
- anatomia, 790
- avaliação clínica, 790
- avaliação radiológica, 790
- classificação, 790
- complicações, 792
- epidemiologia, 789
- mecanismo da lesão, 790
- tratamento, 791
Espondilite ancilosante, 128
Espondilolistese traumática de C2, 121
Esporão(ões), 674
- recorrente, formação de, 250
Essex-Lopresti, classificação de, e fraturas, 279, 563
Estabilidade, 148
- da coluna cervical, 131
- - inferior, 132
- - superior, 131
- escala de, da coluna torácica e toracolombar, 148
Estado vascular anormal, 473
Estiloide radial, 277
Estimulação da glande, 140
- do clitóris, 140
- do pênis, 140
Estresse, 329
- lesão(ões) por, 587, 819
- - por carregamento cíclico, 413
- teste de, mediocarpal, 329
Evans, classificação de, e fraturas, 426
Exame retal, 109
Excisão da cabeça radial, 278
Explosão, fraturas em, 144
Extensão, lesões em, 710

F

Fadiga, fratura por, 420 (v.t. Estresse, fratura de)
Falanges, 333, 746
- e articulações interfalangianas, 615
- fraturas das, 336, 847
Fasciotomia, 521
Fêmur, 771
- cabeça do (v. Cabeça femoral)
- fratura(s) do, 52
- - cominutiva, 456
- - no paciente politraumatizado, 457
- - supracondilares, 59
- proximal, suprimento arterial do, 754
Fêmur distal, fratura(s) do, 461-469
- anatomia, 461
- avaliação clínica, 464
- avaliação radiológica, 464
- classificação, 465
- complicações, 469
- epidemiologia, 461
- fisárias, 772
- - anatomia, 772
- - avaliação clínica, 773
- - avaliação radiológica, 773
- - classificação, 775
- - complicações, 779
- - epidemiologia, 772
- - mecanismo da lesão, 772
- - tratamento, 776
- mecanismo da lesão, 464
- tratamento, 465
Ferida(s), 391
- aberta na região medial do tornozelo, 37
- causadas por mecanismos de baixa velocidade, 42
- cirúrgica, infecção da, 391
- deiscência da, 571

- macroscopicamente infectadas, 353
Ferimento(s) por arma de fogo, 40-44, 151, 231
- avaliação clínica, 42
- avaliação radiológica, 42
- balística, 40
- complicações, 43
- energia, 40
- parâmetros do tecido, 40
- tratamento das lesões ortopédicas, 42
Fernandez, classificação de, e fraturas, 296
Fíbula, fratura(s) da, 510-522, 804-821
- e da tíbia, 804-821
- - da diáfise, 510-522
- - - anatomia, 510
- - - avaliação clínica, 513
- - - avaliação radiológica, 515
- - - classificação, 516
- - - complicações, 521
- - - epidemiologia, 510
- - - mecanismo da lesão, 512
- - - tratamento, 517
- - pediátricas, 804-821
- - - anatomia, 804
- - - avaliação clínica, 805
- - - avaliação radiológica, 805
- - - da metáfise distal da tíbia, 813
- - - da metáfise proximal da tíbia, 806
- - - de estresse, 819
- - - diafisárias, 808
- - - do deambulador iniciante, 817
- - - epidemiologia, 804
- - - mecanismo da lesão, 805
Fielding, classificação de, e fraturas, 440
Fígado, lesão de, 19
Fio(s), 486
- de Kirschner, 177, 270
- de tração esquelética, 10
Fixação(ões), 429
- coadjuvante, 305
- com duas placas, 241
- com parafusos, 466
- - com placa, 228
- - com vários parafusos, 421
- - deslizante de quadril, 429
- com placa, 163, 227, 456, 466, 721
- externa, 456
- - complicações da, 306
- - do tipo ponte, 456
- falha da, 241, 488
- intramedular, 163, 227, 270, 453, 721
Flexão, 710
- do hálux, 140
- lesões em, 710
Flexão-distração, 147
- lesões em, 145
- luxação do tipo, 147
Flexão-rotação, fratura-luxação do tipo, 146
Fogo, arma de (v. Arma de fogo)
Foley, cateter de, 140
Força(s) de deformação muscular, 632
- em ambos os ossos do antebraço, 715
- sobre segmentos ósseos, 211
Fragmento(s), 245
- articulares, necrose avascular de pequenos, 509
- capitelar, osteonecrose do, 691
- de Hahn-Steinthal, 245, 690
- de Kocher-Lorenz, 245, 690
- de projétil, retenção de, 43
- encarcerados, 689
- placas específicas para, 305
Fraqueza, 795
- da massa flexora, 249
- do quadríceps, 795
- muscular, 769
Fratura(s), 123 (v.t. Lesões)
- acetabulares, 59
- *backfire*, 300
- basocervicais, 427
- classificação de, 286
- - da American Academy of Orthopaedic Surgeons, 56
- - da University of Texas San Antonio, 65
- - de Allen-Ferguson, 123
- - de Allgöwer, 543
- - de Anderson, 113, 516
- - de Bado, 286, 722
- - de Barton, 299
- - de Bradford, 151
- - de Burgess, 366
- - de Camissa, 153
- - de *chaffeur*, 300
- - de Chance, 145

- - de Colles, 296
- - de Cooke-Newman, 55
- - de Dall, 152
- - de Damholt, 180
- - de Danis-Weber, 534
- - de Delbet, 755
- - de Denis, 142, 148
- - de Dias, 824
- - de Epstein, 399
- - de Essex-Lopresti, 563
- - de Evans, 426
- - de Fernandez, 296
- - de Fielding, 440
- - de Frykman, 296
- - de Galeazzi, 292, 724
- - de Garden, 416
- - de Goldberg, 63
- - de Gustilo, 516
- - de Hansen, 451
- - de Hawkins, 575, 834
- - de Hutchinson, 300
- - de Ideberg, 180
- - de Jahss, 610, 611
- - de Judet-Letournel, 380
- - de Keenen, 153
- - de Kuss, 843
- - de Lauge-Hansen, 531
- - de Laugier, 247
- - de Lewis-Rorabeck, 60
- - de Maisonneuve, 535
- - de Mason, 275
- - de Mayo, 266
- - de McAfee, 141, 150
- - de McBride, 151
- - de McCormack, 141
- - de Merkel, 60
- - de Meyers-McKeever, 790
- - de Monteggia, 287, 722
- - de Montesano, 113
- - de Moore, 503
- - de Myerson, 602
- - de Neer, 60, 465
- - de Ogden, 788
- - de Pauwel, 415
- - de Pipkin, 408
- - de Punjabi, 148
- - de Quenu, 843
- - de Regan-Morrey, 257
- - de Riseborough-Radin, 240
- - de Rolando, 341
- - de Rüedi, 543
- - de Russell-Taylor, 442
- - de Salter-Harris, 626, 725, 775, 824
- - de Sanders, 564
- - de Schatzker, 268, 503
- - de Schmidt, 838
- - de Seinsheimer, 440
- - de Smith, 299
- - de Stauffer, 152
- - de Szabo, 336
- - de Tachdjian, 824
- - de Thompson, 399
- - de Tile, 369
- - de Tscherne, 517
- - de Vencouver, 57
- - de Walsh, 725
- - de Weiner, 838
- - de White, 148
- - de Winquist, 451
- - de Young, 366
- - de Zdravkovic, 180
- com obliquidade reversa, 428
- condilares, 242
- - em T, 691
- craniana com depressão, 19
- critérios de Mirel para risco de, 53
- da apófise do epicôndilo, 683
- - lateral, 687
- - medial, 683
- da cabeça, 278
- - femoral, 338, 405-411, 435
- - radial, 272-280, 701
- - - e do colo radial, 695
- - - parciais, 276
- - - total, 278
- - talar, 580
- da clavícula, 155-164, 638
- da coluna, 53
- da diáfise, 54
- - da tíbia e da fíbula, 510-522
- - do rádio e da ulna, 281-293, 717
- - femoral, 54, 447-460
- - - pediátrica, 762-770
- - umeral, 221-232
- da escápula, 178-188, 647
- da espinha tibial, 789
- da estiloide da ulna, 305
- da mão, 333-353
- da massa lateral de C2, 120
- da patela, 482, 792
- da pelve, 357-375
- da tíbia, 780
- - e fíbula pediátricas, 804-821

- - proximal, 780
- da tróclea, 247
- de estresse por carregamento cíclico, 413
- de fêmur, 52
- desviadas, 420
- do acetábulo, 376-392
- do antepé, 604-617
- do atlas, 115
- do beliche, 845
- do calcâneo, 558-571, 836
- do capitato, 736
- do capitélio, 243, 689
- do carpo, 314
- do cassetete, 288
- do colo, 575
- - femoral, 412-423
- - talar, 575
- do côndilo occipital, 112
- do coronoide, 257
- do corpo talar, 579
- do enforcado, 121
- do escafoide, 314, 731
- do escavador de terra, 126
- do fêmur distal, 461-469
- - fisárias, 772
- do hamato, 737
- do mediopé, 584-604
- do olécrano, 265-271, 710
- do pé pediátrico, 832-850
- - calcâneo, 836
- - falanges, 847
- - lesões tarsometatarsianas, 840
- - metatarsianos, 844
- - tálus, 832
- do piramidal, 734
- do pisiforme, 734
- do *plafond*, 541
- do platô tibial, 500-509
- do polegar, 341
- do processo odontoide, 119
- do punho, específicas, 314
- do quadril pediátrico, 752-761
- do rádio distal, 294-306, 725
- do semilunar, 733
- do trapézio, 735
- do trapezoide, 735
- do tubérculo tibial, 785
- do úmero, 53
- - distal, 233-250
- - proximal, 211-220, 631
- - supracondilares, 666
- dos metacarpianos, 741
- e luxação(ões), 343
- - do ombro, 219
- - do tipo cisalhamento, 146
- - do tipo flexão-rotação, 146
- - interfalangianas proximais, 343
- em camada, 795
- em compressão, 142
- em depressão articular, 564
- em explosão, 144
- em galho verde, 720
- estável, 635
- expostas, 28-53, 506
- - avaliação clínica, 28
- - avaliação radiográfica, 30
- - classificação das, 30
- - - de Tscherne, 33
- - cobertura, 38
- - - antibiótica, 34
- - - de tecidos moles e enxertia óssea, 38
- - complicações, 39
- - corpos estranhos, 37
- - estabilização, 37
- - importante, 34
- - lesão vascular, 30
- - mecanismo da lesão, 28
- - salvamento do membro, 38
- - síndrome compartimental, 29
- - tratamento, 33
- - - cirúrgico, 35
- fechadas, classificação de Tscherne das, 33
- fisárias, 772
- - do côndilo, 674
- - - lateral, 670
- - - medial, 674
- - do fêmur distal, 772
- - - anatomia, 772
- - - avaliação clínica, 773
- - - avaliação radiológica, 773
- - - classificação, 775
- - - complicações, 779
- - - epidemiologia, 772
- - - mecanismo da lesão, 772
- - - tratamento, 776
- impactadas, sem desvio, 420
- instável, 635
- intercondilares, 239
- intra-articulares, redução das, assistida por artroscopia, 305

- juvenis de Tillaux, 826
- osteocondrais, 795
- - anatomia, 796
- - avaliação clínica, 796
- - avaliação radiológica, 796
- - epidemiologia, 795
- - mecanismo de lesão, 796
- - tratamento, 796
- osteonecrose do fragmento da, 789
- patológicas, 45-53
- - avaliação clínica, 46
- - avaliação laboratorial, 46
- - avaliação radiológica, 47
- - classificação, 48
- - definição, 45
- - mecanismo da lesão, 46
- - tratamento, 50
- periprotéticas, 54-68
- - artroplastia total, 64
- - - de cotovelo, 66
- - - de joelho, 59
- - - de ombro, 64
- - - de quadril, 54
- sacrais, 373
- sentinela, 127
- subtrocantéricas, 437-446
- - anatomia, 437
- - avaliação clínica, 438
- - avaliação radiológica, 439
- - classificação, 440
- - complicações, 445
- - epidemiologia, 437
- - tratamento, 443
- supracondilar(es), 59
- - do fêmur, 59
- - extra-articular, 236
- - ipsolaterais, 721
- - umerais, 666
- tipo língua, 564
- transcondilares, 238
- transfisárias, 679
- transtrocantéricas, 424-436
- - anatomia, 424
- - avaliação clínica, 425
- - avaliação radiológica, 425
- - classificação, 426
- - complicações, 434
- - epidemiologia, 424
- - mecanismo da lesão, 425
- - padrões de fraturas incomuns, 427
- - tratamento, 429
Frouxidão ligamentar, 481
Frykman, classificação de, e fraturas, 296

G

Galeazzi, fratura(s) de, 292, 724
Gangliosídios, 103
Garden, classificação de, e fraturas, 416
Gardner Wells, pinças de, 10
Geno recurvato, 789
Gesso, 4
- e coaptação, 225
Gissane, ângulo de, 561
Glande, estimulação da, 140
- do clitóris, 140
- do pênis, 140
Glasgow, escala de coma de, 20
Glenoide, 179
- fraturas do colo da, 184
- hipoplasia da, 179
- sinal da, vazia, 204
Goldberg, classificação de, e fraturas, 63
Greenspan, incidência de, 697
Gustilo, classificação de, e fraturas, 516

H

Hagie, pino de, 163
Hahn-Steinthal, fragmento de, 245, 690
Halo, 129
Hálux, flexão do, 140
Hamato (v. Osso hamato)
Hansen, classificação de, e fraturas, 451
Harris, incidência de, 561
Haste(s), 453
- flexíveis, 227, 519
- interbloqueadas, 227
- intramedular(es), 227
- - com parafuso cefalomedular, 431
- - fixação com, 453
- - fresadas, bloqueadas, 767
Hawkins, 578
- classificação de, e fraturas, 575, 834
- sinal de, 578
Hematoma, 547
- bloqueio no, 74
- necrose e, dos tecidos moles, 547

Hemorragia, 18
- classificação da, e traumatismo múltiplo, 18
- intracraniana aguda, 19
Hemotórax, 16
Hill-Sachs, 191
- incidência de, 195, 657
- lesão de, 191
Hipercrescimento, 674
- da cabeça do rádio, 701
- do côndilo lateral com formação de esporões, 674
Hipoplasia glenoide, 179, 649
Hipotensão no traumatismo, diagnóstico diferencial da, 17
Hobbs, incidência de, 173
Hughston, incidência de, 491
Hutchinson, classificação de, e fraturas, 300

I

Ideberg, classificação de, e fraturas, 180
Imobilização(ões), 103
- gessada(s), 4, 239
- - complicações das, 6
- redução fechada, tração e, 3-11
- toracoabdominal, 225
Incapacidade e traumatismo múltiplo, 19
Incidência(s), 665
- axilar, 195, 656
- da chanfratura, 657
- de Canale, 574
- de Greenspan, 697
- de Harris, 561
- de Hill-Sachs, 195, 657
- de Hobbs, 173
- de incisura, 195
- de Jones, 665
- de Kelly, 574
- de Stryker, 195, 657
- de Velpeau, 656
- de West Point, 195, 656
- em serendidade, 173
- patelofemorais, 491
- tibiotalar, 530
Incisura de Stryker, incidência de, 195
Inclinação, 308
- escapular, 189
- palmar, 296, 308
- radial, 296, 308
- talar, 529
Índice, 14
- de Insall-Salvati, 490
- de mortalidade, 14
Infecção(ões), 39, 44, 285
- da ferida cirúrgica, 391
- pós-operatória, 488
Insall-Salvati, 490
- índice de, 490
- técnica de, 798
Instabilidade, 792
- carpal, 313
- da cabeça radial, 290
- do cotovelo, tipos de, 258
- do joelho, 780, 792
- mediocarpal, 306
- - teste dinâmico para, 329
- perilunar, 326
Isquemia de Volkmann, 285

J

Jahss, classificação de, e fraturas, 610
Joelho(s), 59
- artroplastia do, 515
- - total, 59
- dor no, 521
- instabilidade do, 780, 792
- luxação(ões) do, 470-481
- - anatomia, 470
- - avaliação clínica, 471
- - avaliação radiológica, 474
- - classificação, 475
- - complicações, 481
- - epidemiologia, 470
- - mecanismo da lesão, 471
- - tratamento, 476
- - - cirúrgico, 479
- - - conservador, 479
- - - considerações gerais sobre o, 478
- movimentos do, 460
- - perda de, 460
- - restrição de, 488, 494, 789
- rigidez do, 780
Joelho pediátrico, 771-803
- fratura(s) do, 772
- - da espinha tibial, 789
- - - anatomia, 790
- - - avaliação clínica, 790

- - - avaliação radiológica, 790
- - - classificação, 790
- - - complicações, 792
- - - epidemiologia, 789
- - - mecanismo da lesão, 790
- - - tratamento, 791
- - da patela, 792
- - - anatomia, 792
- - - avaliação clínica, 793
- - - avaliação radiológica, 793
- - - classificação, 794
- - - complicações, 795
- - - em crianças, 794
- - - epidemiologia, 792
- - - mecanismo da lesão, 793
- - - tratamento, 795
- - da tíbia proximal, 780
- - - anatomia, 781
- - - avaliação clínica, 781
- - - avaliação radiológica, 782
- - - classificação, 782
- - - complicações, 784
- - - epidemiologia, 780
- - - mecanismo da lesão, 781
- - - tratamento, 783
- - do tubérculo tibial, 785
- - - anatomia, 785
- - - avaliação clínica, 787
- - - avaliação radiológica, 787
- - - classificação, 787
- - - complicações, 789
- - - epidemiologia, 785
- - - mecanismo da lesão, 785
- - - tratamento, 788
- - fisárias do fêmur distal, 772
- - - anatomia, 772
- - - avaliação clínica, 773
- - - avaliação radiológica, 773
- - - classificação, 775
- - - complicações, 779
- - - epidemiologia, 772
- - - mecanismo da lesão, 772
- - - tratamento, 776
- - osteocondrais, 795
- - - anatomia, 796
- - - avaliação clínica, 796
- - - avaliação radiológica, 796
- - - epidemiologia, 795
- - - mecanismo da lesão, 796
- - - tratamento, 796
- generalidades, 771
- luxação(ões) do, 801
- - patelar, 797
- - - anatomia, 797
- - - avaliação clínica, 798
- - - avaliação radiológica, 798
- - - classificação, 799
- - - complicações, 801
- - - epidemiologia, 797
- - - mecanismo da lesão, 797
- - - tratamento, 799
Jones, incidência de, 665
Judet-Letournel, classificação de, e fraturas, 380

K

Kapandji, técnica de pinagem intrafocal de, 303
Keenen, classificação de, e fraturas, 153
Kelly, incidência de, 574
Kirschner, fios de, 177, 270
Koch, diagrama de, 438
Kocher, manobra de, 201
Kocher-Lorenz, fragmento de, 245, 690
Krackow, sutura bloqueada de, 496
Kuss, classificação de, e fraturas, 843

L

Laceração da artéria poplítea, 509
Lágrima, sinal da, 664
Lauge-Hansen, classificação de, e fraturas, 531
Laugier, classificação de, e fraturas, 247
Laurin, incidência de, 491
Leito ungueal, lesões do, 346
Lesão(ões), 680 (v.t. Fraturas)
- abdominais, 26
- - e traumatismo múltiplo, 26
- ao nascimento, 680
- ao redor do tornozelo, 523-557
- - avaliação clínica, 528
- - avaliação radiológica, 529
- - classificação, 531
- - complicações, 540
- - fraturas, 523
- - - abertas, 539
- - - por rotação, 523
- - ligamentares laterais, 548
- - mecanismo da lesão, 528
- - ruptura do tendão de Aquiles, 553
- - subluxação do tendão fibular, 556

- - tratamento, 536
- concomitantes e traumatismo múltiplo, 25
- da artéria poplítea, 779
- da articulação, 165-177
- - acromioclavicular, 165-170, 644
- - - anatomia, 165, 644
- - - avaliação clínica, 167, 644
- - - avaliação radiográfica, 167, 645
- - - classificação, 167, 645
- - - complicações, 167, 646
- - - epidemiologia, 165, 644
- - - fraturas e lesões associadas, 166
- - - mecanismo da lesão, 166, 644
- - - tratamento, 645
- - esternoclavicular, 170-177
- - - anatomia, 170
- - - avaliação clínica, 173
- - - avaliação radiológica, 173
- - - classificação, 175
- - - complicações, 177
- - - epidemiologia, 170
- - - mecanismo da lesão, 172
- - - tratamento, 175
- da cabeça femoral, 406
- da coluna, 88, 179
- - cervical, 108
- - vertebral, 648
- da diáfise femoral, 449
- da mão, 738
- - anatomia, 738
- - avaliação clínica, 739
- - avaliação radiológica, 740
- - epidemiologia, 738
- - mecanismo da lesão, 334, 738
- - tratamento, 740
- da medula espinhal, 99
- - classificação neurológica padrão das, 91
- - completa, 98
- - definição dos termos que descrevem as, 95
- - incompleta, 99
- - sistema de graduação para a, 102
- da patela e do mecanismo extensor, 482-499
- - fratura(s), 482
- - - anatomia, 482
- - - avaliação clínica, 483
- - - avaliação radiológica, 484
- - - classificação, 484
- - - complicações, 488
- - - epidemiologia, 482
- - - mecanismo da lesão, 483
- - - tratamento, 484
- - luxação(ões), 489
- - - anatomia, 489
- - - avaliação clínica, 490
- - - avaliação radiológica, 490
- - - classificação, 491
- - - complicações, 494
- - - epidemiologia, 489
- - - mecanismo da lesão, 489
- - - tratamento, 491
- - - tratamento cirúrgico, 493
- - - tratamento conservador, 491
- - ruptura do tendão do quadríceps, 494
- da pelve, mecanismo da, 360
- de Bankart, 198
- de C3-C7, 122
- de Essex-Lopresti, 279
- de Hill-Sachs, 191
- de Lisfranc, 840
- de Morel-Lavallé, 370
- do acetábulo, 378
- do baço, 19
- do carpo, 729
- - anatomia, 729
- - avaliação clínica, 730
- - avaliação radiológica, 731
- - epidemiologia, 729
- - fratura(s), 734
- - - do capitato, 736
- - - do escafoide, 731
- - - do hamato, 737
- - - do piramidal, 734
- - - do pisiforme, 734
- - - do semilunar, 733
- - - do trapézio, 735
- - - do trapezoide, 735
- - mecanismo das lesões, 729
- do complexo occipital C1-C2, 112
- do fêmur distal, 464
- do fígado, 19
- do joelho, 471
- do leito ungueal, 346
- do nervo, 509
- - axilar, 220
- - fibular, 509
- - supraescapular, 186
- - sural, 571
- do plexo braquial, 219
- do quadril, 394

- do quebra-nozes, 594
- do tipo explosão, déficits neurais nas, 129
- do tornozelo pediátrico, 822-831
- dos tecidos moles, 202
- durante o trabalho de parto, 639
- em extensão, 710
- em flexão, 710
- em flexão-distração, 145
- energia transmitiva pelo mecanismo de, 29
- espinhais, 142
- - grandes, 142
- - pequenas, 142
- fisárias, 725
- gastrointestinais, 364
- genitourinárias, 27, 364
- - e traumatismo múltiplo, 27
- intestinal, 364
- metafisárias, 726
- nervosa(s), 202, 722
- - por tração, 481
- neural, 219
- neurológica, 98, 241, 363, 474
- neurovasculares, 106, 285, 728
- ortopédicas, 42
- óssea(s), 202
- - metastática, suspeita de, 48
- perilunar(es), 326
- - crônica, 328
- por arma de fogo, 128
- - ortopédicas, 42
- por cisalhamento, 710
- por estresse, 587
- por mecanismo de baixa energia, 584
- por mordedura(s), 740
- - humanas, 337
- pulmonar, 643
- tarsometatarsianas, 840
- - anatomia, 841
- - avaliação clínica, 842
- - avaliação radiológica, 842
- - classificação, 843
- - epidemiologia, 840
- - mecanismo da lesão, 841
- - tratamento, 843
- tecidual, áreas de, 41
- torácica(s), 26, 220
- - e traumatismo múltiplo, 26
- vascular(es), 202, 219
- - e fraturas expostas, 30

Lewis-Rorabeck, classificação de, e fraturas, 60
Lidocaína, 70
Ligamento(s), 526
- calcaneofibular, 526
- glenoumeral, 190
- iliofemoral, 412
- iliolombares, 359
- isquiofemoral, 413
- lombossacrais, 359
- piramidal-capitato, 309
- pubofemoral, 412
- radioescafocapitato, 309
- radioulnar, 309
- ruptura do, transverso, 117
- sacroespinhoso, 359
- sacrotuberal, 359
- sindesmóticos tibiofibulares, 526
- talofibular, 526
- talotibial, 525
- tibiocalcâneo, 525
- tibionavicular, 525
- ulnolunar, 309
- ulnopiramidal, 309

Língua, fratura tipo, 564
Linha
- coronoide, 665
- de Blumensaat, 490, 799
- umeral, 665

Lisfranc, 602
- articulação de, 596
- fratura de, 602
- lesões de, 840

Lister, tubérculo de, 277
Luva gessada, 6
Luxação(ões), 191 (v.t. Lesões)
- carpais, 329
- da escápula, intratorácica, 188
- da patela, 489
- do cotovelo, 251-264
- - anatomia, 251
- - avaliação clínica, 253
- - avaliação radiológica, 255
- - classificação, 255
- - complicações, 262
- - epidemiologia, 251
- - fraturas-luxações, 256
- - lesões associadas, 255
- - mecanismo da lesão, 253
- - princípios do tratamento, 255
- - tratamento, 260
- do joelho, 470-481, 801

- - anatomia, 470
- - avaliação clínica, 471
- - avaliação radiológica, 474
- - classificação, 475
- - complicações, 481
- - epidemiologia, 470
- - mecanismo da lesão, 471
- - tratamento, 476
- - - cirúrgico, 479
- - - conservador, 479
- - - considerações gerais sobre o, 478
- do ombro, 191
- - anatomia patológica das, 191
- - com ruptura associada ao manguito rotador, 192
- do osso navicular, 594
- do quadril, 393-405
- - anatomia, 394
- - avaliação clínica, 397
- - avaliação radiológica, 398
- - classificação, 399
- - complicações, 404
- - epidemiologia, 393
- - mecanismo da lesão, 394
- - prognóstico, 404
- - tratamento, 400
- - traumática, 758
- - - avaliação clínica, 758
- - - avaliação radiológica, 759
- - - classificação, 759
- - - complicações, 760
- - - epidemiologia, 758
- - - mecanismo da lesão, 758
- - - tratamento, 759
- do tálus, total, 583
- do tipo flexão-distração, 147
- e fraturas-luxações perilunares, 325
- glenoumerais, 189-210, 653
- - anatomia, 189, 653
- - anterior, 192
- - avaliação clínica, 655
- - avaliação radiológica, 656
- - classificação, 657
- - complicações, 659
- - epidemiologia, 189, 653
- - inferior (*luxatio erecta*), 206
- - mecanismo da lesão, 654
- - posterior, 203
- - superior, 208
- - tratamento, 658
- intra-articular, 797
- metacarpofalangiana, 348
- occipitoatlantal, 113
- patelar, 797
- - anatomia, 797
- - avaliação clínica, 798
- - avaliação radiológica, 798
- - classificação, 799
- - complicações, 801
- - epidemiologia, 797
- - mecanismo da lesão, 797
- - tratamento, 799
- subluxação e, rotacional atlantoaxial, 117
- subtalar, 582
Luxatio erectae, 207

M

Maisonneuve, classificação de, e fraturas, 535
Manguito rotador, 212
- luxação do ombro com ruptura associada ao, 192
- músculos do, 212
Manobra(s), 658
- de Bigelow e Bigelow reversa, 401
- de Kocher, 201
- de Steel, 658
Mão, fratura(s) da, 333-353
- anatomia, 333
- avaliação clínica, 335
- avaliação radiológica, 335
- classificação, 335
- complicações, 352
- e do punho, pediátricos, 729-751
- - anatomia, 738
- - avaliação clínica, 739
- - avaliação radiológica, 740
- - do carpo, 729
- - - anatomia, 729
- - - avaliação clínica, 730
- - - avaliação radiológica, 731
- - - epidemiologia, 729
- - - fratura do capitato, 736
- - - fratura do escafoide, 731
- - - fratura do hamato, 737
- - - fratura do piramidal, 734
- - - fratura do pisiforme, 734
- - - fratura do semilunar, 733
- - - fratura do trapézio, 735
- - - fratura do trapezoide, 735
- - - mecanismo das lesões, 729

- - epidemiologia, 738
- - mecanismo das, 738
- - tratamento, 740
- epidemiologia, 333
- mecanismo da lesão, 334
- tratamento, 338
- - de padrões específicos de fraturas, 338
- - e princípios gerais, 337
Mason, classificação de, e fraturas, 275
Massa, 120
- flexora, fraqueza da, 249
- lateral de C2, fraturas da, 120
Mayfield, progressão de, 326
Mayo, classificação de, e fraturas, 266
McAfee, classificação de, e fraturas, 141, 150
McBride, classificação de, e fraturas, 151
McCormack, classificação de, e fraturas, 141
Mediopé, fratura(s) do, 584-604
- articulação, 584, 596
- - mediotarsal, 584
- - - anatomia, 584
- - - avaliação clínica, 585
- - - avaliação radiológica, 587
- - - classificação, 587
- - - complicações, 588
- - - epidemiologia, 584
- - - mecanismo da lesão, 584
- - - tratamento, 588
- - tarsometatarsiana, 596
- - - anatomia, 597
- - - avaliação clínica, 598
- - - avaliação radiológica, 599
- - - classificação, 600
- - - complicações, 604
- - - epidemiologia, 596
- - - lesões associadas, 600
- - - mecanismo da lesão, 598
- - - tratamento, 600
- do cuboide, 594
- - anatomia, 594
- - avaliação clínica, 595
- - avaliação radiológica, 595
- - classificação, 595
- - complicações, 596
- - epidemiologia, 594
- - mecanismo da lesão, 594
- - tratamento, 595
- do cuneiforme, 596
- do navicular, 588
- - e luxação do, 594
- - tarsal, 588
- - - anatomia, 589
- - - avaliação clínica, 590
- - - avaliação radiológica, 590
- - - classificação, 590
- - - complicações, 593
- - - do corpo, 592
- - - epidemiologia, 588
- - - mecanismo da lesão, 589
- - - por estresse, 592
- - - tratamento, 592
Medula espinhal, 137
- lesão(ões) da, 99
- - classificação neurológica padrão das, 91
- - completa, 98
- - definição dos termos que descrevem as, 95
- - incompleta, 99
- - sistema de graduação para a, 102
- segmentos da, 137
Membro(s), 769
- discrepância do comprimento dos, 637, 769, 785
- salvamento do, 38
- - e fraturas expostas, 38
Merchant, incidência de, 491
Merkel, classificação de, e fraturas, 60
Metacarpiano(s), 333
- cabeça do, 338
- colo do, 339
- fraturas dos, 336, 338, 741
Metástases de origem desconhecida, 52
Metatarsianos, fratura(s) dos, 604, 844
- anatomia, 844
- avaliação clínica, 845
- avaliação radiológica, 845
- complicações, 847
- do primeiro metatarsiano, 606
- do quinto metatarsiano, 607
- do segundo, do terceiro e do quarto, 606
- epidemiologia, 844
- mecanismo da lesão, 845
- tratamento, 846

Método(s) (v.t. Técnica)
- de Allis, 401
- de Parvin, 261
Meyers-McKeever, classificação de, e fraturas, 790
Mielômeros, relação entre os, e os corpos vertebrais, 137
Milch, técnica de, 201
Miosite ossificante, 220, 250, 670
Mirel, critérios de, para risco de fratura, 53
Mobilização, 241
- em pinça de confeiteiro, 4
- perda da, 241, 670
Monteggia, classificação de, e fraturas, 287, 722
- equivalentes da, 723
Montesano, classificação de, e fraturas, 113
Moore, classificação de, e fraturas, 503
Mordedura(s), lesões por, 740
- de animais, 337
- humanas, 337
Morel-Lavallé, lesão de, 370
Morrey, escala de, 260
Mortalidade, 14
- fatores que elevam a, e lesão do anel pélvico, 370
- índice de, 14
- por traumatismo, 12
Movimento(s), 353
- do joelho, restrição de, 488, 494, 789
- perda da amplitude dos, 694
- perda de, 247
- - da mão, 353
- - do joelho, 460
- - subtalar, 571
Músculo(s), 212
- do manguito rotador, 212
- esquiotibiais, quadríceps e, 464
- peitoral maior, 212
Myerson, classificação de, e fraturas, 602

N

Nascimento, lesões ao, 680
Necrose, 581
- avascular, 392
- - de pequenos fragmentos articulares, 509
- da pele, 581
- e hematoma dos tecidos moles, 547
Neer, classificação de, e fraturas, 60, 215, 465
Nervo(s), 474
- axilar, 193
- - lesão do, 220
- - técnica para testar a função do, 193
- ciático, 391
- - compressão do, 393
- - paralisia do, 391
- fibular, 474
- - lesão do, 509
- - paralisia do, 779
- mediano, disfunção do, 305
- supraescapular, lesão do, 186
- sural, lesão do, 571
- ulnar, 670
- - disfunção do, 686
Neuropatia ulnar, 325, 332, 678, 737

O

Ogden, classificação de, e fraturas, 788
Olécrano, 241
- fratura(s) do, 265-271, 710
- - anatomia, 265
- - avaliação clínica, 266
- - avaliação radiológica, 266
- - classificação, 266
- - complicações, 271
- - epidemiologia, 265
- - mecanismo da lesão, 265
- - tratamento, 269
- osteotomia do, 241
Ombro, 64
- abordagem deltopeitoral ao, demonstrando o acesso ao úmero proximal, 218
- anatomia óssea do, 189
- artroplastia total de, 64
- avaliação do, lesionado em graus variáveis de abdução, 194
- em pediatria, 631-659
- - fratura da clavícula, 638
- - - anatomia, 638
- - - avaliação clínica, 639
- - - avaliação radiológica, 640
- - - classificação, 641
- - - complicações, 643
- - - epidemiologia, 638

- - - mecanismo da lesão, 639
- - - tratamento, 642
- - fratura da escápula, 647
- - - anatomia, 647
- - - avaliação clínica, 649
- - - avaliação radiológica, 649
- - - classificação, 650
- - - complicações, 653
- - - epidemiologia, 647
- - - mecanismo da lesão, 648
- - - tratamento, 651
- - fraturas proximais do úmero, 631
- - - anatomia, 631
- - - avaliação clínica, 633
- - - avaliação radiológica, 633
- - - classificação, 634
- - - complicações, 637
- - - epidemiologia, 631
- - - mecanismo da lesão, 633
- - - prognóstico, 637
- - - tratamento, 635
- - lesão da articulação acromioclavicular, 644
- - - anatomia, 644
- - - avaliação clínica, 644
- - - avaliação radiológica, 645
- - - classificação, 645
- - - complicações, 646
- - - epidemiologia, 644
- - - mecanismo da lesão, 644
- - - tratamento, 645
- - luxações glenoumerais, 653
- - - anatomia, 653
- - - avaliação clínica, 655
- - - avaliação radiológica, 656
- - - classificação, 657
- - - complicações, 659
- - - epidemiologia, 653
- - - mecanismo da lesão, 654
- - - tratamento, 658
- flutuante, 185
- luxação(ões) do, 191, 653
- - anatomia patológica das, 191
- - com ruptura associada ao manguito rotador, 192
- ossificação heterotópica após uma fratura-luxação do, 219
- rigidez do, 220, 659
Opiáceos, 70
Órteses, 129
- cervicais não rígidas, 129
- cervicotorácicas, 129
Ossificação, 391
- coracoclavicular, 170
- endocondral, processo de, 623
- heterotópica, 405
- - após uma fratura-luxação do ombro, 219
- - do acetábulo, 391
- - do quadril, 405
Osso(s), 48
- capitato, 323
- - fratura do, 736
- cuboide, fratura do, 594
- - anatomia, 594
- - avaliação clínica, 595
- - avaliação radiológica, 595
- - classificação, 595
- - complicações, 596
- - epidemiologia, 594
- - mecanismo da lesão, 594
- - tratamento, 595
- cuneiforme, fratura do, 596
- do antebraço, forças musculares deformantes em ambos os, 715
- doença metabólica do, 48
- escafoide, fratura do, 731
- - classificação, 731
- - complicações, 733
- - tratamento, 732
- hamato, 324
- - fratura do, 737
- navicular tarsal, fratura do, 588
- - anatomia, 589
- - avaliação clínica, 590
- - avaliação radiológica, 590
- - classificação, 590
- - complicações, 593
- - do corpo, 592
- - epidemiologia, 588
- - mecanismo da lesão, 589
- - por estresse, 592
- - tratamento, 592
- piramidal, 320
- - fratura do, 734
- pisiforme, 320
- - fratura do, 734
- qualidade do, 515
- semilunar, 319
- - fratura do, 733
- sesamoide, fratura do, 613
- tarsais, 584
- trapézio, 321

- - fratura do, 735
- trapezoide, 322
- - fratura do, 735
Osteoartrite, 795
- e fratura(s) da diáfise da tíbia e fíbula, 515
- pós-traumática, 306, 795
- - cabeça femoral, 411
- - fêmur distal, 469
- - mão, 353
- - patela, 488
- - pé, 840
- - platô tibial, 509
- - quadril, 405
- - radiocapitelar, 280
Osteólise da clavícula distal, 170
Osteomielite, 751
- do calcâneo, 571
Osteonecrose, 220, 247, 323, 411, 580
- da cabeça do rádio, 701
- da cabeça femoral, 435
- da diáfise femoral pediátrica, 769
- da patela, 488
- da tróclea, 695
- do fragmento, 789
- - capitelar, 691
- - da fratura, 789
- do quadril, 757
- - e luxações, 404
- e fraturas, 596
- - do colo femoral, 422
- - do mediopé, 596
- - do punho, 318
Osteopenia, 54
- distúrbios que produzem, 47
Osteoporose, 48
Osteotomia, 241
- do olécrano, 241
- pseudoartrose da, 241
Óxido nítrico, 72

P

Paget, doença de, 49
Parafuso, fixação com, 467
Paralisia do nervo, 779
- ciático, 391
- fibular, 779
Parênquima renal, 19
Parto, trabalho de, lesão durante o, 639
Parvin, método de, 261
Patela, 792
- alta, 789, 795
- fratura(s) da, 792
- - anatomia, 792
- - avaliação clínica, 793
- - avaliação radiológica, 793
- - classificação, 794
- - complicações, 795
- - em crianças, 794
- - epidemiologia, 792
- - mecanismo da lesão, 793
- - tratamento, 795
- lesão(ões) da, e do mecanismo extensor, 482-499
- - fratura(s), 482
- - - anatomia, 482
- - - avaliação clínica, 483
- - - avaliação radiológica, 484
- - - classificação, 484
- - - complicações, 488
- - - epidemiologia, 482
- - - mecanismo da lesão, 483
- - - tratamento, 484
- - luxação(ões), 489
- - - anatomia, 489
- - - avaliação clínica, 490
- - - avaliação radiológica, 490
- - - classificação, 491
- - - complicações, 494
- - - epidemiologia, 489
- - - mecanismo da lesão, 489
- - - tratamento, 491
- - - tratamento cirúrgico, 493
- - - tratamento conservador, 491
- - ruptura do tendão do quadríceps, 494
- realinhamento da, 800
- - distal, 800
- - proximal, 800
Patelectomia, 64, 487
Pauwel, classificação de, e fraturas, 415
Pé(s), 560
- incidência de Canale e Kelly para, 574
- pediátrico, fratura(s) do, 832-850
- - calcâneo, 836
- - - anatomia, 836
- - - avaliação clínica, 836
- - - avaliação radiológica, 837
- - - classificação, 838
- - - complicações, 840

- - - epidemiologia, 836
- - - mecanismo da lesão, 836
- - - tratamento, 838
- - falanges, 847
- - metatarsianos, 844
- - - anatomia, 844
- - - avaliação clínica, 845
- - - avaliação radiológica, 845
- - - complicações, 847
- - - epidemiologia, 844
- - - mecanismo da lesão, 845
- - - tratamento, 846
- - tálus, 832
- - - anatomia, 832
- - - avaliação clínica, 833
- - - avaliação radiológica, 834
- - - classificação, 834
- - - complicações, 835
- - - epidemiologia, 832
- - - mecanismo da lesão, 832
- - - tratamento, 834
- - tarsometatarsianas, 840
- - - anatomia, 841
- - - avaliação clínica, 842
- - - avaliação radiológica, 842
- - - classificação, 843
- - - epidemiologia, 840
- - - mecanismo da lesão, 841
- - - tratamento, 843
- radiografia do, 560
- síndrome compartimental do, 581
- - e da perna, 540
Pediatria, fratura(s) em, 631-712
- do cotovelo, 660-712
- - anatomia, 660
- - avaliação clínica, 662
- - avaliação radiológica, 662
- - epidemiologia, 660
- - específicas, 666
- - - condilares em T, 691
- - - da apófise do epicôndilo lateral, 687
- - - da apófise do epicôndilo medial, 683
- - - da cabeça e do colo do rádio, 695
- - - do capitelo, 689
- - - do olécrano, 710
- - - fisárias do côndilo lateral, 670
- - - fisárias do côndilo medial, 674
- - - luxações, 704
- - - subluxação da cabeça do rádio, 701
- - - transfisárias, 679
- - - umerais supracondilares, 666
- - mecanismo da lesão, 662
- do ombro, 631-659
- - da clavícula, 638
- - - anatomia, 638
- - - avaliação clínica, 639
- - - avaliação radiológica, 640
- - - classificação, 641
- - - complicações, 643
- - - epidemiologia, 638
- - - mecanismo da lesão, 639
- - - tratamento, 642
- - da escápula, 647
- - - anatomia, 647
- - - avaliação clínica, 649
- - - avaliação radiológica, 649
- - - classificação, 650
- - - complicações, 653
- - - epidemiologia, 647
- - - mecanismo da lesão, 648
- - - tratamento, 651
- - do úmero, proximais, 631
- - - anatomia, 631
- - - avaliação clínica, 633
- - - avaliação radiológica, 633
- - - classificação, 634
- - - complicações, 637
- - - epidemiologia, 631
- - - mecanismo da lesão, 633
- - - prognóstico, 637
- - - tratamento, 635
- - lesões da articulação acromioclavicular, 644
- - - anatomia, 644
- - - avaliação clínica, 644
- - - avaliação radiológica, 645
- - - classificação, 645
- - - complicações, 646
- - - epidemiologia, 644
- - - mecanismo da lesão, 644
- - - tratamento, 645
- - luxações glenoumerais, 653
- - - anatomia, 653
- - - avaliação clínica, 655
- - - avaliação radiológica, 656
- - - classificação, 657
- - - complicações, 659
- - - epidemiologia, 653

- - - mecanismo da lesão, 654
- - - tratamento, 658
Pele, 625
- avaliação do dano a, e aos tecidos moles, 29
- estigmas na, sugestivos de abuso, 625
- necrose da, 581
Pelve, fratura(s) da, 357-375
- anatomia, 357
- avaliação clínica, 361
- avaliação radiológica, 364
- classificação, 366
- complicações, 374
- epidemiologia, 357
- estabilidade da, 359
- estado hemodinâmico, 362
- fatores que elevam a mortalidade, 370
- incidência, 365
- - anteroposterior, 365
- - para a entrada da, 365
- - para a saída da, 366
- lesão(ões), 364
- - geniturinárias e gastrointestinais, 364
- - neurológica, 363
- mecanismo da lesão, 360
- tratamento, 370
Pênis, estimulação da glande do, 140
Perda(s)
- de mobilidade, 241, 670
- de movimento, 247
- - da amplitude, 694
- - da mão, 353
- - do joelho, 469
- - subtalar, 571
- de tecidos moles, 521
Perna, 540
- compartimentos da, 512
- síndrome do compartimento da, e do pé, 540
Pinagem, técnica de, 303
- intrafocal de Kapandji, 303
- percutânea, 303
Pinça(s), 10
- de confeiteiro, mobilização em, 4
- de Gardner Wells, 10
Pino, 163
- de Hagie, 163
- de Rockwood, 163
Pipkin, classificação de, e fraturas, 408
Pisiforme (v. Osso pisiforme)
Placa(s), 163
- bloqueadas, 467
- com ângulo fixo de 95°, 443
- dorsal, colocação de, 304
- específicas para fragmentos, 305
- fixação com, 163, 227, 456, 466, 721
- - com duas placas, 241
- - e parafuso, 228
- periarticulares não bloqueadas, 467
- ungueal, 747
- volar, 304
- - bloqueada, 305
- - não bloqueada, 304
Placa-lâmina condilar de 95°, 467
Plafond, fratura do, 541
Platô tibial, fratura(s) do, 500-509
- anatomia, 500
- avaliação clínica, 501
- avaliação radiológica, 502
- classificação, 503
- complicações, 509
- epidemiologia, 500
- lesões associadas, 502
- mecanismo da lesão, 501
- tratamento, 505
Plexo braquial, lesão do, 219
Plexopatia braquial, 187
- completa, 187
- parcial, 187
Pneumotórax, 179, 648
- aberto, 15
- hipertensivo, 15
Poirier, espaço de, 310
Polegar, 341
- abdutor(es) do, 290
- - longo, 744
- adutor do, 744
- extensores e abdutores do, 290
- flexor curto do, 744
- fraturas do, 341
- - extra-articulares, 341
- - intra-articulares, 341
- oponente do, 744
- tração e contratração do, 718
Poster, *braces* de, 129
Powers, proporção de, 115
Processo odontoide, fraturas do, 119

Profilaxia antitetânica, pré-requisitos para a, 35
Projétil, retenção de fragmentos do, 43
Pronação-abdução, 531
Pronação-eversão-rotação externa, 825
Pronação-rotação externa, 534
Proporção Insall-Salvati, 799
Prótese(s), 421
- artroplastia com, 421
- não cimentada, 58
- substituição por, 278
Pseudoartrose e fratura(s), 220
- antebraço pediátrico, 728
- ao redor do tornozelo, 540
- clavícula, 163
- colo femoral, 422
- congênita, 640
- da osteotomia, 241
- diáfise, 285
- - da tíbia e fíbula, 521
- - do rádio e da ulna, 285
- - femoral pediátrica, 769
- - umeral, 232
- e demora na consolidação, 460, 581
- escápula, 186
- fêmur distal, 469
- mão, 353
- mediopé, 596
- patela, 488
- pelve, 374
- platô tibial, 509
- punho, 318
- quadril, 758
- rádio distal, 306
- sintomática, 324, 737
- subtrocantéricas, 446
- tornozelo, 547
- transtrocantéricas, 434
Pucker, sinal de, 667
Punho, 311
- bloqueio do, 75
- circulação do, 311
- e mão pediátricos, 729-751
- - lesões da mão, 738
- - - anatomia, 738
- - - avaliação clínica, 739
- - - avaliação radiológica, 740
- - - epidemiologia, 738
- - - mecanismo das, 738
- - - tratamento, 740
- - lesões do carpo, 729
- - - anatomia, 729
- - - avaliação clínica, 730
- - - avaliação radiológica, 731
- - - epidemiologia, 729
- - - fratura do capitato, 736
- - - fratura do escafoide, 731
- - - fratura do hamato, 737
- - - fratura do piramidal, 734
- - - fratura do pisiforme, 734
- - - fratura do semilunar, 733
- - - fratura do trapézio, 735
- - - fratura do trapezoide, 735
- - - mecanismo da lesão, 729
- fratura(s) do, 307-332, 734
- - anatomia, 307
- - avaliação clínica, 313
- - avaliação radiológica, 314
- - classificação, 314
- - dissociação, 331
- - - escafolunar, 330
- - - lunopiramidal, 331
- - - ulnocarpal, 332
- - epidemiologia, 307
- - específicas, 314
- - proximais são propensas a pseudoartrose e osteonecrose, 318
- luxação(ões) do, 325
- - carpais, 329
- - e fraturas-luxações perilunares, 325
- mecanismo da lesão, 312
- rigidez dos dedos, cotovelo e, 306
Punjabi, classificação de, e fraturas, 148
Puxão, teoria do, 671

Q

Quadríceps, 795
- e musculatura isquiotibiais, 464
- fraqueza do, 795
- tendão do, ruptura do, 494
Quadril, 444
- artroplastia total de, 54
- cápsula do, e seus espessamentos, 395
- luxação(ões) do, 393-405
- - anatomia, 394
- - avaliação clínica, 397
- - avaliação radiológica, 398
- - classificação, 399

- - complicações, 404
- - epidemiologia, 393
- - mecanismo da lesão, 394
- - prognóstico, 404
- - tratamento, 400
- parafuso deslizante de, 429, 444
- pediátrico, fratura(s) do, 752-761
- - anatomia, 752
- - avaliação clínica, 754
- - avaliação radiológica, 754
- - classificação, 755
- - complicações, 757
- - epidemiologia, 752
- - luxação traumática, 758
- - - avaliação clínica, 758
- - - avaliação radiológica, 759
- - - classificação, 759
- - - complicações, 760
- - - epidemiologia, 758
- - - mecanismo da lesão, 758
- - - tratamento, 759
- - mecanismo da lesão, 753
Quebra-nozes, lesão do, 594
Quenu, classificação de, e fraturas, 843
Quimioterapia, 52

R

Rádio, 301
- cabeça do, 695
- - fratura(s) da, 701
- - - e do colo do, 695
- - hipercrescimento da, 701
- - osteonecrose da, 701
- diáfise do, e da ulna, fratura(s) da, 281-293, 717
- - anatomia, 281
- - avaliação clínica, 283
- - avaliação radiológica, 283
- - classificação, 283, 717
- - complicações, 285, 721
- - epidemiologia, 281
- - indicações cirúrgicas, 720
- - tratamento, 284
- - - cirúrgico, 721
- - - conservador, 717
- distal, fratura(s) do, 294-306, 725
- - anatomia, 294
- - avaliação clínica, 295
- - avaliação radiológica, 296
- - classificação, 296
- - complicações, 305
- - epidemiologia, 294
- - mecanismo da lesão, 295
- - tratamento, 301
Radiografia, 560
- de tórax, 47
- do pé, 560
Radioterapia, 52
Raiz(es) nervosa(s), 101
- lesões das, 101
- lombares, função motora das, 138
- sacral, 138
Reabilitação pós-operatória, 230
Reanimação, traumatismo múltiplo, 13
Recuperação neurológica, 151
Redução fechada, 176
- imobilização e tração, 3-11
- técnica para, da articulação esternoclavicular, 176
Reflexo bulbocavernoso, 96
Refratura, 460, 488, 721, 728
Regan-Morrey, classificação de, e fraturas, 257
Reparo tendinoso, 496
Reposição sanguínea e traumatismo múltiplo, 18
Respiração, 108
Restrições ósseas, 190
Rigidez, 691
- articular, 6
- do joelho, 780
- do ombro, 220, 659
- dos dedos, punho e cotovelo, 306
Riseborough-Radin, classificação de, e fraturas, 240
Rockwood, pino de, 163
Rolando, classificação de, e fraturas, 341
Rüedi, classificação de, e fraturas, 543
Ruptura(s), 117
- da aorta, 19
- da artéria poplítea, 472
- da articulação, 327
- - escafolunar, 327
- - lunopiramidal, 327
- - mediocarpal, 327
- - radiolunar, 327
- da veia cava, 19
- de ligamento, 117
- de tendão, 306
- - de Aquiles, 553

- - do quadríceps, 494
- de vasos pulmonares, 19
- neurovascular, 44
Rush, hastes de, 519
Russell-Taylor, classificação de, e fraturas, 442

S

Sala de emergência, 33, 536
Salter-Harris, classificação de, e fraturas, 626, 725, 775, 824
Sanders, classificação de, e fraturas, 564
Schatzker, classificação de, e fraturas, 268, 503
Schmidt, classificação de, e fraturas, 838
Sedação, 81
- consciente, bloqueios regionais e, 74
- moderada, 81
Sedativos, 72
Segmento(s), 211
- articular, 233
- da medula espinhal, 137
- ósseos, forças musculares deformantes sobre, 211
Seinsheimer, classificação de, e fraturas, 440
Sinal(is)
- da glenoide vazia, 204
- da lágrima, 664
- de Comolli, 179
- de Hawkins, 578
- de Pucker, 667
- de Thomas Terry, 330
- do sulco, 656
Síndrome(s)
- compartimental, 29, 77, 459, 709, 840
- - da perna, 540
- - do pé, 540, 581
- - e fratura(s), 509
- - - da diáfise da tíbia e fíbula, 522
- - - do platô tibial, 509
- - não diagnosticada, 39
- da dor complexa regional, 280, 571
- de Brown-Séquard, 99
- do cone medular, 101
- do túnel do carpo, 726
- medular, 99
- - anterior, 101
- - central, 99
- - posterior, 101
Sinostose, 721
- radioulnar, 293, 701
- - pós-traumática, 285
- tibiofibular, 540
Smith, classificação de, e fraturas, 299
Stauffer, classificação de, e fraturas, 152
Steel, manobra de, 658
Stimson, técnica de, 199, 401, 658
Stryker, incidência de, 195, 657
Subluxação, 117
- do tendão fibular, 556
- e luxação rotacional atlantoaxial, 117
Sulco, 656
- capitulotroclear, 676
- sinal do, 656
Supinação-adução, 531
Supinação-flexão plantar, 825
Supinação-inversão, 825
Supinação-rotação externa, 531, 824
Sutura bloqueada de Krackow, 496
Swanson, classificação de, e fraturas, 336
Szabo, classificação de, e fraturas, 336

T

Tabela de dermátomos para dor e temperatura, 139
Tachdjian, classificação de, e fraturas, 824
Tálus, fratura(s) do, 572-583, 832
- anatomia, 572, 832
- avaliação clínica, 573, 833
- avaliação radiológica, 574, 834
- classificação, 575, 834
- complicações, 580, 835
- do corpo talar, 579
- epidemiologia, 572, 832
- luxação total, 583
- mecanismo da lesão, 573, 832
- tratamento, 575, 834
Tecidos moles, 521
- ar nos, 515
- avaliação do dano a pele e aos, 29
- cobertura de, e enxertia óssea, 38
- da patela, anatomia dos, 482

- lesões dos, 202
- necrose e hematoma dos, 547
- perda de, 521
Técnica(s) (v.t. Método)
- de Essex-Lopresti, 570
- de imobilização, 3
- de Insall-Salvati, 492, 798
- de Milch, 201
- de pinagem intrafocal de Kapandji, 303
- de redução fechada, 130, 302
- - da articulação esternoclavicular, 176
- de Stimson, 199, 401, 658
- hipocrática, 199
- para testar a função do nervo axilar, 193
Temperatura, tabela de dermátomos para dor e, 139
Tendão(ões), 494
- do tríceps, 270
- fibular, subluxação do, 556
- ruptura de, 306
- - de Aquiles, 553
- - do quadríceps, 494
Tendinite fibular, 571
Teoria
- do empurrão, 671
- do puxão, 671
Teste(s)
- de estresse mediocarpal, 329
- de Thompson, 554
- de Watson, 315
- dinâmico para instabilidade mediocarpal, 329
- do baloteamento, 331
- do desvio do escafoide, 315
Thomas Terry, sinal de, 330
Thompson, 554
- classificação de, e fraturas, 399
- teste de, 554
Tíbia, fratura(s) da, 62
- da diáfise da tíbia e fíbula, 510-522
- - anatomia, 510
- - avaliação clínica, 513
- - avaliação radiológica, 515
- - classificação, 516
- - complicações, 521
- - epidemiologia, 510
- - mecanismo da lesão, 512
- - tratamento, 517
- e fíbula pediátricas, 804-821
- - anatomia, 804
- - avaliação clínica, 805
- - avaliação radiológica, 805
- - da metáfise da tíbia, 806
- - - distal, 813
- - - proximal, 806
- - de estresse, 819
- - diafisárias, 808
- - do deambulador iniciante, 817
- - epidemiologia, 804
- - mecanismo da lesão, 805
- proximal, 780
- - anatomia, 781
- - avaliação clínica, 781
- - avaliação radiológica, 782
- - classificação, 782
- - complicações, 784
- - epidemiologia, 780
- - mecanismo da lesão, 781
- - tratamento, 783
Tile, classificação de, e fraturas, 369
Tillaux, classificação de, e fraturas juvenis, 826
Tônus retal, 140
Tórax, 47
- frágil com contusão pulmonar, 15
- radiografia de, 47
Torniquete, dor na região do, 81
Tornozelo, 37
- bloqueio do, 77
- ferida aberta na região medial do, 37
- lesões ao redor do, 523-557
- - avaliação clínica, 528
- - avaliação radiológica, 529
- - classificação, 531
- - complicações, 540
- - fraturas, 523
- - - abertas, 539
- - - por rotação, 523
- - ligamentares laterais, 548
- - mecanismo da lesão, 528
- - ruptura do tendão de Aquiles, 553
- - subluxação do tendão fibular, 556
- - tratamento, 536
- pediátrico, lesões do, 822-831
- - anatomia, 822
- - avaliação clínica, 823
- - avaliação radiológica, 823
- - classificação, 824
- - complicações, 831
- - epidemiologia, 822

- - mecanismo das, 823
- - tratamento, 829
Trabalho de parto, lesão durante o, 639
Tração, 10
- cutânea, 7
- esquelética, 8, 452
- - calcânea, 9
- - femoral, 9
- - fio de, 10
- - tibial, 9
- lesão nervosa por, 481
- olecraniana, 10
- redução fechada, imobilização e, 3-11
Tração-contratração, 658
Trapézio (v. Osso trapézio)
Trato espinotalâmico, 139
Traumatismo(s) (v.t. Lesões)
- cranianos, 25
- da coluna, liberação do paciente com, 105
- direto, 654
- indireto, 654
- múltiplo, 12-27
- - a equipe, 13
- - avaliação radiológica, 22
- - choque hemorrágico, 18
- - circulação, 16
- - classificação da hemorragia, 18
- - controle das vias respiratórias, 15
- - decisão pela cirurgia, 23
- - diagnóstico diferencial da hipotensão no, 17
- - escore da gravidade da lesão, 20
- - estabilização, 22
- - exposição, 22
- - incapacidade, avaliação neurológica, 19
- - indicações para cirurgia imediata, 19
- - lesões, 27
- - - abdominais, 26
- - - concomitantes, 25
- - - genitourinárias, 27
- - - torácicas, 26
- - mortes por, 12
- - presteza no atendimento, 13
- - reanimação, 13
- - reposição sanguínea, 18
- - tratamento inicial do paciente em choque, 17
- - triagem no local do acidente, 12
- - ventilação, 15
- - vestimentas pneumáticas antichoque ou calças militares antichoque, 19
- por mecanismo de alta energia, 584
Tríceps, tendão do, 270
Tróclea, 676
- fratura da, 247
- osteonecrose da, 695
Tromboembolismo, 374, 405
Tromboflebite ou embolia pulmonar, 6
Trombose da artéria ilíaca externa, 390
Tscherne, classificação de, e fratura(s), 517
- expostas, 33
- fechadas, 33
Tubérculo, 771
- de Lister, 277
- tibial, 771
- - desenvolvimento do, 785
- - fratura(s), 785
- - - anatomia, 785
- - - avaliação clínica, 787
- - - avaliação radiológica, 787
- - - classificação, 787
- - - complicações, 789
- - - epidemiologia, 785
- - - mecanismo da lesão, 785
- - - tratamento, 788
Tuberosidade, 717
- articular, ângulo de Böhler da, 837
- bicipital, 717
Tubo, 4
- endotraqueal, mau posicionamento do, 15
- gessado, 4
Túnel do carpo, síndrome do, 726

U

Ulna, 737
- diáfise do rádio e da, fratura(s) da, 281-293, 717
- - anatomia, 281
- - avaliação clínica, 283
- - avaliação radiológica, 283
- - classificação, 283, 717
- - complicações, 285, 721
- - epidemiologia, 281
- - indicações cirúrgicas, 720

- - tratamento, 284
- - - cirúrgico, 721
- - - conservador, 717
- fraturas da estiloide da, 305
- neuropatia da, 737
Úmero, fratura(s) do, 53, 637
- distal, 233-250
- - anatomia, 233
- - avaliação clínica, 235
- - avaliação radiológica, 235
- - classificação, 236
- - epidemiologia, 233
- - mecanismo da lesão, 235
- - princípios gerais do tratamento, 236
- - tipos específicos de fraturas, 236
- proximal, 211-220, 631
- - anatomia, 211, 631
- - avaliação clínica, 213, 633
- - avaliação radiológica, 214, 633
- - classificação, 214, 634
- - - de Neer, 215
- - complicações, 219, 637
- - epidemiologia, 211, 631
- - mecanismo da lesão, 213, 633
- - prognóstico, 637
- - tratamento, 214, 635
University of Texas San Antonio, classificação da, e fraturas, 65
Uretra, lesão da, 364

V

Vancouver, classificação de, e fraturas, 57
Vasoconstritores, 70
Vasos pulmonares, ruptura de, 19
Veia cava, ruptura da, 19
Velpeau, incidência de, 194, 656
Ventilação, traumatismo múltiplo, 15
Vestimentas pneumáticas antichoque, 19
Viabilidade muscular, fatores de, 36
Vias respiratórias, 108
- controle das, e traumatismo múltiplo, 15
Volkmann, 285
- contratura de, 238, 264, 709
- isquemia de, 285

W

Walsh, classificação de, e fraturas, 725
Watson, teste de, 315
Weiner, classificação de, e fraturas, 838
West Point, incidência de, 195, 656
White, classificação de, e fraturas, 148
Winquist, classificação de, e fraturas, 451

Y

Young, classificação de, para fraturas da pelve, 366

Z

Zdravkovic, classificação de, e fraturas, 180